This is a digital copy of a book that was preserved for generations on library shelves before it was carefully scanned by Google as part of a project to make the world's books discoverable online.

It has survived long enough for the copyright to expire and the book to enter the public domain. A public domain book is one that was never subject to copyright or whose legal copyright term has expired. Whether a book is in the public domain may vary country to country. Public domain books are our gateways to the past, representing a wealth of history, culture and knowledge that's often difficult to discover.

Marks, notations and other marginalia present in the original volume will appear in this file - a reminder of this book's long journey from the publisher to a library and finally to you.

Usage guidelines

Google is proud to partner with libraries to digitize public domain materials and make them widely accessible. Public domain books belong to the public and we are merely their custodians. Nevertheless, this work is expensive, so in order to keep providing this resource, we have taken steps to prevent abuse by commercial parties, including placing technical restrictions on automated querying.

We also ask that you:

+ *Make non-commercial use of the files* We designed Google Book Search for use by individuals, and we request that you use these files for personal, non-commercial purposes.
+ *Refrain from automated querying* Do not send automated queries of any sort to Google's system: If you are conducting research on machine translation, optical character recognition or other areas where access to a large amount of text is helpful, please contact us. We encourage the use of public domain materials for these purposes and may be able to help.
+ *Maintain attribution* The Google "watermark" you see on each file is essential for informing people about this project and helping them find additional materials through Google Book Search. Please do not remove it.
+ *Keep it legal* Whatever your use, remember that you are responsible for ensuring that what you are doing is legal. Do not assume that just because we believe a book is in the public domain for users in the United States, that the work is also in the public domain for users in other countries. Whether a book is still in copyright varies from country to country, and we can't offer guidance on whether any specific use of any specific book is allowed. Please do not assume that a book's appearance in Google Book Search means it can be used in any manner anywhere in the world. Copyright infringement liability can be quite severe.

About Google Book Search

Google's mission is to organize the world's information and to make it universally accessible and useful. Google Book Search helps readers discover the world's books while helping authors and publishers reach new audiences. You can search through the full text of this book on the web at `http://books.google.com/`

A 414113

Digitized by Google

A 414113

Digitized by Google



Digitized by Google

Digitized by Google

Digitized by Google

610.5
R3
06

RECUEIL

D'OPHTALMOLOGIE

Digitized by Google

MOTTEROZ, Adm.-Direct. des Imprimeries réunies, B, Puteaux

Digitized by Google

RECUEIL
D'OPHTALMOLOGIE

PARAISSANT TOUS LES MOIS

SOUS LA DIRECTION DES DOCTEURS

GALEZOWSKI
Professeur libre d'ophtalmologie à Paris.

CUIGNET
Médecin principal à l'hôpital de Lille.

AVEC LE CONCOURS DE MM.

RICHET
Professeur à la Faculté de Paris.

GOSSELIN
Professeur à la Faculté de Paris.

LOURENÇO
Profess. libre d'ophtalmologie à Rio-de-Janeiro.

COLLABORATEURS PRINCIPAUX

TRÉLAT, professeur à la Faculté de Paris.
GUENEAU DE MUSSY, médecin de l'Hôtel-Dieu.
GARIEL, professeur agrégé à la Faculté de Paris.
DAGUENET, médecin-major à Besançon.
L. LABBÉ, chirurgien de la Pitié.
CUSCO, membre de l'Académie de médecine.
BOGGS, de la Faculté de Paris, membre du Collège royal de Londres.
GILLET DE GRANDMONT, professeur libre d'ophtalmologie.
ALF. FOURNIER, médecin de Saint-Louis.
HACHE, docteur de la Faculté de Paris.
E. MARTIN (de Marseille).
BAUDON, médecin-major à Avesnes.
YVERT, médecin-major.
Dr MENGIN, à Caen.
Dr PARENT, chef de clinique.
E. CHEVALIER, docteur de la Faculté de Paris.
Dr LATTEUX, chef de laboratoire de la Faculté à l'hôpital Necker.
Dr DEHENNE, professeur libre d'ophtalmologie.
Dr FONTAN, agrégé à l'École de médecine navale de Toulon.

SECRÉTAIRE DE LA RÉDACTION : LE DOCTEUR PARENT

TROISIÈME SÉRIE. — ~~TROISIÈME~~ 4e ANNÉE. 1882.

PARIS
LIBRAIRIE GERMER BAILLIÈRE ET Cie
108, BOULEVARD SAINT-GERMAIN, 108
Au coin de la rue Hautefeuille

1882

Digitized by Google

Digitized by Google

OBSERVATIONS CLINIQUES

Par le docteur MENGIN, de Caen.

1° *Plaie contuse de la région ciliaire, section de la cornée, parésie de l'accommodation et du sphincter pupillaire, hémorrhagie rétinienne, décollement de toute la moitié inférieure de la rétine; guérison complète en deux mois.*

Les décollements de la rétine offrent en général un pronostic très grave. Les deux causes principales qui les produisent sont : la myopie forte et progressive et des traumatismes agissant directement sur l'œil ou sur des régions de la face ou du crâne avoisinant le globe oculaire.

Les décollements dus à la première de ces causes, la myopie, lorsqu'ils existent sur une certaine étendue et qu'une couche de liquide épanché sépare la rétine de la choroïde, peuvent être considérés comme incurables. La vision centrale est à jamais abolie quand même le décollement n'aurait pas atteint la région de la macula, et les parties restées saines et normales en apparence subissent par un motif quelconque une altération qui en compromet définitivement la fonction. De plus, malgré tous les traitements les plus rationnels, ces décollements ont une tendance à s'accroître. Notre but n'est pas ici de décrire et d'apprécier ces différents traitements; tous réunis ne sont guère plus efficaces que chacun pris en particulier, et depuis l'envahissement des injections de pilocarpine dans le traitement des affections oculaires, ce dernier moyen thérapeutique a été largement mis en pratique dans les cas de décollement de la rétine. Malgré des statistiques brillantes, publiées par certains praticiens, de guérison par ce moyen du décollement rétinien, statistiques qui annoncent des résultats brillants, trop brillants pourrions-nous dire, nous ne pouvons accorder à ce traitement qu'une confiance plus que médiocre. Mais nous ne pouvons nous empêcher de citer parmi tous, celui auquel nous accordons le plus d'effet et qui, à notre avis, devra être la première de toutes les indications quand on sera décidé à intervenir. Nous voulons parler du repos absolu dans le décubitus dorsal, sur lequel insiste beaucoup notre savant maître Galezowski et que nous avons vu lui donner plusieurs fois des résultats incontestables dans des décollements par myopie pris absolument à leur début.

147546

Digitized by Google

Dans ces derniers temps, des traitements chirurgicaux multiples ont été tentés : ponctions arrivant jusqu'au liquide épanché soit directement par la sclérotique au niveau de la lésion, soit par le corps vitré; drainage du globe; aspiration du liquide à l'aide d'une seringue; et enfin l'iridectomie. Ces différentes tentatives, tout en faisant le plus grand honneur aux savants maîtres qui les ont imaginées et mises en pratique, ont été condamnées par l'expérience et doivent être délaissées.

Une exception doit seulement être faite en faveur de l'iridectomie préconisée surtout par un savant ophtalmologiste, le docteur Poncet (de Cluny), et qui a souvent amené, sinon une guérison complète, du moins une diminution du décollement. Ce procédé a de plus l'avantage sur les autres de ne pas amener de complications graves à sa suite, comme le drainage. Mais encore, si l'on était tenté de mettre un de ces procédés en pratique, devrait-on songer combien il est peu agréable pour le malade, et aussi souvent pour le chirurgien, de pratiquer une opération dont le résultat restera négatif. La chirurgie oculaire, qui donne dans tant d'autres circonstances des résultats si brillants, reste jusqu'à présent à peu près impuissante contre cette maladie.

Mais si le pronostic est absolument grave dans les décollements dus à la myopie, il devient moins sombre pour ceux qui sont causés par des traumatismes; ces derniers ont toujours une tendance à diminuer ou au moins à rester stationnaires. Il existe même dans la science quelques exemples de guérison à la suite de semblables lésions : notre excellent maître, Galezowski, en a observé un cas; de Græfe en relate plusieurs cas, mais c'est en général après plusieurs années que la guérison était constatée; il parle de quatre et de cinq ans, et encore, dit-il, il restait de petits décollements très circonscrits et la vision était presque complètement rétablie. Ces guérisons relatives qui s'expliquent sans doute par l'intégrité de la choroïde sont néanmoins très rares, et pourraient souvent mériter le nom d'amélioration plutôt que celui de guérison.

Le cas que nous venons d'observer offre ces trois caractères principaux qui le rendent intéressant au plus haut point, et qui nous déterminent à le publier, à savoir : qu'outre le décollement très considérable de la rétine, il existait d'autres lésions graves; que la guérison n'a mis que deux mois à se produire, et qu'elle a été complète.

Digitized by Google

L...., jardinier, quarante-cinq ans, reçoit le 24 mai dernier un clou volumineux dans l'œil droit. C'est en frappant ce clou avec un marteau pour le redresser qu'il a été violemment projeté dans son œil. L'accident est arrivé à sept heures du matin et nous voyons le malade à dix heures.

On constate sur l'œil droit, en bas et en dehors, une plaie verticale dirigée de haut en bas et légèrement de dedans en dehors, de 5 millimètres de longueur, intéressant la cornée et la conjonctive, le centre de cette plaie se trouvant au bord de la cornée. Suppression de la chambre antérieure, pupille large et irrégulière, léger hyphéma. La cornée a évidemment été traversée de part en part, puisqu'il n'y a plus de chambre antérieure; la conjonctive est également déchirée; quant à la sclérotique, comme on ne voit pas de plaie béante, on peut supposer qu'il n'y a pas de plaie pénétrante.

A l'examen ophtalmoscopique, on trouve un énorme décollement rétinien qui, au premier abord, pouvait en imposer pour une subluxation en bas du cristallin cataracté. Toute la moitié inférieure de la rétine est décollée et vient flotter bien près de la face postérieure du cristallin. En dedans de la papille est une hémorrhagie rétinienne à peu près ronde, qui a environ deux diamètres papillaires. Humeur vitrée claire. Absence de douleurs. De loin S=0; de près compte les doigts à 20 centimètres dans le champ visuel inférieur; suppression du champ visuel supérieur.

Tous ces symptômes font réserver le pronostic; on prescrit: repos au lit, dans une chambre obscure, dans le décubitus dorsal et la tête un peu élevée; instillation quatre fois par jour d'un collyre à l'éserine; bandage compressif, arrosé de temps en temps au niveau de l'œil avec de l'eau glacée; un verre d'eau de Pulna tous les matins; nourriture très légère. Le malade était, devons-nous ajouter, d'une excellente santé, calme et très obéissant.

Le 27, c'est-à-dire quatre jours après l'accident, nous le voyons chez lui. On ne trouve comme changement qu'un rétrécissement de la pupille qui n'a pas encore atteint le diamètre de la pupille de l'autre œil, et qui est encore irrégulière; pas de douleurs, peu d'injection; on continue le même traitement.

Le 3 juin, onze jours après l'accident, on trouve une amélioration très grande. La chambre antérieure est refaite, la pupille est à peu près normale, l'hyphéma est totalement résorbé. A l'examen ophtalmoscopique, le vaste décollement rétinien a presque complètement disparu, c'est-à-dire que toute la moitié inférieure de cette mem-

Digitized by Google

brane, qui venait flotter très près de la face postérieure du cristallin, est maintenue appliquée contre la choroïde; elle conserve une teinte blanchâtre en dedans seulement, car, du côté externe, la coloration rose a reparu. La vaste hémorrhagie rétinienne qui siégeait en dedans de la papille n'existe plus que sous forme d'une tache rose pâle. Si l'on examine le champ visuel, on trouve qu'il a reparu en dedans et en haut; il n'est plus supprimé qu'en haut et en dehors. De plus, le malade peut lire de près les caractères n° 6 de l'échelle typographique de Wecker.

Le 28 juin, trente-cinq jours après l'accident, nous revoyons le malade pour la troisième fois: l'œil est superbe, et, à part la cicatrice inférieure de la cornée et une légère dilatation pupillaire, on ne trouve plus extérieurement aucun vestige de l'accident. A l'examen ophtalmoscopique, l'œil est normal; toute trace de l'hémorrhagie rétinienne a complètement disparu, et toute la rétine décollée est maintenant accolée à la choroïde; le fond de l'œil a repris en bas sa teinte rose pâle comme dans la partie supérieure, excepté au côté inféro-interne où l'on aperçoit quelques petites stries blanchâtres, mais fort peu nombreuses. L'acuité visuelle, qui est normale de loin, et de près dans l'œil gauche, est à droite : de loin $\frac{7}{10}$, et de près, normale à l'aide d'un verre sphérique biconvexe de 2 dioptries. Enfin, au commencement d'août, nous revoyons le malade : il reste une très légère dilatation pupillaire, les stries blanchâtres de la rétine ont complètement disparu, l'acuité est normale de loin et de près sans l'aide d'aucun verre, et il ne reste plus trace de scotome.

2o *Corps étranger de la choroïde; cataracte traumatique; guérison.*

M. L...., menuisier à Trun (Orne) se présente à notre consultation le 16 mars 1880. Il nous raconte que, huit semaines auparavant, le 2 février, en faisant un trou dans une pierre très dure avec un ciseau, un petit éclat lui a sauté dans l'œil gauche. Quelques heures après il n'y voyait plus de cet œil; il n'en a pas souffert depuis, et l'œil n'a jamais été ni rouge ni injecté.

Au premier abord, on constate une cataracte molle; l'iris est un peu décoloré, il semble terne, mais il n'y a aucune trace d'iritis ancienne ou récente. La pupille se contracte sous l'influence de la lumière; à l'éclairage latéral, on aperçoit, au centre de la cornée, une petite cicatrice grisâtre sous la forme d'une raie verticale de 2 mil-

Digitized by Google

imètres de hauteur, qui ne peut être que le résultat d'un traumatisme ; en examinant plus profondément, on trouve une cicatrice absolument semblable et placée de la même manière sur la cristalloïde antérieure. Dans le cristallin cataracté, partout la même teinte spéciale aux cataractes molles; nulle part trace de corps étranger, ou aspect particulier qui puisse en faire soupçonner la présence. Pas de subluxation de la lentille. On examine le champ visuel, non par le procédé des phosphènes, qui, à notre avis, ne donne le plus souvent que des renseignements absolument insuffisants comme exactitude, mais à l'aide de deux sources lumineuses dont une, que l'on promène dans le champ visuel, a une intensité très faible, et l'on ne trouve nulle part ni scotome ni rétrécissement du champ de la vision.

Néanmoins, et malgré la contraction rapide de la pupille sous l'influence de la lumière, les deux cicatrices de la cornée et de la capsule antérieure imposent un pronostic très réservé, et s'ajoutant à l'aspect un peu terne de l'iris, permettent de soupçonner fortement la présence d'un corps étranger dans l'œil. La tension du globe est normale. Le malade est prévenu des complications qui pourront survenir un jour, que cet œil soit opéré ou non, et il est prévenu en outre qu'une opération pourra lui rendre la vue, mais, moins bonne qu'auparavant, plusieurs discisions devant en effet avoir raison de cette cataracte molle chez un homme de trente-neuf ans et bien portant. Le malade remet l'opération à plus tard et s'en retourne chez lui.

Le 29 novembre 1880, huit mois plus tard, il revient. Son œil a conservé le même aspect : iris un peu décoloré, terne, deux cicatrices juxtaposées au centre de la cornée et au centre de la capsule antérieure, champ visuel complet, mais de plus cataracte résorbée en partie, tremblements très prononcés de l'iris dans les mouvements du globe et léger strabisme externe. Il n'a pas souffert de cet œil qui n'a jamais été ni rouge, ni injecté.

Enfin, troisième visite le 5 juillet de cette année, le malade vient cette fois demander nettement d'être opéré.

L'examen minutieux de l'œil donne les mêmes résultats que précédemment. On note seulement une diminution plus notable du volume du cristallin. Le 6 juillet, on fait une première discision de peu d'étendue ; le 10 et le 15, l'œil étant très calme, on en fait deux nouvelles et malgré quelques débris de cristallin qui flottent, on peut après la dilatation de la pupille par l'atropine, examiner le fond

Digitized by Google

de l'œil ; on trouve une pupille un peu pâle, comme l'est d'ailleurs celle du côté droit, et l'on aperçoit immédiatement au-dessous de la pupille, à trois diamètres au-dessous, un corps étranger rougeâtre ou à reflet rougeâtre implanté dans la choroïde, et probablement aussi dans la sclérotique, de forme irrégulièrement ovalaire, le grand diamètre vertical, et ayant à peu près la grandeur d'un diamètre papillaire. Nous demandons au malade de quelle couleur était la pierre qu'il taillait et il nous répond, rouge foncé : ce ne peut être en effet qu'un éclat de pierre bien plutôt qu'une parcelle métallique de son instrument ; et de plus, la forme du corps étranger, sa couleur, surtout le peu de gravité et même l'absence de complications consécutives sont en faveur de cette supposition. Autour de ce corps étranger, la choroïde paraît normale, sauf en dehors où il est bordé d'une bandelette blanchâtre analogue à l'anneau sclérotical que l'on voit quelquefois border la papille physiologique, ce qui ferait croire que le corps étranger est un peu implanté dans la sclérotique.

Le malade s'en retourne chez lui et on lui prescrit un verre sphérique biconvexe de 13 dioptries pour exercer son œil tous les jours pendant quelques minutes.

Nous le revoyons le 5 novembre, quatre mois après l'opération : la pupille est nette et, à l'examen ophtalmoscopique, on aperçoit parfaitement le corps étranger, en examinant à l'image droite on en reconnaît les moindres détails ; pas d'autre lésion ou maladie du fond de l'œil. De loin $S = \frac{3}{10}$ avec une loupe de 13 dioptries ; de près lit le n° 4 de l'échelle typographique de Wecker avec 18 dioptries. Le champ visuel examiné minutieusement au périmètre ne donne aucun rétrécissement ; quand on l'examine au campimètre on trouve un très large scotome correspondant au corps étranger.

Le pronostic doit sans doute être réservé pour l'avenir dans le cas où ce corps étranger viendrait se détacher ou à se segmenter et à cheminer ; mais on peut aussi espérer que l'état actuel qui n'a pas varié depuis près de deux ans, époque de l'accident, restera stationnaire. Cet œil sera d'ailleurs exercé de temps en temps avec des verres, l'autre étant fermé, afin d'exercer les fonctions rétiniennes et de rester avec réserve dans le cas où l'autre œil viendrait, pour un motif quelconque, à péricliter.

Digitized by Google

3° *Note sur un phénomène subjectif produit par un astigmatisme myopique composé.*

M. X..., cinquante-quatre ans, professeur, se plaint de voir les objets dédoublés de la manière suivante. Le phénomène se produit plus nettement lorsqu'il regarde au loin, et il devient surtout très manifeste lorsqu'il regarde un clocher d'église ou un poteau télégraphique; il voit alors double, c'est-à-dire qu'il voit un objet net, et à chaque côté, immédiatement contre ce premier objet, un autre exactement de la même forme et de la même grandeur, mais paraissant un peu flou. Il lui semble, dit-il, que dans certaines positions de la tête ce phénomène est plus apparent. Il y a environ un an qu'il a commencé à s'apercevoir de ce fait. D'un caractère un peu impressionnable, il s'observe beaucoup et son inquiétude va grandissant depuis quelques semaines surtout, qu'une personne de sa connaissance a été atteinte d'une paralysie de la troisième paire et lui a dit voir les objets doubles.

Quand on examine ses yeux, rien d'apparent ne paraît à un examen superficiel, ni insuffisance musculaire interne ou externe, ni parésie d'aucun muscle; nous nous proposons d'ailleurs d'examiner cette question ultérieurement à l'aide du verre coloré.

Nous passons tout de suite à l'examen ophtalmoscopique. Les milieux transparents et les membranes profondes sont normaux, et c'est du côté de la réfraction que se rencontre une anomalie. Nous nous occupons d'étudier et de corriger complètement cette anomalie, pour pouvoir éliminer cette cause possible des accidents qu'éprouve le malade.

Or, on trouve un œil droit atteint d'astigmatisme myopique composé; la kératoscopie indique une myopie faible et un méridien vertical manifestement plus myope que l'horizontal. A gauche, on trouve une myopie plus forte, myopie moyenne, mais sans astigmatisme.

Cachant l'œil gauche, on examine l'œil droit pour la vision à distance et on trouve sans verres $S = \frac{3}{10}$; quand on lui fait regarder les barres qui servent à l'étude de l'astigmatisme, il dit voir mieux les verticales; ce qui correspond exactement au diagnostic fourni par la kératoscopie; le méridien horizontal étant le moins myope, les barres verticales devront être mieux vues que les horizontales. En plaçant devant cet œil un verre cylindrique concave de 1 diop-

Digitized by Google

trie, axe horizontal, toutes les barres sont également bien vues, et en ajoutant à ce verre cylindrique un verre sphérique biconcave de 1 dioptrie, l'acuité de loin redevient $\frac{10}{10}$, de $\frac{3}{10}$ qu'elle était sans verres.

De près, l'œil gauche étant toujours caché, le malade est obligé, pour lire, de tenir son livre à 50 centimètres de ses yeux, et encore ne lit-il pas facilement; la presbytie s'est manifestée chez lui un peu plus tard que d'habitude, mais elle n'a pas tardé longtemps à se déclarer, en raison du faible degré de la myopie. De près, ce sont les barres horizontales qui sont le mieux vues, et, avec 1 dioptrie cylindrique convexe, axe vertical, ajoutée à une dioptrie sphérique biconvexe, la vision redevient normale à 25 centimètres, et le malade peut lire couramment les caractères les plus fins.

On passe alors à l'examen de l'œil gauche atteint de myopie moyenne, sans astigmatisme. De loin, sans verres $S = 0$; et avec 4 dioptries sphériques biconcaves $S = \frac{8}{10}$. De près, la vision est normale à 20 centimètres, et la presbytie sans doute n'apparaîtra pas de sitôt dans cet œil.

Le malade s'assied alors à une fenêtre de laquelle on aperçoit le clocher d'une église située à 100 mètres environ. Le phénomène duquel il se plaint apparaît alors très nettement, et il dessine sur une feuille de papier ce clocher qu'il voit double; à gauche de celui qui paraît le plus net s'en trouve un second qu'il dessine avec les mêmes dimensions que le premier; ils sont parfaitement parallèles, les sommets sont légèrement distants, et les bases empiètent un peu l'une sur l'autre. Si alors on lui cache l'œil droit et qu'on le laisse voir seulement avec le gauche, dont la myopie est la plus forte, il voit indistinctement un clocher, mais un seul. Si on lui cache l'œil gauche de telle manière qu'il ne puisse voir qu'avec l'œil droit atteint d'astigmatisme composé, le phénomène de diplopie apparaît immédiatement dans toute sa netteté, tel que nous l'avons décrit plus haut.

Lui laissant alors les deux yeux ouverts, nous plaçons devant l'œil droit un verre cylindrique concave de 1 dioptrie axe horizontal; la diplopie disparaît immédiatement, et il voit un peu mieux; en ajoutant à ce verre 1 dioptrie sphérique biconcave, les objets sont vus très nettement, et il pourrait, dit-il, en dessiner les moindres détails. Si alors on fixe les deux verres correcteurs à droite et le verre correcteur à gauche dans la lunette d'essai, le malade déclare y voir

Digitized by Google

parfaitement et ne plus éprouver la moindre trace des troubles dont il se plaignait.

Bien que cette expérience ait été fort nette et ait donné correctement la solution du problème, nous la recommençons à plusieurs reprises, plaçant devant l'œil droit le verre cylindrique seul, puis le retirant, ou bien les deux verres correcteurs et les retirant ensuite : chaque fois la diplopie disparaît avec les verres, et reparaît quand on les enlève.

Point n'était besoin, après cette expérience, de rechercher une diplopie d'origine musculaire.

Le malade ne tenant pas à y voir mieux de loin et se trouvant très heureux d'être tranquillisé, nous nous sommes bien gardé de lui prescrire aucune lunette pour y voir de loin ou de près, car, de près, son œil gauche lui suffit parfaitement; il préfère même l'état de choses actuel : s'il lit ou s'il écrit, il voit très bien avec son œil gauche à 20 centimètres, et, dans ses cours, s'il a quelque note à consulter, l'œil droit, qui lit à 50 centimètres, lui permet de lire à une certaine distance, ce qu'il trouve très pratique.

Cette observation offre ceci de particulier, que cette diplopie si manifeste est fort rare dans l'astigmatisme; nous ne l'avons jamais rencontrée et ne croyons pas l'avoir vue signalée nulle part.

Bien entendu, ce n'est qu'après un interrogatoire et un examen minutieux que nous avons ajouté foi au dire du malade; car on doit toujours se méfier des exagérations, des interprétations fausses, voire même des hallucinations de la vue dont on peut venir se plaindre. Mais ici la position sociale, la profession du malade, que nous connaissions d'ailleurs avant qu'il vînt nous consulter, la netteté de ses réponses, nous ont obligé d'ajouter foi entière aux phénomènes qu'il disait éprouver.

Nous ne chercherons pas à expliquer le mode de production de cette diplopie, et nous nous contenterons d'en tirer un but pratique en en signalant l'observation complète. Ce cas nous a semblé très intéressant, non seulement parce qu'il est, croyons-nous, fort rare, mais encore parce que les formes multiples de paralysie ancienne ou récente des muscles moteurs du globe, surtout quand la contracture des antagonistes vient se mettre de la partie, présentent quelquefois d'assez grandes difficultés de diagnostic pour qu'on signale et qu'on se souvienne d'accidents d'autre provenance, qui peuvent leur ressembler.

Dr Mengin.

Digitized by Google

MIGRAINE OPHTALMIQUE

AVEC THROMBOSE DES VAISSEAUX RÉTINIENS [1]

Par le docteur GALEZOWSKI.

MESSIEURS,

A l'époque où je fis ma communication au Congrès de Genève en 1877, sur la *migraine ophtalmique*, j'avais déjà observé 76 cas de cette bizarre maladie, que j'avais classée dans la névrose de la cinquième paire, et dans les vaso-moteurs des centres optiques. « Pour moi, disais-je, la migraine ophtalmique est une névrose de cette portion de la cinquième paire qui fournit des filets nerveux vaso-moteurs, soit aux organes centraux visuels, tels que les tubercules quadrijumeaux, les corps genouillés et les chiasma ; soit à ses parties périphériques, telles que les nerfs optiques et la rétine. »

Mais toutes les névroses portent en elles-mêmes le germe des lésions matérielles, comme le dit si justement M. le professeur Charcot, et une maladie, nerveuse en apparence, peut devenir, à un moment donné, une maladie organique. La migraine ophtalmique est une nouvelle preuve de la vérité de cette assertion, car, sur le nombre, il est vrai considérable, des cas que j'ai pu recueillir jusqu'à présent dans ma clientèle, j'ai déjà trouvé deux cas de thrombose des vaisseaux rétiniens, un cas de thrombose avec rupture des vaisseaux, et un cas d'atrophie partielle d'une papille optique, que je suis également disposé à rapporter à la thrombose des vaisseaux optiques cérébraux.

Voici les trois observations, qui me paraissent offrir un très réel intérêt.

1. Ce travail a été communiqué à la Société de biologie le 26 novembre 1881.

Digitized by Google

Observation I.

Migraine ophtalmique ; thrombose de l'artère centrale.

Le général S..., âgé de 67 ans, vint me consulter le 1er février 1881, pour la perte subite de la vue de l'œil droit, qui lui était survenue cinq jours auparavant. Il me raconta que, depuis plus de vingt ans, il souffrait de troubles visuels périodiques dans l'œil droit; ce trouble se présentait sous forme d'hémiopie ou de scotome, avec des éclairs en zigzags, qui ne duraient que quelques minutes; puis, venaient un mal de tête très violent dans la moitié de la tête, des vertiges. Deux ou trois heures après, tous ces phénomènes disparaissaient. Ces crises se renouvelaient tous les mois, toutes les semaines et même pendant plusieurs jours de suite. La dernière crise avait été suivie d'une cécité permanente. A l'examen ophtalmoscopique, nous constatons une thrombose de l'artère centrale de la rétine droite, avec quelques taches hémorrhagiques. L'œil malade ne voit rien, si ce n'est un peu de jour dans le champ visuel externe. La papille est blanche, légèrement infiltrée dans sa moitié interne, les artères sont filiformes; quelques légères infiltrations blanchâtres s'aperçoivent le long de la branche temporo-frontale. En comprimant l'œil, on provoque cependant, facilement, la pulsation dans la portion centrale de l'artère. L'examen du cœur, fait par le médecin de la famille et par moi, n'a pu dévoiler la moindre altération des valvules.

Observation II.

Thrombose de l'artère centrale de la rétine, par suite des accès répétés de la migraine opthalmique.

Mademoiselle X... âgée de 15 ans, habitant avec ses parents le midi de la France, me fut adressée par M. le professeur Jaumes (de Montpellier). Cette jeune fille était sujette,

Digitized by Google

depuis l'âge de sept ou huit ans, aux migraines ophtalmiques. Ainsi, bien souvent et sans cause connue, elle était prise subitement d'un mal de tête précédé ou suivi d'un trouble dans la vue dans un œil ou même dans les deux yeux. Ce trouble était accompagné d'éblouissements, d'éclairs sous forme de pluie de feu, ou de zigzags.

Par moments aussi, la vue était totalement perdue, pendant dix ou quinze minutes, et revenait ensuite sans laisser aucune trace. Ces phénomènes se reproduisaient à des périodes très variées, tantôt tous les deux ou trois mois, quelquefois pendant plusieurs semaines consécutives. Durant la dernière année, les troubles visuels étaient devenus même si fréquents, qu'il ne se passait pas de jour sans qu'elle les ressentît avec plus ou moins de violence, et presque toujours dans le même œil, le gauche. Mais un fait est certain, c'est que, une fois la crise passée, il ne restait aucune trace de trouble dans la vue, et la malade pouvait travailler, lire ou écrire sans la moindre difficulté. Le 23 décembre 1880, la malade a eu sa crise de migraine, avec des éblouissements et un trouble de la vue. Mais quelques minutes après, elle n'a plus rien vu de l'œil gauche, c'était une cécité absolue. Le mal de tête qui avait suivi l'accès s'était prolongé pendant vingt-quatre heures, et quant à la vue elle n'était revenue qu'en partie, et au bout seulement de deux ou trois jours. Tous les traitements qu'on lui avait fait subir étaient restés sans résultat, et c'est dans ces conditions qu'elle me fut amenée par ses parents, le 8 février 1881.

État présent. — A l'extérieur, on ne trouve aucun changement, la pupille paraît seulement plus paresseuse dans ses contractions. Mademoiselle X... voit à lire les caractères du n° 2, quoique à grand'peine. S. $= \frac{3}{20}$. Le champ visuel est perdu dans toute la moitié inférieure.

L'examen du fond de l'œil présente les altérations suivantes :

La papille est blanche avec une légère suffusion séreuse au pourtour ; de plus, cette même infiltration blanchâtre occupe une grande partie de la région de la macule. L'ap-

Digitized by Google

parence de la rétine et de la papille est tout à fait semblable à celle de l'embolie de l'artère centrale de la rétine. Et, en effet, les artères fronto-temporale et fronto-nasale sont oblitérées et entourées d'une bandelette sclérosique périvasculaire sur une étendue double du diamètre de la papille. La même chose s'observe dans les artères inférieures, mais à un degré bien moindre. Le calibre de ces artères est diminué d'une manière des plus sensibles, et, en comprimant le globe oculaire avec le doigt, on n'obtient pas de pulsation apparente. Les veines sont relativement plus volumineuses que les artères, mais comparativement à l'œil sain, elles sont ainsi diminuées de calibre.

Notre regretté confrère, Maurice Raynaud, qui avait été consulté pour la santé générale de la jeune malade, se trouva en consultation avec moi, auprès d'elle; sur mes instances, et après avoir pris connaissance du processus en apparence embolique, des vaisseaux, il examina le cœur avec le plus grand soin, et il n'y trouva rien qui permît de supposer l'existence d'une hypertrophie ou de toute autre affection cardiaque; tout au plus si l'on pouvait entendre un bruit de souffle anémique dans les carotides. M. le Dr Raynaud déclara donc, dans sa consultation écrite, que l'accident rétinien était dû à une *thrombose autoctone.*

A quelle cause pouvait-on rapporter cette thrombose? Cette jeune fille a toujours joui d'une excellente santé, elle est en apparence forte et bien constituée. Elle ne se plaint que des migraines ophtalmiques qui lui sont survenues trois fois dans l'œil malade, et une fois dans l'autre œil, pendant les cinq semaines de son séjour à Paris. Ajoutons, en outre, que son père est aussi très migraineux, et qu'il a des attaques de migraine vulgaire depuis sa plus tendre enfance. Il est d'une constitution goutteuse, et il n'y aurait rien d'étonnant à ce qu'un enfant né d'un père goutteux et migraineux fût lui-même prédisposé à la migraine et à des altérations dans les vaisseaux, lesquels, sous l'influence des spasmes migraineux, s'oblitèrent à un moment donné. Je pense donc qu'il doit y avoir une corrélation directe entre ces névroses oculaires et la

Digitized by Google

thrombose rétinienne, et si les spasmes des vaisseaux sont la cause initiale de la migraine, on comprend, jusqu'à un certain point, que les contractions prolongées des artères à parois internes un peu rigides, puissent amener à la longue une oblitération.

M. le professeur Charcot a émis une opinion des plus justes, que Feré a soutenue dans son dernier travail, c'est que chaque symptôme de la migraine peut devenir définitif et permanent. J'ai eu, en effet, l'occasion d'observer, avec cet éminent maître, un scotome central, qui a fini par devenir définitif. M. Charcot a vu une aphasie migraineuse se transformer en une aphasie permanente. Peut-être dans tous ces cas, assez rares, il est vrai, se produit-il le même processus pathologique de thrombose par le spasme. Il doit se produire, dans le cerveau, des altérations analogues à celles de la rétine, si l'on en juge par le fait suivant qu'il m'a été donné d'observer. Une jeune femme, atteinte depuis de longues années de troubles visuels migraineux périodiques, perd subitement la vue de l'œil gauche. Malgré une certaine amélioration, la vue de cet œil reste trouble, et je constate, au bout de quelque temps, une atrophie de la papille optique d'un œil, semblable à ce que l'on trouve dans les affections cérébrales et spinales. Voici cette observation :

Observation.

Migraine ophtalmique avec atrophie consécutive de la papille gauche.

Madame V..., 29 ans, demeurant à Montmartre, avait éprouvé quelques rares crises pendant sa jeunesse, mais ces crises s'étaient complètement passées. A la suite de ses dernières couches, il y a quatre ans, elle a commencé à avoir des maux de tête périodiques très violents, qu'elle croyait pouvoir attribuer aux accès de migraine. En même temps, il lui survenait un trouble de la vue passager : les deux yeux se remplissaient d'eau, puis venait un brouillard qui durait

Digitized by Google

une demi-heure et était suivi d'un mal de tête de une à deux heures, accompagné de nausées et même de vomissements. Pendant la période du brouillard, la malade voyait constamment des zigzags très lumineux et de différentes couleurs. Le brouillard occupe toujours les deux yeux, elle ne voit jamais les objets par moitié, mais elle est gênée constamment par un scotome noir qui se place sur les objets qu'elle regarde à côté du point de fixation. Il est intéressant de remarquer que, depuis quatre ans, elle n'a jamais cessé de voir des zigzags et des paillettes lumineuses, qui dansent toujours, même dans l'intervalle des crises, devant son œil droit. Par moments, c'est une plaque ronde, dentelée, du diamètre d'un centime, qui remue devant l'œil. Depuis un an, elle éprouve simultanément avec les accès de migraine, des douleurs dans la jambe et dans le bras droit. Par instants aussi, elle a ressenti des douleurs comme rhumatismales dans le bras gauche.

L'acuité visuelle de l'œil droit est normale, mais de l'œil gauche elle voit à peine les caractères du n° 5. Le champ visuel est diminué concentriquement dans l'œil gauche pour les couleurs et pour la perceptivité des objets. La papille est blanche, et, à gauche, les vaisseaux sont diminués de volume.

Évidemment, il s'agit ici d'une atrophie semblable à celle qu'on observe dans les thromboses centrales, et qui, par conséquent, a dû se produire dans le centre optique gauche.

Dans un cas tout récent, je viens de constater une névro-rétinite avec des thromboses vasculaires, accidents qui sont survenus dans un œil souffrant, depuis plusieurs années, de migraine opthalmique. Voici ce fait :

OBSERVATION.

Migraine ophtalmique névro-rétinite avec thrombose capillaire.

Madame S..., âgée de cinquante-deux ans, avait toujours été bien portante et bien constituée. Il y a quatre ans, elle a

Digitized by Google

été atteinte, pour la première fois, d'un accès de migraine ophtalmique. Cette crise l'avait effrayée beaucoup, elle ne voyait plus le côté gauche ni des objets ni de la figure des personnes qu'elle regardait. Elle eut, en même temps, un tel vertige, qu'elle dut chercher un refuge dans un magasin. Ce trouble de la vue était accompagné des phénomènes lumineux en zigzags caractéristiques de la migraine. Puis vint le mal de tête dans tout le côté gauche, qui dura plusieurs jours. Depuis cette crise, les maux de tête et les vertiges devinrent très fréquents, mais quant aux troubles oculaires ils ne venaient que deux ou trois fois par an, et toujours avec hémiopie.

Il y a trois ans, dans un accès migraineux, elle éprouva de l'amnésie, elle ne trouvait pas les mots, ou bien les confondait les uns avec les autres; cela ne dura que cinq à huit minutes; mais, depuis cette époque, ce phénomène s'est reproduit encore trois fois, la dernière fois en avril de l'année courante, mais jamais rien dans les bras ni dans les jambes. L'année dernière, elle consulta un oculiste, qui lui découvrit une hémorrhagie rétinienne, dont elle guérit peu de temps après.

Il y a trois jours, il lui est survenu la même crise de migraine ophtalmique avec hémiopie gauche, mal de tête, vertiges; mais la crise une fois dissipée, la vue est restée trouble. A l'examen, je constate que Madame S... est hypermétrope de 4 D.; l'acuité visuelle de l'œil droit est normale; de l'œil gauche elle est affaiblie S = 3/30, et la malade lit difficilement avec 4 D. le n° 4 de l'échelle. Le champ visuel est libre. A l'examen ophtalmoscopique, fait le 23 novembre dernier, j'ai pu constater qu'il existait une névro-rétinite gauche avec thrombose de quelques capillaires, et des petites hémorrhagies. L'autre œil est sain. La malade a perdu ses règles depuis quinze mois. Tout porte donc à croire qu'il s'agit ici d'une thrombose causée par les contractions fréquentes des vaisseaux rétiniens, et que ces vaisseaux, sous l'influence de la disposition congestive de la ménopose, ont dû subir des oblitérations capillaires.

Digitized by Google

En résumé, il ressort des quatre observations précitées ce point très important, que la migraine ophtalmique que nous avions regardée, jusqu'à présent, comme une affection de nature purement nerveuse, peut, bien qu'exceptionnellement, donner lieu à des altérations matérielles des vaisseaux rétiniens ou cérébraux.

DES CATARACTES TRAUMATIQUES

Par le docteur GALEZOWSKI.

(*Suite.*)

Des complications plus ou moins graves peuvent se présenter dans des différentes membranes de l'œil, qu'il sera utile d'analyser succinctement.

1. *Complication du côté de la cornée.* — Une déchirure irrégulière avec un enfoncement des bords de la plaie et une hernie de l'iris, constitue une complication très grave, car une plaie déchirée avec des bords enfoncés ou renversés au dehors, est suivie très souvent d'une irido-choroïdite avec atrophie consécutive du globe oculaire. Si la plaie est très étendue et que ses bords ne soient pas en coaptation, et surtout si la plaie se prolonge jusque sur la sclérotique, on est alors obligé d'appliquer un point de suture afin d'empêcher le prolapsus du corps vitré, en provoquant la réunion par première intention.

Les adhérences entre l'iris et la cornée et les plaies de la cornée irrégulièrement cicatrisées prédisposent à la formation d'un staphylôme cornéen qui, de son côté, peut donner lieu au développement d'accidents glaucomateux.

2. *Complications du côté de l'iris.* — Les cataractes traumatiques sont, dans la majorité des cas, compliquées des lésions du côté de l'iris. Tantôt l'ébranlement subi par l'iris est tellement violent, qu'il se produit un décollement de

Digitized by Google

cette membrane dans un point quelconque de sa circonférence, ce qui constitue une double pupille.

L'observation du jeune R. D..., que j'ai rapportée plus haut, et qui a reçu un coup avec une hélice volante, en est le meilleur exemple. Cet accident ne présente aucune gravité, on fait disparaître facilement la double pupille, par une iridectomie au moment de l'extraction de la cataracte, si cette dernière est indiquée.

Une autre complication irienne est la blessure, piqûre ou déchirure de son tissu; ces accidents sont très fréquents; ils donnent lieu quelquefois à des phénomènes d'iritis sans gravité, et qu'on arrête facilement par un traitement antiphlogistique, mais qui se termine habituellement par la formation des synéchies postérieures.

Les iritis traumatiques sont beaucoup plus redoutables, lorsqu'elles sont amenées par un gonflement exagéré du cristallin cataracté; l'extraction de la cataracte dans ces cas est le seul moyen qui puisse arrêter le mal.

Des synéchies antérieures plus ou moins étendues, des staphylômes cornéens, des larges leucomes, telles sont les complications qui se rencontrent avec les cataractes traumatiques et qui peuvent, jusqu'à un certain point, modifier le pronostic et exercer leur influence sur le traitement que l'on doit appliquer.

3. *Accidents provoqués par le ramollissement du cristallin.* — Lorsque la capsule cristallinienne a été ouverte et déchirée sur une trop large surface et qu'il se produit une imbibition rapide et sur une grande surface des couches corticales, il en résultera une augmentation tellement considérable du volume du cristallin, que ce dernier refoulera l'iris en avant, et exercera une compression lente, mais continuelle, sur toute la surface postérieure, aussi bien que sur la région ciliaire. C'est sous l'influence de cette pression qu'on verra survenir des phénomènes d'iritis séreuse, d'irido-cyclite avec augmentation de la densité intra-oculaire. L'œil deviendra dur, des douleurs périorbitaires deviendront de plus en plus intenses, jusqu'à ce que la ma-

Digitized by Google

ladie aura atteint les proportions d'un glaucome. Si l'on ajoute à ces phénomènes l'accumulation des masses cristalliniennes ramollies entre l'iris et la cornée, et l'irritation de cette dernière membrane, on verra le tableau complet d'accidents qui peuvent accompagner une cataracte traumatique. Habituellement, dans ces cas, la pupillesubit une dilatation très marquée, à cause de la pression des couches corticales sur la surface postérieure de l'iris, ainsi que sur les nerfs du cercle ciliaire; la paralysie de ces nerfs peut survenir facilement, si l'on ne fait pas cesser promptement la cause de cette compression.

Ces accidents peuvent disparaître très rapidement, car il suffit de faire l'extraction du cristallin en totalité ou même de toutes ces couches corticales ramollies qui remplissent la chambre antérieure, pour que l'inflammation cesse totalement.

Si les accidents inflammatoires sont d'une date toute récente, et que l'iritis est encore peu intense, il y aura avantage de faire l'extraction du cristallin avec excision de l'iris. Dans les cas contraires, on se contentera de faire l'extraction de la plus grande masse des couches corticales libres, sans toucher à l'iris.

Mais il faut savoir aussi, qu'en dehors de la cause traumatique du glaucome qui a été déjà, du reste, bien démontrée de Græfe, l'usage immodéré des préparations atropiniques peut aggraver d'une manière très notable les phénomènes glaucomateux et amener même la perte de l'œil.

L'emploi d'atropine à forte dose et souvent répété peut devenir très dangereux dans les cas de cataractes traumatiques, car avec une prédisposition glaucomateuse, ce collyre peut précipiter les accidents et entraîner une perte définitive de la vue.

Trois fois j'ai eu occasion d'observer la perte de la vue par excavation du nerf optique se développer dans une cataracte traumatique et où les accidents glaucomateux pouvaient être d'une manière très certaine rapportés à l'atropine. Le fait suivant démontrera l'exactitude de cette assertion.

Digitized by Google

OBSERVATION.

Cataracte traumatique avec gonflement excessif du cristallin; extraction; excavation du nerf optique.

M. S..., âgé de quarante-trois ans, ouvrier charpentier, reçoit à l'œil gauche un coup avec un éclat de bois, qui lui coupe la cornée et la capsule. Il vient me consulter en septembre 1879. Je constate la perception lumineuse normale, la plaie cornéenne se trouve près du centre et elle n'a pas plus de 4 à 5 millimètres d'étendue. La chambre antérieure est rétablie, le cristallin opaque et l'iris dilaté. L'œil est rouge et douloureux, sa consistance normale. Je prescris l'application de sangsues, et l'éserine en instillation. Quelques jours après la première visite, je constate un gonflement excessif du cristallin, les souffrances ont augmenté, la pupille est dilatée; la perception lumineuse est normale. Je conseille au malade de se soumettre à l'extraction de la cataracte, mais le sujet ne veut pas entendre parler de l'opération. Pendant tout le mois d'octobre il ne vient plus à la clinique et se fait soigner par un autre confrère. Le 3 novembre, il revint me voir avec une dilatation excessive de la pupille. Le cristallin remplissait sous forme de masses flottantes la chambre antérieure, la perception lumineuse était à peine conservée. Il avait employé trois à cinq fois par jour le collyre à l'atropine qui le calmait très bien, paraît-il, mais avec cela, la vue s'en allait. Nous avons décidé de pratiquer l'extraction du cristallin avec excision de l'iris par la méthode linéaire périphérique. Le cristallin est sorti avec la plus grande facilité, et la réunion par première intention s'est faite sans accidents; le malade guérit. — 14 *décembre*. L'œil est à peine injecté, la pupille est libre dans les deux tiers; la partie inféro-externe est occupée par une opacité capsulo-lenticulaire, et à l'examen ophtalmoscopique je constate une excavation très étendue de la papille. Le malade ne distingue de cet œil qu'un peu le jour dans le champ visuel externe.

Il est incontestable pour moi que cette excavation a été provoquée par l'usage immodéré et intempestif d'atropine dans un œil qui avait déjà été prédisposé au glaucome.

Les accidents glaucomateux peuvent être provoqués par

Digitized by Google

l'atropine même si on l'emploie longtemps après que l'extraction de la cataracte traumatique a été faite. L'histoire d'un enfant opéré par de Græfe de l'extraction de la cataracte traumatique, et dont j'ai rapporté plus haut les détails, en est la meilleure preuve. L'enfant a guéri de sa cataracte et il a très bien vu, mais on continua pendant plusieurs mois l'instillation de l'atropine à cause de la persistance de l'irritation, et, au moment où je l'ai vu en consultation avec Sichel père et Desmarres, l'excavation glaucomateuse avec pulsation spontanée de l'artère centrale ne laissait aucun doute sur l'existance de glaucome.

4. *Luxation de la cataracte traumatique.* — Un autre accident qui constitue une complication plus ou moins sérieuse dans les cataractes traumatiques, est la luxation du cristallin avec la déchirure de la zonule de Zinn.

La déchirure des attaches cristalliniennes étant complète, la cataracte peut rester sur place, ou bien elle se portera soit dans la chambre antérieure, soit dans le corps vitré.

Lorsqu'elle se trouve sur place, elle diffère en apparence très peu d'une cataracte ordinaire, mais elle est branlante, et refoule à chaque mouvement du globe l'iris en avant. Le synchisis ou liquéfaction du corps vitré en est bien souvent la conséquence. Il est important de connaître ce phénomène, car il peut constituer une complication très sérieuse pendant l'opération, comme on pourra en juger par l'observation suivante :

Observation.

Cataracte traumatique subluxée avec synchisis; opération; guérison.

Le nommé L..., âgé de trente-huit ans, ouvrier employé à la compagnie des Eaux de Trouville, perdit la vue de son œil gauche par un coup, depuis plusieurs années. Il s'en est suivi une cataracte légèrement branlante, avec une perception lumineuse normale. L... se décide à se faire enlever la cataracte. Je pratique cette opération le 21 septembre 1881 avec

Digitized by Google

le concours de mon excellent ami, le docteur E. Paul (de Deauville). Après avoir dilaté la pupille et écarté les paupières avec un blépharostat, je fais la ponction et la contre-ponction au bord du quart supérieur de la cornée, mais à peine avais-je commencé à prolonger l'imission cornéenne, que j'ai aperçu un écoulement très abondant de liquide aqueux, qui n'était autre que le corps vitré liquéfié. Au lieu donc de terminer le lambeau cornéen à inciser, j'ai reculé la pointe du couteau jusque dans la pupille, et une fois là, je l'ai plongé dans le cristallin, que j'ai coupé en deux de haut en bas, et j'ai terminé ainsi mon opération. L'instillation du collyre d'atropine, les compresses froides, tels sont les moyens qui ont été employés pendant dix jours consécutifs par mon ami le Dr E. Paul. Les suites de cette opération ont été on ne peut plus satisfaisantes : la plaie cornéenne s'est cicatrisée sans aucune inflammation, et dès le neuvième jour nous avons pu constater l'existence d'une fente oblongue au milieu du cristallin. — 10 *octobre*. La partie centrale du cristallin est transparente, le malade compte les doigts à un mètre. — 16 *octobre*. Le mieux continue, quelques légers flocons apparaissent dans la chambre antérieure, ce qui démontre que le processus résolutif dans le cristallin continue sans interruption et qu'on peut par conséquent compter sur la guérison prochaine.

La cataracte luxée peut se porter soit immédiatement, soit au bout d'un certain temps, dans la chambre antérieure. On la reconnaîtra par la présence d'un corps blanc ou à demi opaque, par l'augmentation de la chambre antérieure, l'iris se trouvant refoulé en arrière par le cristallin luxé, et enfin par le flottement ou ballottement de l'iris. Ces cataractes ne se ressorbent que très lentement dans la chambre antérieure, tandis que, se trouvant presque constamment en contact avec la surface antérieure de l'iris, elles y provoquent des congestions qui peuvent devenir dangereuses.

C'est en raison de ces accidents qu'on ne devra jamais laisser le cristallin luxé longtemps dans la chambre antérieure, mais on procédera dans le plus bref délai à son extraction. On ne fera pas d'exception à cette règle si les accidents inflammatoires n'avaient pas accusé une grande

Digitized by Google

intensité et si l'iris n'était pas devenu tolérant pour ce corps étranger.

Néanmoins, il ne faut pas attacher une confiance absolue aux renseignements que nous donnent les malades, car, à les croire, le cristallin luxé serait resté plusieurs années dans la chambre antérieure sans provoquer des accidents, tandis que, en réalité, la cataracte luxée se trouve habituellement derrière l'iris, et puis spontanément ou sous l'influence d'un effort, d'une chute, etc., passe à travers la pupille dans la chambre antérieure. Il en résulte un certain degré d'irritation, pour laquelle le malade vient nous consulter.

Le fait suivant en est la meilleure preuve.

OBSERVATION.

Cataracte pierreuse luxée dans la chambre antérieure, blessure de l'œil datant de douze ans; extraction; guérison.

M. L..., âgé de quarante ans, reçoit en 1864 un coup sur l'œil gauche, suivi d'une inflammation très intense qui ne se calme qu'au bout de deux ou trois mois de traitement. Il en résulte une perte de la vue avec formation de la tache dans la pupille. Depuis cette époque, il n'a jamais souffert, mais, depuis un mois, le malade aperçoit que son œil rougit plus souvent. Il vient nous consulter le 21 juin 1876, et nous constatons une légère injection périkératique et l'existence d'un cristallin cataracté, d'une apparence calcaire, dans la chambre antérieure.

La perception lumineuse existe dans toute l'étendue du champ visuel. Cette cataracte est flottante, elle se déplace dans tous les sens et elle est en même temps assez volumineuse pour masquer la pupille qui est très contractée et l'iris est ballottant. Le malade ne souffre point, mais il éprouve par moments une gêne.

Evidemment, le cristallin est tombé dans la chambre antérieure depuis peu de temps, et pour qu'il ne retombe en arrière de l'iris nous prescrivons l'inhalation d'éserine, et nous engageons le malade à revenir le lendemain pour l'opération. — 22 juin. Je fais l'extraction de la cataracte en pratiquant l'incision périphérique cornéenne inférieure sans excision de l'iris. Le cristallin sort assez facilement et la

Digitized by Google

plaie se guérit sans accidents. — 30 juin. Le malade quitte la clinique. — 27 juillet. M. L... revient complètement guéri; l'acuité visuelle de l'œil opéré est très bonne ; le malade avec le n° 15 dioptries-convexes peut lire le n° 3 de l'échelle typographique.

Il peut arriver que, dans un accident récent, le cristallin ne se luxe pas tout entier, mais qu'il n'y ait que le noyau qui se porte dans la chambre antérieure ou dans la pupille.

Un fait des plus curieux vient de se présenter à mon observation à la suite d'un coup avec blessure directe de la cornée et du cristallin; le noyau s'est luxé en avant, mais au lieu de tomber dans la chambre antérieure, il s'est arrêté dans la pupille, tandis que les couches corticales sont restées à leur place. Voici cette observation recueillie par M. le docteur Castinel :

OBSERVATION.

Cataracte traumatique avec luxation du noyau cristallinien dans le champ pupillaire, les couches corticales restant sur place.

M. M..., âgé de cinquante-cinq ans, chauffeur mécanicien, a reçu, il y a quatre semaines, dans l'œil gauche, un grand copeau de fer, qui rebondit au dehors. Pendant une demi-heure il ressentit une douleur très vive. Le malade dîna et dormit la nuit comme à son habitude. Le lendemain il entra à l'hôpital Beaujon, dans le service du docteur Blum, qui lui prescrivit deux gouttes d'atropine par jour, et des compresses froides. Le neuvième jour, il quitta l'hôpital, resta trois semaines chez lui à se reposer, et retourna le 7 novembre 1881 à son atelier pour reprendre son travail.

Mais voyant son œil trouble et endolori, il vint à la clinique du docteur Galezowski le 10 novembre pour consulter. A l'examen on constate ce qui suit : L'œil présente une injection périkératique peu intense, la cornée est transparente, mais vers son centre on remarque une plaie transversale de 4 à 5 millimètres avec des bords un peu soulevés.

La chambre antérieure est un peu diminuée par la propulsion de l'iris en avant, la pupille est dilatée et présente la

Digitized by Google

forme d'un ovale avec le grand diamètre plaié verticalement; sur ses bords il semble exister des adhérences. La pupille est occupée dans sa moitié inférieure par le noyau du cristallin, opaque et enchâssé complètement entre les bords de la pupille.

A la partie supérieure de la pupille, par conséquent au-dessus du bord supérieur du noyau qui se trouve circonscrit par une ligne semi-lunaire bien nettement tranchée, on voit des couches corticales à demi opaques, occupant un plan postérieur à celui du noyau. La perception lumineuse est normale dans toutes les directions, et le malade compte les doigts à 5 centimètres. L'opération de la cataracte ayant été décidée, M. M... entre à la clinique le 12 novembre. Le docteur Galezowski, assisté de M. le docteur Parent, pratique l'extraction de la cataracte. L'incision est faite au bord sclérо-cornéen inférieur, et après l'excision de l'iris, on fait sortir d'abord le noyau et puis les couches corticales sans aucun accident. Dès le troisième jour la plaie se trouve cicatrisée, la pupille est transparente. — 17 novembre. Le malade quitte la clinique guéri, voyant avec 15 D. le n° 3 de l'échelle.

Mais si le cristallin se luxe en masse avec sa capsule dans la chambre antérieure, il peut y rester longtemps sans se cataracter. De Græfe [1] rapporte l'histoire d'un garçon de neuf ans qui, à la suite d'un coup de fouet, avait le cristallin luxé dans la chambre antérieure et ne s'est opacifié que dix mois après l'accident.

La luxation de la cataracte traumatique dans le corps vitré est accompagnée, dans la grande majorité des cas, de flocons très nombreux, dont les uns sont dus à la présence des couches corticales flottantes, et en grande partie, de coagulums fibrineux, provenant des hémorrhagies choroïdiennes.

On reconnaîtra la présence du cristallin dans le corps vitré par sa forme ronde, par sa position déclive, par une hypermétropie de 15 dioptries et par le ballottement de l'iris.

Le cristallin qui se trouve dans le corps vitré peut se résorber, et laisser le corps vitré complètement transparent avec une acuité normale de la vue, comme cela m'est arrivé d'ob-

1. Græf's, *Arch. f. Ophthalm.*, t. I, p. 336.

Digitized by Google

server un fait l'année dernière. Mais dans d'autres cas, le cristallin se trouvant couché sur la partie inférieure de la choroïde et de la rétine, provoque une inflammation lente et progressive, qui s'étend de proche en proche jusqu'à la papille et se termine, au bout de quelque temps, par une atrophie du nerf optique.

5. *Cataractes traumatiques avec altération des membranes internes de l'œil.* — Si les contusions et les blessures amènent des luxations du cristallin, il peut arriver aussi que sous l'influence d'une très grande violence, et par contre-coup, des désordres plus ou moins graves vont se produire dans les membranes profondes de l'œil.

Chez les personnes myopes, la cataracte se complique d'un décollement de la rétine, mais ce même accident peut se produire sans la myopie, et plus particulièrement dans les cas où le corps étranger aura pénétré dans l'intérieur de l'œil. On reconnaîtra l'existence d'un décollement par l'absence des phosphènes et le rétrécissement du champ visuel.

En dehors de ces lésions, on observe des déchirures de la choroïde, dans le segment postérieur du globe et dans la macula, des épanchements très abondants du corps vitré, et des décollements de la choroïde. Enfin, dans certains cas, c'est le corps étranger lui-même qui en se fixant dans l'intérieur de l'œil constitue une des plus graves complications, qui à elle seule décide sur la gravité de l'accident et sur le succès probable de l'opération.

Il n'est pas toujours très facile d'établir le diagnostic de ces différentes complications, mais il est de la plus haute importance de reconnaître, dès le début, s'il existe un décollement de la rétine, et, ce qui est bien plus important encore, si le corps étranger se trouve dans l'intérieur de l'œil.

Nous avons dit plus haut comment on reconnaît un décollement de la rétine, dans un cas de cataracte traumatique; c'est par l'exploration du champ visuel que nous reconnaissons cette altération d'une manière très précise.

Il est relativement plus difficile de s'apercevoir si le corps étranger qui a blessé le cristallin se trouve dans l'œil. C'est

Digitized by Google

par l'étendue de la place cornéenne, l'opacité du cristallin, la diminution du champ visuel ou la perte de la vue, de même que par des renseignements détaillés sur les circonstances dans lesquelles la blessure a été produite, qu'on acquiert la certitude que le corps étranger a pénétré dans l'œil, et qu'il a atteint ou non les membranes internes.

Un grain de plomb, en pénétrant dans le globe de l'œil, au bord de la cornée, n'atteint quelquefois que le canal de Petit, et ne fait qu'effleurer la grande circonférence du cristallin. Le sang s'infiltre alors derrière la capsule postérieure et amène une cataracte postérieure qui disparaît au bout de quelque temps, avec la résorption du sang comme on en peut juger par les détails suivants :

Observation.

M. B...., âgé de quarante-sept ans, s'est blessé à la chasse à l'œil gauche le 5 octobre 1878. Dès le lendemain je suis appelé auprès de lui par mon ami le docteur Labbé. Nous constatons qu'un grain de plomb a pénétré dans l'œil au bord interne de la cornée, est allé se loger dans le fond de l'œil. Une petite hernie de l'iris bouche la place d'entrée. La perception lumineuse existe. Dès le lendemain il se déclare une vive inflammation qui ne cède qu'au bout de quinze jours d'un traitement antiphlogistique énergique. C'est alors que j'ai pu constater avec l'ophtalmoscope qu'il existait une cataracte postérieure rayonnante avec quatre branches, depuis l'endroit correspondant à la blessure jusqu'au centre du cristallin. Le fond de l'œil ne pouvait, à cause de cela, être vu que très difficilement. Six mois après, les opacités cristalliniennes ont presque complètement disparu ; aujourd'hui, le cristallin conserve sa transparence complète, excepté une petite tache opaque de 3 à 4 millimètres à la périphérie, et l'on constate facilement que le grain de plomb se trouve logé à 5 ou 6 millimètres de la papille ; les vaisseaux de cette dernière sont oblitérés dans les deux tiers; le champ visuel est perdu dans le segment supéro-interne. Tout le reste du champ visuel se trouve conservé quoique avec une diminution notable de l'acuité visuelle, ne permettant de distinguer que les mouvements des gros objets.

Digitized by Google

M. Rydel a signalé des cas où la plaie faite à la capsule postérieure, près du canal de Petit, s'est cicatrisée, et l'opacité corticale postérieure s'est résorbée complètement, de sorte que le cristallin est redevenu transparent.

Il peut arriver que le corps étranger, en traversant le cristallin de part en part, n'amène d'abord qu'une opacité partielle, qui restera circonscrite longtemps à la région par laquelle le corps étranger a passé, et ce n'est qu'au bout de plusieurs mois qu'elle se complétera. C'est ainsi que les choses se sont passées chez notre malade, le nommé Langrie, chez lequel le morceau d'acier a traversé le cristallin et est allé se loger dans la rétine. Le cristallin a conservé sa transparence dans ses deux tiers supérieurs pendant plus de six mois, ce qui m'a permis d'extraire la paillette de fer avec une aiguille aimantée. Ce n'est qu'au bout de six mois que la cataracte s'est complétée et m'a obligé de pratiquer son extraction. Dans ce cas, l'extraction du corps étranger à l'aide d'une aiguille aimantée a sauvé l'œil d'une perte, car sans extraction du corps étranger, l'énucléation devenait indispensable.

Les cataractes traumatiques, compliquées d'un décollement de la rétine n'exigent habituellement aucune intervention, à moins que l'extraction de la lentille soit exigée par le malade au point de vue purement esthétique.

CLINIQUE OPHTALMOLOGIQUE DU DOCTEUR GALEZOWSKI

RELEVÉ STATISTIQUE DES MALADIES SOIGNÉES

ET DES OPÉRATIONS PRATIQUÉES DU 1er JUILLET 1880 AU 1er JUILLET 1881

Par F. Despagnet.

(Suite.)

CRISTALLIN.

Cataracte simple	corticale ou nucléolaire	..... 378 cas

Digitized by Google

Cataracte	disséminée	9 cas
—	polaire postérieure	17
—	noire	4
—	molle	24
—	liquide	5
—	branlante	2
—	traumatiqne	30
—	glycosurique	11
—	congénitale	7
—	zonulaire	5
—	capsulo-lenticulaire	14
—	capsulaire	8
—	pyramidale	7
—	secondaire	10
—	phosphatique	11
—	luxée	4
Subluxation du cristallin		6
Luxation complète		2
Aphakie		3

Je ne me serais pas arrêté aux affections du cristallin, devant m'y étendre plus longuement au chapitre des opérations, si je n'avais été tenté de faire ressortir le nombre relativement considérable de cataractes que nous avons observées, soit le total de 551. Bien entendu, nous réunissons dans ce chiffre les cataractes de toute nature, complètes ou incomplètes, nucléolaires ou capsulaires. Quoi qu'il en soit, le nombre nous paraît assez imposant, et justifie les extractions nombreuses de cristallins que l'on pratique tous les ans à la clinique.

Luxation sous-conjonctivale du cristallin droit; traumatisme. — Madame D..., soixante-six ans, vient à la consultation le 25 mai. Il y a trois mois environ, un des ressorts d'un sommier élastique a violemment frappé sa région périorbitaire droite. Il s'en est suivi un gonflement considérable de la moitié droite de la face et une perte absolue de la vision de l'œil du même côté. Grâce à une médication antiphlogistique assez énergique que l'on a instituée à l'hôpital Lariboisière, où la malade est allée d'abord demander des soins, tout gonflement a disparu au bout de six semaines. Quand elle se présente à nous, on constate à la partie externe de l'œil droit, un peu au-dessous du diamètre horizontal et à 2 millimètres environ du bord cornéen, une petite tumeur de la grosseur

Digitized by Google

d'une petite noisette. Elle est arrondie, blanchâtre et recouverte de vaisseaux. L'iris est entraîné vers la partie inférieure du kyste. Si on examine la tumeur de haut en bas, au travers de la cornée et de la chambre antérieure, on la voit formée par le cristallin qui est opaque. Nous sommes donc en présence d'une luxation sous-conjonctivale. A l'examen ophtalmoscopique, on trouve un décollement assez étendu de toute la partie inférieure et externe de la rétine. La malade compte les doigts à 20 centimètres, le champ visuel est perdu dans toute la partie supérieure. On propose l'ouverture du kyste et l'extraction du cristallin, que la malade accepte. L'opération ne présente aucune particularité.

Luxation spontanée des deux cristallins; décollement de la rétine à droite. — M. K..., trente-quatre ans, est d'un tempérament nerveux, très irritable. Il n'a jamais fait d'excès alcooliques, et n'a jamais eu la syphilis. Jusqu'à l'âge de trente ans, il a été myope, et par conséquent se servait de vérres concaves. Progressivement il a dû augmenter la force des verres, il portait en dernier lieu des verres de 10 dioptries. Dans toute sa famille, on ne trouve qu'un cousin qui a également une myopie très forte. Il y a quatre ans, sans chute ni traumatisme, le matin à son lever, le malade s'aperçut que la vue de ses deux yeux était complètement troublée. Cet état dura une quinzaine de jours pendant lesquels il éprouva toute une série de phénomènes lumineux, puis peu à peu la vue se rétablit. Mais les lunettes concaves ne convenaient plus à ses yeux et rendaient la vision plus confuse. A force de recherches et de tâtonnements chez un opticien, K... finit par trouver des verres convexes qui lui permettaient de voir assez nettement. Tout allait donc pour le mieux, lorsqu'il y a dix jours il a subitement perdu la vue de l'œil droit. La cécité, partielle d'abord, est devenue complète au bout de trois jours. Il vient nous voir le 26 juin. Rien d'anormal à l'extérieur de ses yeux. — Ballottement des deux iris. Les chambres antérieures ont un volume considérable. — Pas de trace d'inflammation, pas de douleurs. — A l'ophtalmoscope on trouve dans l'œil gauche le cristallin luxé

Digitized by Google

dans la chambre postérieure, il est opaque et résorbé en partie. La choroïde présente quelques petites atrophies disséminées et un staphylome postérieur. Le champ visuel de cet œil est physiologique. Avec 7 dioptries convexes, le malade lit le n° 2 de l'échelle à la distance normale.

Dans l'œil droit, on trouve un décollement très étendu de la rétine. Si l'on cherche le cristallin, on le voit dans la partie la plus déclive de la chambre postérieure, en partie recouvert par les replis de la rétine décollée.

La cécité de l'œil droit, survenue il y a dix jours, est due à ce décollement de la rétine, s'étendant jusqu'à la macula. Quant au trouble passager de la vue que le malade avait éprouvé il y a quatre ans et au changement de réfraction qui s'ensuivit, il était la conséquence de la luxation spontanée des deux cristallins.

CORPS VITRÉ.

Mouches volantes physiologiques	35 cas.
Flocons du corps vitré	57
Apoplexie générale du corps vitré	8
Synchisis étincelant	4
Membranes organisées avec vaisseaux de nouvelle formation	2
Décollement de la membrane hyaloïde	1

Mouches volantes physiologiques. — Bien que cette affection, si l'on peut appeler cela une affection, ne présente aucun caractère de gravité, elle fait néanmoins le tourment des gens qui en sont atteints, lorsqu'ils ne sont pas prévenus de l'innocuité absolue de ces phénomènes. Comme Robin l'a démontré, elle est due à la chute de l'épithélium qui tapisse la surface interne de la membrane hyaloïde. C'est une affection très fréquente chez les gens qui se livrent à des travaux qui demandent une grande application.

Flocons et apoplexie générale du corps vitré. — Les flocons et les apoplexies générales du corps vitré ne se produisent d'ordinaire que consécutivement à d'autres altérations des membranes profondes de l'œil : choroïde et rétine ; de sorte qu'en soignant ces dernières, nous agissons également contre l'affection du corps vitré.

Digitized by Google

Parmi les cas d'apoplexie générale, je dois citer celui d'un homme de cinquante-cinq ans, qui successivement a eu une hémorrhagie générale du corps vitré des deux yeux. Pendant des mois, on a essayé toute espèce de traitement sans aucun résultat. M. Galezowski eut alors l'idée de pratiquer une double iridectomie, et je dois avouer que ce moyen employé en désespoir de cause eut un excellent résultat. Aujourd'hui le malade, non seulement peut se conduire, mais lit de l'œil droit les caractères n° 4 de l'échelle. Avant l'opération il était complètement aveugle.

Membranes organisées avec vaisseaux de nouvelle formation. — Des deux cas observés, l'un est chez une forte femme de trente ans. Depuis longtemps déjà elle est en observation. Son œil devient de temps en temps le siège de poussées inflammatoires et aujourd'hui il s'atrophie. Pour prévenir des accidents sympathiques il faudra pratiquer l'énucléation.

Le second est beaucoup plus récent et se présente également chez une femme. Elle a vingt-cinq ans. Il s'est fait, il y a quelques mois, dans son œil gauche, un épanchement sanguin de nature dysménorrhéique, semble-t-il. Aujourd'hui, cet épanchement s'est organisé. A l'ophtalmoscope on voit une grande masse blanchâtre s'avançant très avant dans le corps vitré. A sa surface, on voit à l'image droite des quantités de petits vaisseaux qui semblent émerger du centre de l'exsudat et se distribuent sur toute son étendue. L'œil a le volume normal, il n'est point enflammé.

NERF OPTIQUE.

Apoplexie du nerf optique	4 cas.
Névrite optique	31
Périnévrite optique	7
Atrophie de papille	71
— — spécifique	3
— — par névrite	7
— — par embolie	8

Apoplexie du nerf optique. — Des quatre cas que nous avons enregistrés, trois ont vu les hémorrhagies se multiplier, se disséminer sur la rétine et se terminer par des glaucomes

Digitized by Google

hémorrhagiques. On a dû pratiquer la sclérotomie. Nous revoyons encore, de temps à autre, ces trois malades. Leurs yeux sont toujours un peu injectés, la cornée un peu trouble ainsi que le corps vitré, la vision à peu près abolie, mais les douleurs périorbitaires sont nulles, et s'il ne survient pas de nouvelles complications on pourra se passer d'une intervention plus radicale.

Névrite optique et *périnévrite optique.* — L'étude de la névrite optique est chose beaucoup trop compliquée pour que j'ose même simplement l'effleurer en passant. D'ailleurs la plupart de nos maîtres émettent encore des opinions tellement variées sur sa pathogénie, qu'il serait imprudent pour moi de m'aventurer sur une pareille question. Qu'il me suffise de signaler qu'après avoir eu beaucoup de contradicteurs, la théorie de la *névrite descendante* vient de recevoir presque sa consécration officielle au dernier congrès de Londres. Et si je tiens à rapporter ce fait, c'est pour rappeler que cette théorie a eu notre maître au premier rang de ses défenseurs. Dans tous ses ouvrages anciens ou récents, dans toutes ses leçons, M. Galezowski a toujours soutenu que la névrite optique était la conséquence de l'inflammation centrale qui, progressive et descendante, se propage le long des fibres optiques.

Suivant l'intensité de l'inflammation notre maître subdivise les névrites en trois classes : *névrite, périnévrite, névro-rétinite.* Les deux premières ne constituent qu'une seule et même nature de maladie et ne diffèrent que par le siège et l'intensité du mal. La troisième varie par sa forme, son étendue et la cause qui la produit. La première est le plus souvent la conséquence des lésions de l'encéphale; la seconde se rencontre généralement dans la syphilis; la troisième est d'ordinaire produite par les diathèses constitutionnelles et peut tout aussi bien et même mieux être classée dans les affections de la rétine que dans celles du nerf optique.

Paralysie de la sixième droite suivie, seize jours après son début, de névrite optique de l'œil du même côté. — Madame veuve G..., trente-quatre ans, d'un tempérament lymphatico-

Digitized by Google

nerveux, a toujours été assez bien portante. Elle n'a jamais eu de fièvres intermittentes, elle est bien réglée. Il y a dix ans elle a eu un enfant mort huit jours après sa naissance. Elle nie toute espèce d'antécédents syphlitiques, mais elle avoue avoir eu, il y a un an, une angine, qui a duré près de deux mois. Depuis cette époque elle est sujette à de fréquents maux de tête qui d'ordinaire deviennent plus violents la nuit. Intermittents au début, ils sont devenus continus et presque intolérables depuis quatre semaines. Il y a trois jours, subitement, sa vision s'est troublée. Le lendemain, elle voyait double. Elle se présente à la consultation le 23 février. Nous constatons une paralysie de la sixième paire droite. Diplopie aux images homonymes. Chaque œil, séparément, a une acuité visuelle normale. Traitement : Vésicatoire à la tempe; iodure de potassium, 3 grammes par jour; bains de vapeur, lunettes avec un verre dépoli pour l'œil droit. Le 3 mars, pas d'amélioration, la céphalalgie persiste et s'accentue. Le 7 mars, tout d'un coup, la malade s'aperçoit qu'elle ne voit plus double. Elle en témoigne sa satisfaction et se croit guérie. Mais, déception amère, elle ferme son œil gauche et constate qu'elle est aveugle de l'œil droit. La cessation subite de la diplopie s'explique. Les maux de tête sont devenus intolérables et la rendent folle pendant la nuit. Nous la revoyons le 10 mars, et nous constatons dans son œil droit une névrite optique avec étranglement et hémorrhagies péripapillaires. On prescrit de nouveaux vésicatoires; 5 grammes d'iodure tous les jours. Malheureusement la malade entre à l'hôpital et il nous a été impossible de compléter notre observation.

Myxo-sarcome de la cavité orbitaire droite; névrite optique consécutive. — B..., trente-deux ans, a commencé à observer, il y a sept ans, que son œil droit grossissait et perdait en même temps de son acuité visuelle. Mais, n'éprouvant aucune douleur, il ne s'en inquiéta point. La propulsion du globe oculaire sembla ainsi s'arrêter dans sa marche pendant quelque temps; puis survint une nouvelle poussée qui augmenta l'exophtalmie. C'est ainsi que nous arrivons, avec des intermittences dans la marche de l'affection, jusqu'en 1880, c'est-

Digitized by Google

à-dire sept ans après le début de la maladie. L'œil est fortement propulsé en avant. Les veines ciliaires antérieures sont grosses, tortueuses, et marquent une gêne évidente dans la circulation. La conjonctive injectée est le siège d'un chémosis séreux. L'examen ophtalmoscopique nous montre la papille œdématiée, infiltrée. De larges exsudats recouvrent les bords papillaires. Les veines sont considérablement grossies et tortueuses. En un mot, nous constatons tous les signes de la névrite optique avec des troubles circulatoires très prononcés. La vision est presque complètement abolie. En explorant les rebords et la cavité orbitaire, nous trouvons à la partie supérieure et interne une grosse tumeur dure, arrondie et non dépressible, qui, remplissant une grande partie de la cavité, refoule en avant le globe oculaire. Elle est adhérente à l'os et semble développée aux dépens du périoste. On porte le diagnostic de sarcome. Le malade n'a jamais eu la syphilis. On lui prescrit néanmoins l'iodure de potassium à fortes doses et les frictions mercurielles générales. Après quinze jours de traitement, la situation, loin de s'être améliorée, semble au contraire s'être aggravée. On adresse le malade à M. le professeur Richet qui, quelques jours après, pratiqua l'opération.

Périnévrite optique droite; paralysie de la troisième paire; syphilis. — Arthur G... est âgé de 33 ans. Il a contracté la syphilis en 1870. Il a eu un chancre induré à la verge, qui fut suivi d'une roséole assez légère. Plus tard survinrent des plaques muqueuses dans la bouche et des croûtes à la tête qui amenèrent la chute des cheveux. G..., au début, s'est soigné pendant trois mois avec des pilules de protoiodure, et de l'iodure de potassium. Il a de temps à autre repris de l'iodure, mais ne l'a pas continué régulièrement. Néanmoins, il n'avait éprouvé aucun autre accident, si ce n'est quelques douleurs ostéocopes assez légères, lorsqu'il y a un mois environ il fut pris de violents maux de tête qui disparurent subitement, laissant la vision de l'œil droit complètement brouillée. Tous les objets perçus par cet œil paraissent grisâtres. — Photopsies. — Rien d'anormal à la partie externe de l'or-

Digitized by Google

gane. Intérieurement, on trouve une infiltration péripapillaire assez marquée, surtout à la partie externe. Quelques exsudats blanchâtres sont disséminés sous forme de pointillés dans le voisinage. Les veines sont augmentées de volume, les artères sont rétrécies. Tout le fond de l'œil est nuageux. Il y a quelques flocons sur le corps vitré. S = 1/5. Affaiblissement de la faculté chromatique. Champ visuel périphérique normal. Depuis trois jours, il s'est déclaré une légère paralysie de la troisième paire du même œil. Diplopie peu prononcée. On prescrit les vésicatoires à la tempe, et les frictions mercurielles générales à la dose de 4 grammes par jour au début, et puis progressivement de 6 grammes. Bains de vapeur.

Après six mois de traitement, toute trace d'infiltration a disparu. La papille est devenue un peu blanche sur ses bords. La paralysie de la troisième paire est guérie. S = 1/2.

Atrophie de papille. — Dans les 71 cas d'atrophie de papille, nous comprenons les atrophies par ataxie, que la maladie de la moelle épinière soit idiopathique ou provoquée par la syphilis; les atrophies par glycosurie, par dysménorrhée ou aménorrhée, par affection sympathique, etc., etc. Dans les atrophies par ataxie, j'avoue sincèrement que tous les agents thérapeutiques que l'on a employés à la clinique n'ont donné aucun résultat sérieux. Et nous avons pu nous convaincre que le médicament tant prôné en Allemagne dans ces derniers temps, la strychnine, employé sous toutes ses formes, n'avait absolument aucun effet sur la marche de cette affection. Voici quelques observations intéressantes sur ce sujet. Bien entendu, je ne rapporterai pas des cas d'atrophie grise ataxique, tous se ressemblant à peu près et ayant une description complète dans les traités pathologiques.

Atrophie partielle des papilles; hystérie; suppression des règles. — Madame B.., trente et un ans, est mariée depuis l'âge de dix-sept ans ; elle est mère de trois enfants. Elle n'a jamais été malade, n'a jamais eu la syphilis, a été toujours bien réglée jusqu'à ces derniers temps. Ses couches ont été normales. Il y a un an, elle était enceinte de six se-

Digitized by Google

maines, lorsqu'elle fit une fausse couche sans trop savoir pour quelle raison. Pendant les douze jours qui suivirent, elle eut des métrorrhagies assez abondantes. Néanmoins elle se rétablit et, deux mois après, ses règles revinrent comme à l'ordinaire sans douleurs et aussi abondantes que par le passé. Au mois d'octobre 1880, la menstruation ne se fit pas à son époque. Il y avait déjà un retard de quinze jours lorsque la malade fut prise de violents maux de tête et d'éblouissements. Puis subitement, quelques jours après, la vision de l'œil gauche s'affaiblit. La veille, cet œil avait été le siège d'une démangeaison violente. Enfin, après vingt-cinq jours de retard, les règles apparurent et B... perdit du sang pendant trois semaines. La veille du jour où les règles étaient revenues, l'œil droit avait présenté les mêmes phénomènes que l'œil gauche. La vue subitement s'était affaiblie. A partir de cette époque, la malade fut sujette à de violentes crises d'hystérie qui se reproduisaient trois et quatre fois par semaine. Ses règles furent régulières mais peu abondantes, ne durant qu'un jour, au lieu de cinq ou six comme autrefois. De plus, elles étaient devenues très douloureuses et le signal de crises nerveuses encore plus violentes. Aujourd'hui, 9 janvier, l'état général est le même que celui que nous venons de décrire. Ajoutons que les digestions de la malade sont mauvaises et que sa mémoire s'est considérablement affaiblie. Elle ne présente aucune trace d'ataxie ou de glycosurie ou d'altération cardiaque. L'affection des yeux semble rester stationnaire. O D, S = 1/2 O C, S = 1/4. — Le champ visuel est rétréci irrégulièrement. A l'ophtalmoscope, on trouve une atrophie papillaire partielle plus prononcée du côté externe. On prescrit : une potion iodo-bromurée et l'application tous les mois de quatre sangsues à la partie interne des cuisses. Nous avons continué à voir régulièrement la malade, l'état de ses yeux est toujours resté le même. C'est donc une atrophie de papille partielle développée sous l'influence de la dysménorrhée.

Atrophie de papille gauche, suite d'un coup de revolver dans la bouche. — G... vient à la consultation le 16 avril. Il y

Digitized by Google

a cinq mois, il a tenté de se suicider en se tirant un coup de revolver dans la bouche. Le canon de l'arme avait 7 millimètres de diamètre. La balle traversa la voûte palatine un peu à gauche de la ligne médiane et vint se loger dans les os de la base du crâne. Elle n'a pu être extraite. Immédiatement après le coup de feu, G... fut pris d'hémorrhagie par la bouche et le nez, et d'un violent bourdonnement dans l'oreille gauche. — Pas de vomissements, un léger étourdissement. — Au bourdonnement succéda bientôt une violente douleur siégeant derrière l'oreille gauche et dans la région périorbitaire. Ces accidents durèrent à peu près un mois et cessèrent tout à fait. Un seul persista et persiste encore. Il s'était produit subitement après le coup de feu : c'est la cécité absolue de l'œil gauche. On trouve aujourd'hui la papille de cet œil complètement atrophiée, blanche, avec des vaisseaux très petits.

Amblyopie glycosurique; atrophie de papille consécutive. — B..., quarante-huit ans, commandant d'infanterie, est glycosurique depuis 1870. Il a fait plusieurs saisons à Vichy, et en a toujours éprouvé une amélioration notable. Depuis huit mois, sa vue faiblit. Pendant les trois premiers mois, elle a baissé progressivement, puis elle est restée stationnaire, s'est même améliorée pendant le mois de juillet que le malade a passé à Vichy. Mais son affaiblissement recommence, et le malade vient réclamer nos soins. Nous sommes en novembre. — État général bon. — Constitution vigoureuse. — Quelques douleurs rhumatismales. — Pas d'antécédents syphilitiques. — Diabète : le malade rendait 35 grammes de sucre par jour avant son départ pour Vichy; il n'en rend plus que 15 aujourd'hui. Extérieurement les yeux ne présentent rien d'anormal. Aucune lésion dans le cristallin, la choroïde ou la rétine. Les papilles sont légèrement blanches, surtout dans la moitié externe. Les artères sont très fines. $S = \frac{1}{6}$. — Champ visuel normal; pas de scotome ou d'hémiopie. Un brouillard grisâtre très épais empêche la vision à distance. La faculté chromatique est pervertie, le rouge est difficilement reconnu, le vert paraît gris, le bleu paraît noir.

Digitized by Google

On prescrit le régime antidiabétique, et trois granules, d'arséniate de soude par jour. Douches froides le long de la colonne vertébrale. Frictions sur le front et les tempes avec une pommade de strychnine. Nous revoyons le malade deux mois après; la vision est restée stationnaire, les papilles sont dans le même état. Nous n'avons plus revu le malade depuis cette époque. Nous avons su qu'il était mort quelques mois après.

Glaucome hémorrhagique gauche; atrophie de papille droite sympathique. — Madame R..., cinquante-huit ans, a eu une vision excellente jusqu'en 1876. Vers cette époque, elle fut prise d'une paralysie de tout le côté droit; en même temps, elle eut une épistaxis assez violente qui marqua le début de son affection. Elle resta ainsi paralysée pendant un mois. Puis les accidents s'amendèrent, elle recouvra l'usage de sa jambe droite; seul son bras droit resta engourdi et sa langue gênée pour la parole. La sensibilité resta toujours intacte. Presque au début de sa paralysie elle fut prise de troubles de l'œil gauche, qui marchèrent progressivement jusqu'à la cécité absolue. Quelques mois après ces accidents, l'œil droit s'affaiblit. Soignée alors par un oculiste de Paris, elle a appliqué à la tempe plusieurs vésicatoires et pris pendant quelque temps de l'iodure de potassium sans obtenir aucun résultat. Elle vient à la clinique le 30 septembre. La vue de l'œil gauche est complètement abolie. Les vaisseaux ciliaires antérieurs sont engorgés; la cornée est grisâtre, la chambre antérieure augmentée de volume renferme un peu de sang; l'iris est terne et rougeâtre. La pupille, non contractile, large, irrégulière, affecte la forme ovale dans le sens horizontal. Il est impossible d'éclairer le fond de l'œil, la chambre postérieure étant remplie de sang. L'œil est très dur et douloureux à la pression. Toute la région périorbitaire est le siège de douleurs très vives. Évidemment nous nous trouvons en présence d'un glaucome hémorrhagique.

Quant à l'œil droit, le champ visuel périphérique est légèrement rétréci. S. $= \frac{1}{4}$.— La diminution de l'acuité est progressive. Extérieurement il ne présente aucune particularité.

Digitized by Google

A l'ophtalmoscope, on trouve la papille blanche, avec des bords nettement tranchés. Les vaisseaux rétiniens sont rétrécis et accompagnés dans leur trajet par une légère infiltration blanchâtre. Le corps vitré et la choroïde ne présentent aucune altération. C'est un commencement d'atrophie papillaire que l'on ne peut rapporter qu'aux accidents sympathiques, toute diathèse générale ou constitutionnelle faisant absolument défaut. Aussi propose-t-on à la malade l'énucléation de l'œil gauche qu'elle accepte. Quelques jours après l'opération, les douleurs ciliaires avaient complètement cessé. Un mois après, on ne trouvait plus sur la rétine d'infiltration périvasculaire. Nous avons souvent revu la malade. L'atrophie est complètement arrêtée dans sa marche. La vision même de cet œil s'est améliorée. $S = \frac{1}{3}$.

Atrophie de papille | syphilitique. — La syphilis peut amener l'atrophie du nerf optique de deux façons différentes, soit qu'elle amène l'ataxie locomotrice, qui à son tour entraînera l'altération papillaire, soit qu'elle retentisse directement sur les fibres optiques et les atrophie. Dans ce dernier cas l'atrophie a une marche fort irrégulière et beaucoup plus rapide. Nous en avons eu un des plus beaux exemples il y a quelques mois.

M. X..., habitant la Roumanie, âgé de cinquante-six ans, a contracté la syphilis en 1862. Il fut soigné pendant six mois par M. Ricord, avec les pilules de protoiodure et l'iodure de potassium. Depuis, il a toujours été bien portant et a mené une vie assez active. Il y a un an, survient un affaiblissement de la vision de l'œil droit qui se perd complètement au bout de trois mois. Six mois après, diminution de l'acuité visuelle de l'œil gauche. Mal soigné dans son pays, X... vint se faire traiter à Paris. Les deux papilles sont atrophiées. L'œil droit distingue à peine le jour de la nuit, l'œil gauche compte difficilement les doigts à 15 centimètres. Aucune trace d'ataxie ou de glycosurie. Seule la syphilis pouvait nous expliquer une marche si rapide de l'affection. Il y a quelques jours nous avons eu la pleine confirmation de notre diagnostic. Il s'est déclaré chez ce

Digitized by Google

pauvre malade une méningo-encéphalite syphilitique qui a dû nécessiter son internement.

Atrophie papillaire par névrite. — Cette forme d'atrophie est facile à diagnostiquer. Elle a des caractères spéciaux et conserve toujours des traces de la névrite qui l'a produite. C'est ainsi qu'on retrouve des exsudats ou des infiltrations dans la région péripapillaire. Les bords eux-mêmes de la papille sont irréguliers, les veines sont restées tortueuses, les artères sont filiformes. FÉLIX DESPAGNET.

(*A suivre*).

CAS DE PARALYSIE OCULAIRE

AVEC QUELQUES REMARQUES

Par HULKE, F, R, C, S.

(In Ophtalmic hospital Reports, vol. X, part II, juin 1881.)
Analysé par M. le Dr Parent.

Sur un chiffre total de 127 cas, provenant tant de sa pratique hospitalière que de sa clientèle, l'auteur a trouvé 84 cas de paralysies des muscles extra-oculaires seuls, et 19 cas de paralysies des muscles intra-oculaires seuls; dans les 24 autres cas la paralysie atteignait les muscles extra-et intra-oculaires.

M. Hulke passe en revue d'abord les paralysies de la 3e paire et fait à leur sujet la remarque suivante:

Le moteur oculaire commun innervant plusieurs muscles et les paralysies oculaires étant souvent d'origine périphérique, on pourrait admettre à priori que les paralysies de la 3e paire sont beaucoup plus fréquentes que celles de la 4e et de la 6e, qui innervent un seul muscle.

Pour la 4e paire la chose n'est pas contestable; l'expérience est là pour dire que sa paralysie est relativement rare ; mais il n'en est plus de même pour la 6e paire, car la paralysie du

Digitized by Google

droit externe (et de Græfe avait déjà insisté sur ce point) est très fréquente.

Une analyse des 19 cas de paralysies des muscles extra-oculaires innervés par la 3e paire (les intra-oculaires restant sains) montre que :

dans 5 cas, le muscle droit supérieur était seul paralysé;
dans 3 cas, — inférieur
dans 2 cas, — interne
dans 1 cas, — petit oblique

Dans les 8 autres cas il y avait plusieurs muscles paralysés, et dans quelques-uns d'entre eux la paralysie intéressait tous les muscles.

Quant à l'étiologie, M. Hulke a, dans un petit nombre de cas, relevé comme cause unique et immédiate, une violence, un traumatisme, ainsi qu'on peut le voir par l'ensemble suivant où tous les muscles innervés par la 2e paire, excepté le releveur de la paupière supérieure, furent paralysés.

Obs. I. — Un marin, de 31 ans, homme sec, nerveux, en bonne santé, tombe du mât de hune sur les agrès et de là sur le pont. On l'emporte sur son hamac où il reste sans connaissance pendant plusieurs heures. Revenu à lui, il constate qu'il a la vue très troublée et ses camarades remarquent qu'il a les yeux déviés.

Treize mois après cet accident, il débarque à Londres et vient le même jour à l'hôpital de Moorfield. Les deux yeux étaient en forte divergence et le bord temporal de chaque cornée n'était guère qu'à 2 millimètres de la commissure externe des paupières; impossibilité absolue de ramener les yeux en dedans, les mouvements en haut et en bas restaient, malgré l'effort le plus violent, très limités, ils ne s'exécutaient que par saccades et s'accompagnaient d'une légère rotation.

Les pupilles étaient de même largeur, à peu près 3 millimètres à la lumière du jour; mises en pleine lumière, elles se réduisaient à 2 millimètres environ. Avec l'œil gauche le malade lisait le n° 8 de l'échelle de Jæger, avec l'œil droit le n° 10.

La pupille gauche avait un aspect blanc bleuâtre, la lame

Digitized by Google

criblée se voyait plus nettement qu'à l'état normal, surtout en dehors; les artères étaient amincies.

La pupille droite était congestionnée.

La lésion simultanée de trois nerfs (les deux droits internes et le nerf optique gauche) indiquait ici une cause centrale. Mais comment expliquer l'intégrité des branches nerveuses innervant le releveur de la paupière et les muscles intra-oculaires? On peut le faire, je crois, en se reportant aux expériences de Hausen et Voelckers pour déterminer l'origine des nerfs de l'accommodation. Ces habiles investigateurs ont découvert que, chez le chien, les racines de la 3e paire se composent de faisceaux de fibres distincts les uns des autres, si bien qu'en les excitant successivement et séparément d'avant en arrière on produit d'abord les mouvements d'accommodation, puis ceux de l'iris, ensuite ceux du droit supérieur, du releveur de la paupière, du droit interne, du droit inférieur et du petit oblique, tous ces mouvements se faisant dans l'ordre énoncé. On peut donc admettre que, dans le cas relaté plus haut, il s'était produit, sous l'influence de la chute, une lésion cérébrale ou bien une hémorrhagie intéressant quelques racines de la 3e paire, tandis qu'elle épargnait les autres.

Obs. II. *Paralysie du droit supérieur.* — Un garçon de 14 ans se présente à l'hôpital de Moorfield le 28 novembre 1874 avec une diplopie datant déjà de près d'un an et limitée encore, malgré l'ancienneté de la paralysie, à la partie supérieure du champ visuel. Quand il regardait en haut, la cornée droite était manifestement plus basse que la gauche. Impossible de découvrir une cause quelconque à cette paralysie. En l'absence d'indication spéciale on prescrit la noix vomique et une préparation de fer; contrairement au résultat qu'on attendait, la paralysie avait beaucoup diminué au bout d'un mois.

Dans les deux observations qui suivent, la paralysie reconnaissait vraisemblablement pour cause une affection centrale : dans le premier cas, probablement une gomme, et dans le second cas, un ramollissement cérébral.

Obs. III. — X..., âgé de 26 ans, a eu un chancre en 1865,

Digitized by Google

suivi d'accidents secondaires. En 1867, il est soigné pour une iritis syphilitique, et le 12 septembre 1871, il vient de nouveau à l'hôpital, en accusant un trouble de la vue qui l'empêche de travailler.

Il avait une paralysie incompléte des deux droits internes; les deux yeux étaient en divergence et le méridien vertical de la cornée ne pouvait être amené jusqu'au milieu de la fente palpébrale. Ce malade avait en outre, à la même époque, un sarcocèle double et des plaques muqueuses à l'anus.

Obs. IV. — Une ménagère, âgée de 64 ans, se présente à l'hôpital de Middlesen en se plaignant de diplopie, symptôme qu'elle a remarqué depuis quinze jours. Il s'agissait d'une paralysie incomplète du droit interne de l'œil droit. cinq mois après, en mai 1872, la diplopie avait complètement disparu; mais au mois de décembre de la même année, la malade revient, en accusant cette fois de vives douleurs dans la tempe gauche et de la surdité des deux oreilles. Elle mourut bientôt après avec les symptômes d'une hémorrhagie cérébrale.

Obs. V. — Un plâtrier, âgé de 40 ans, après avoir travaillé dans un courant d'air, éprouva de violentes douleurs dans la tempe gauche, et, la même nuit, pendant une demi-heure, il ressentit une douleur extrêmement vive en arrière de l'œil gauche.

Le lendemain matin, la paupière supérieure était abaissée et le malade voyait double. Onze jours après, le 13 mai 1862, on constata, à son arrivée à l'hôpital, que de tous les muscles de l'orbite gauche, seuls le droit externe et le grand oblique étaient intacts, tous les autres étaient complètement paralysés.

Les paralysies disparurent peu à peu sous l'influence de l'iodure de potassium et de l'électricité.

Dans le cas suivant, tous les muscles extra-et intra-oculaires furent paralysés. La cause probable était la syphilis.

Obs. VI. — Le 11 mai 1872, une femme pâle, amaigrie, âgée de 46 ans, se présente à l'hôpital de Moorfield, à cause de son œil gauche. Le nerf optique était dans un état déjà

Digitized by Google

avancé d'atrophie. Tous les muscles de la 3e, 4e et 6e paire étaient paralysés; la pupille à demi dilatée ne réagissait ni à l'action de la lumière, ni à l'acte accommodatif. Les parties innervées par la 5e paire gauche étaient insensibles; enfin l'oreille gauche était sourde, mais la malade ne put dire à quelle époque exacte remontait la surdité.

D'après elle, sa maladie aurait débuté sept mois auparavant avec de vives douleurs dans l'occiput, qui furent bientôt suivies de ptosis du côté gauche. Son mari était un marin qui faisait de longues absences. Elle avait eu six enfants, tous morts au bout de quelques jours.

Malgré l'administration de fortes doses d'iodure de potassium, l'affection de la 5e paire ne se modifia pas, il survint au bout de quelque temps une kératite neuro-paralytique; l'œil s'ulcéra et se perdit.

BIBLIOGRAPHIE ÉTRANGÈRE

Par M. Alex. Boggs.

Traitement de l'iritis par le salicylate de soude.

Le Dr Chistolm, d'après le *London medical Report*, a donné ce médicament à hautes doses dans des cas de sclérite aiguë et d'iritis, y compris ceux de ces cas dont l'origine était spécifique, et dans lesquels l'usage prolongé du mercure et de l'iodure de potassium avait échoué, et il en a obtenu de bons résultats. Des mydriatiques ont été employés en même temps. Le salicylate a été administré en trois doses d'un gramme chacune, et prises pendant trois heures consécutives, puis après un arrêt de quelques heures on a recommencé, de manière à faire prendre de neuf à douze grammes dans les vingt-quatre heures. Les doses ont été progressivement diminuées à mesure que la maladie disparaissait, et dans certains cas le médicament a été suspendu lorsque l'amélioration ne se manifestait pas dans l'espace de deux ou trois jours.

Un cas de glaucome aigu guéri par l'éserine.

A la dernière réunion de la Société ophtalmologique de la

Digitized by Google

Grande-Bretagne, qui a eu lieu le 8 décembre, le secrétaire, M. Nettleship, a lu de la part de M. R. J. Pye-Smith (de Sheffield) la note suivante : Une dame âgée de 70 ans a été fortement secouée par une chute qu'elle a faite dans un escalier. Cinq jours après l'accident, il s'est déclaré dans l'œil gauche un glaucome aigu (T + 2), la cornée est devenue opalescente, la pupille dilatée, la vision a été réduite à compter les doigts, et les anneaux colorés ont été observés par la malade autour de la flamme d'une bougie. L'usage de disques d'éserine a fait disparaître les symptômes dans l'espace de douze heures. Pendant un an, la malade a eu quelques rechutes survenant à des intervalles n'excédant pas un mois; les symptômes, lorsqu'ils revenaient, ont toujours été soulagés par les disques d'éserine. Dernièrement, les rechutes sont devenues de moins en moins fréquentes, et aucune n'a eu lieu depuis trois mois. A présent (deux ans après la première attaque) l'œil est normal, et les caractères brillants (Jäger I) sont lus avec les verres que la malade employait depuis plusieurs années avant son accident.

Un cas de glaucome aigu guéri par le sulfate d'éserine.

Une discussion a eu lieu sur ce sujet à la même réunion, et comme les observations qui en sont ressorties présentent le plus grand intérêt, j'en donne le texte avec le nom des membres qui les ont présentées. Le docteur Buzzard relate le cas d'une dame âgée de soixante-quatre ans, qu'il soignait pour une forte névralgie dans la région des nerfs sus-orbitaux, qui avait été traitée pendant quelque temps par le gelsemine. Le docteur Buzzard a trouvé tous les symptômes typiques du glaucome aigu. L'iridectomie a été conseillée; mais, avant d'avoir recours à l'opération, les disques d'éserine ont été employés, sur l'avis de M. Lawson. Deux ou trois disques ont été employés chaque jour, et une amélioration immédiate a été constatée; en six semaines la malade a été complètement guérie; elle est restée jusqu'à ce jour exempte de cette maladie. Le président, M. Bowman, a observé que les deux cas précédents sont d'une grande valeur, surtout le dernier, car, en ce qui concerne le premier cas, on peut supposer que le glaucome a été du à l'accident; dans le deuxième cas il n'y avait pas le même motif à faire valoir, et il est démontré de plus que le cas a été plus satisfaisant, comme exemple que le glaucome aigu peut être guéri par l'éserine. Le docteur Fitzgerald (de Dublin) a rencontré un cas dans lequel les symptômes de glaucome aigu furent immédiatement soulagés par l'éserine. Dans le glaucome chronique, aussi, l'éserine a donné entre ses mains des résultats satisfaisants. Le docteur Brailey considère l'éserine particulièrement favorable dans les cas cités, c'est-à-dire dans le glaucome récent aigu ou intermittent. Il attribue ces formes de la maladie à une sécrétion excessive, peut-être temporaire, dans la chambre vitrée, les voies par lesquelles le liquide s'échappe de l'œil n'étant pas altérées dans leur struc-

Digitized by Google

ture. Le médicament soulage en provoquant une assez forte contraction des fibres des muscles intra-oculaires pour tendre et ouvrir les mailles dans le voisinage de l'angle irien. De cette façon, le retard occasionné temporairement par la pression exagérée est aboli, et un flux suffisant est rétabli. L'action curative de ce médicament, dit le docteur Brailey, n'est pas due à un déplacement de la périphérie irienne de l'entrée des mailles de Fontana, car c'est seulement dans les cas de longue durée que l'iris arrive à occuper cette position, et il ajoute que l'éserine échouera naturellement là, comme dans le glaucome chronique sénile, les fibres musculaires du corps ciliaire et de l'iris sont atrophiées, et les mailles de la chambre antérieure sont durcies et contractées. M. Anderson Critchott a eu récemment un cas de glaucome chronique dans lequel l'usage persistant de l'éserine pendant quelques mois a entièrement échoué. Il pense qu'on ne doit pas avoir trop de confiance dans l'éserine. Le docteur Andrew (de Shrewsbury) pense que l'éserine est d'une grande utilité dans l'ophtalmie sympathique commençante. Dans les cas où l'on craint que l'extirpation de l'œil malade soit faite trop tard pour sauver l'autre œil, le docteur Andrew a remarqué que l'éserine paraissait réduire la tension de l'œil affecté sympathiquement, et donnait le temps pour le choix d'un moment favorable pour l'extirpation de l'œil malade, M. Priestley Smith a vu deux cas dans lesquels il pense qne l'éserine a été utile dans le glaucome aigu.

Il croit que l'éserine et l'atropine n'ont aucun effet sur la tension de l'œil sain. Quand l'angle de la chambre antérieure est comprimé, l'éserine réduit la tension. Lorsque la lentille se place devant l'iris, de manière à altérer les dispositions de la chambre antérieure, l'éserine a un effet opposé, et peut même provoquer une attaque du glaucome. M. M. Hardy a trouvé que, dans quelques cas, l'éserine peut à certaines occasions, pendant le cours d'une attaque de haute tension récurrente, conduire à une diminution de tension; mais, à une autre occasion, elle peut échouer dans le même cas. Par conséquent, il demande s'il serait prudent de permettre à un malade, qui a été considérablement soulagé par l'éserine, de rester en dehors de la surveillance du chirurgien. Dans deux cas, il a trouvé que les malades ont été conduits par leur foi dans l'éserine à remettre l'opération de l'iridectomie jusqu'à ce qu'il soit trop tard pour la faire. M. G. Critchett pense que, quoique l'éserine ait souvent donné du soulagement temporaire, l'état glaucomateux est souvent revenu. Il croit qu'un malade qui a subi l'opération de l'iridectomie est dans un état plus favorable que celui qui se confie à l'efficacité douteuse de l'éserine.

Prix proposé pour le meilleur mémoire sur l'ophtalmologie.

Le conseil du *British medical Association* propose, au nom de M. Richard Middlemore (de Birmingham), un prix de cinquante livres sterling pour le meilleur mémoire sur la valeur pratique et scienti-

Digitized by Google

fique des progrès qui ont été faits dans la médecine et la chirurgie ophtalmologique pendant les trois dernières années en faits accomplis ou publiés. Le mémoire couronné sera la propriété de l'Association. Les mémoires doivent être faits en anglais ou accompagnés d'une traduction anglaise, et envoyés sous une enveloppe cachetée portant la devise du mémoire, contenant le nom et l'adresse de l'auteur, et adressée au secrétaire général du *British medical Association*, 161, A Strand, London, et être entre ses mains le plus tard le 31 mai 1882.

ALEX. BOGGS.

BIBLIOGRAPHIE FRANÇAISE

Rapports pathologiques de l'œil et des organes génitaux, par Georgeon. Thèse de Paris.

Les phénomènes oculaires dont l'étiologie incombe aux organes génitaux sont de deux sortes : 1° les troubles fonctionnels; 2° les troubles inflammatoires. L'auteur insiste surtout dans son travail sur les premiers et il donne de l'asthénopie nerveuse ou réflexe la description suivante : On entend par asthénopie nerveuse ou réflexe, *une fatigue de l'accommodation, tenant à une cause d'ordre général ou à une lésion organique le plus souvent éloignée, et complètement indépendante de toute conformation anatomique de l'œil, ou de toute autre anomalie de la réfraction.* C'est assez dire que les hypermétropes, les emmétropes et les myopes y sont exposés à un même titre. Une légère restriction est toutefois nécessaire. Ici comme pour toutes les maladies, la cause prédisposante joue un grand rôle. La prédisposition à l'asthénopie tenant surtout à l'hypermétropie, il est évident que, toutes choses égales d'ailleurs, les yeux hypermétropes subiront plus facilement l'influence générale que les autres.

Dans l'*asthénopie nerveuse* ou *réflexe* le sujet se fatigue avec la plus grande facilité. Il supporte avec grande difficulté la lumière artificielle. Au bout de peu de temps, le globe de l'œil lui-même devient douloureux. La muqueuse palpébrale s'injecte et la sensation de poussière, de graviers, est très marquée. Au réveil les paupières sont lourdes. Elles sont de *bois*, comme le disent très bien les malades. Ce symptôme semble ne jamais manquer dans l'asthénopie d'origine utérine. Tout travail devient absolument impossible. Même après un repos prolongé, la fatigue se produit avec une très grande rapidité. La vision éloignée n'est pas non plus exempte de

Digitized by Google

troubles morbides. A chaque instant la malade qui en est atteinte est obligée de fermer les yeux, et les phénomènes douloureux se font surtout sentir dans un endroit vivement éclairé, salles de spectacle, concerts, etc. A l'examen ophtalmoscopique, on peut constater l'existence de l'emmétropie, de la myopie ou de l'hypermétropie. Cette dernière anomalie de réfraction toutefois prédomine, mais à un degré qui n'est jamais en rapport avec la fatigue dont se plaignent les malades. Les verres convexes ne les soulagent pas, l'examen du fond de l'œil est négatif. Et alors, et c'est le point capital, on *trouve toujours* dans l'organisme une partie malade qui est le départ de ces accidents : organes génitaux de la femme (métrite chronique, ovarite, métro-péritonite, ulcérations, déviations utérines, etc.); organes génitaux de l'homme (masturbation, pertes séminales, excès de coït) ; vers intestinaux, suppression d'un flux hémorrhoïdaire, etc. Aussi les troubles oculaires ne disparaissent-ils qu'avec la cause première.

De tout temps, dira-t-on, on a remarqué une coïncidence entre les états généraux et une faiblesse oculaire. Mais quelle faiblesse? de l'amaurose! Qu'est-ce que cela signifie? De la paralysie accommodative! Elle est rare, et on l'a toujours ou presque toujours confondue avec l'asthénopie que nous venons de décrire. De l'asthénopie accommodative! Cette dernière interprétation est la plus récente, et elle est pourtant bien défectueuse, car il n'y a pas de l'asthénopie accommodative vraie tenant à rapport entre l'hypermétropie et l'asthénopie réflexe qui a des caractères différentiels bien nets et bien tranchés.

Dans l'*asthénopie accommodative vraie*, le malade se plaint de fatigue pour le travail rapproché. Au point de vue de la réfraction, il est toujours hypermétrope. Des verres convexes bien choisis le soulagent immédiatement.

Dans l'*asthénopie réflexe* la fatigue existe aussi bien pour la vision rapprochée que pour la vision éloignée. La conformation de l'œil est presque indifférente. Les verres convexes n'amènent aucun soulagement. Cela va de soi dans les cas de myopie ou d'emmétropie. Quand il s'agit de l'hypermétropie, l'explication est plus difficile à donner, et aucun auteur, que nous sachions, ne l'a essayée. Pourquoi étant données l'hypermétropie et l'asthénopie, des lunettes en rapport avec le degré d'hypermétropie *manifeste* ne soulagent-elles pas les malades? Parce que le phénomène réflexe, en lui-même, est d'essence absolument variable. A chaque instant l'état du muscle ciliaire varie. Tantôt en état de spasme, tantôt en état de parésie, il subit, dans l'espace de quelques minutes, les variations les plus inimaginables. Il se tend et se détend à tout moment. L'examen à l'ophtalmoscope permet de saisir ces

Digitized by Google

variations avec la plus grande facilité. Comment un verre, quel qu'il fût, pourrait-il soulager cette véritable chorée du muscle accommodateur, chorée qui suffit très bien à expliquer les sensations douloureuses dont se plaignent les malades?

Nous ne croyons pas que l'on puisse confondre l'asthénopie accommodative avec l'asthénopie nerveuse. Toutes nos observations montrent la différence profonde qui sépare ces deux états de l'œil. Dans toutes, les verres n'ont apporté un soulagement qu'après disparition totale de la cause première (ulcérations du col, vaginisme, etc.).

Pour la paralysie de l'accommodation, la confusion est encore plus difficile. La vision rapprochée est impossible, mais elle n'est pas douloureuse. Le verre convexe en rapport avec le degré de parésie ciliaire la corrige immédiatement et encore ce verre ne convient-il que pour une distance déterminée. S'il s'agit d'un hypermétrope, il est naturel que la vision éloignée sera défectueuse au même titre que la vision rapprochée. La paralysie accommodative ne reconnaît pas absolument les mêmes causes que l'asthénopie nerveuse. Celle-ci dépend plus de l'utérus, qui exerce son action indépendamment de toute débilité générale; tandis que la paralysie de l'accommodation reconnaît plutôt des causes extra-utérines, et parmi ces causes il faut noter la masturbation, qui joue un très grand rôle.

DE L'EXAMEN DE LA VISION AU POINT DE VUE DE LA MÉDECINE GÉNÉRALE

par le docteur CHARPENTIER, de Nancy.

1881 : Doin, éditeur.

L'auteur, déjà avantageusement connu par ses travaux en optique physiologique, s'occupe spécialement dans ce petit ouvrage, d'ailleurs très bien fait, de l'exploration physiologique de l'appareil visuel, et à ce titre il décrit les meilleures méthodes pour l'examen du champ visuel, — de la sensibilité lumineuse, — de la perception des couleurs, — et de l'acuité visuelle. Les derniers chapitres du livre sont consacrés au champ du regard et à la mesure de l'angle de déviation de l'œil strabique au moyen du périmètre. Je citerai, en le résumant, le chapitre consacré au *champ du regard.*

Il ne suffit pas pour que la vision soit complète que chacun des yeux, envisagé séparément, ait un fonctionnement normal. Dans l'état habituel, en effet, ils fonctionnent ensemble d'une façon harmonique. La vision normale, en d'autres termes, est binoculaire. Grâce au jeu particulier des muscles du globe de l'œil, nos deux lignes visuelles se dirigent en même temps vers l'objet que nous regardons, et dans ce cas les deux impressions que forme cet

Digitized by Google

objet sur les fovea se fusionnent et produisent une seule et même sensation.

Quant aux autres objets, qui se peignent sur le reste de nos deux rétines, ils sont perçus plus ou moins vaguement; c'est surtout quand nous déplaçons notre regard que nous avons la conscience nette de leur existence, et c'est par le déplacement relatif de leurs images sur nos rétines que nous apprécions leur distance et leur situation.

Le fait capital de la vision binoculaire est donc la possibilité de diriger les deux lignes visuelles vers tous les points de l'espace. Cette question se réduit donc, en définitive, à celle de la mobilité des deux yeux; nous faisons abstraction de la mobilité de la tête, grâce à laquelle nous pouvons à un moment donné tourner notre regard dans une direction quelconque, même sans l'aide des muscles de l'œil.

La tête étant fixe, chaque œil est susceptible, sous l'action de ces derniers, de tourner autour d'un point qui occupe à peu près son centre de figure et qu'on appelle centre de rotation. C'est par la contraction combinée d'un ou plusieurs muscles pour chaque œil que nos lignes visuelles, déplacées en même temps que les yeux eux-mêmes, arrivent à se couper sur l'objet que nous regardons; c'est seulement à cette condition que nous voyons simple avec les deux yeux, l'objet faisant alors la même image sur chaque fovea.

Nous avons donc tout d'abord à nous rendre compte du fonctionnement des muscles de l'œil, car si l'un d'eux est affaibli ou paralysé, l'œil correspondant sera limité dans son excursion suivant une certaine direction, et le regard binoculaire sera impossible dans cette direction. Supposons, par exemple, que l'œil gauche ne puisse plus se déplacer suffisamment vers la droite, quand nous aurons à regarder un objet situé de ce côté, l'œil droit, supposé normal, pourra bien diriger sa ligne visuelle sur l'objet, mais l'œil gauche s'arrêtera en route, et l'image de cet objet se produira ailleurs que sur la fovea; la ligne visuelle de l'œil gauche sera dirigée sur un autre objet dont l'image ne correspondra plus avec celle de la fovea de l'œil droit et ne pourra se fusionner avec elle; il y aura vision double, ou, suivant le terme adopté, diplopie.

Nous pouvons nous rendre compte grossièrement du degré de mobilité de chaque œil en faisant fixer par cet œil (l'autre étant couvert) l'extrémité de notre doigt, que nous promenons dans différentes directions, à droite, à gauche, en haut et en bas. Nous voyons alors la cornée se déplacer dans le même sens que notre doigt, et nous pouvons juger à peu près des limites de son déplacement. Quand la mobilité de l'œil est fortement diminuée dans

Digitized by Google

une direction, il est facile alors de s'en rendre compte. Mais ce moyen est bien insuffisant dans la plupart des cas, lorsqu'il arrive que le défaut de mobilité est peu accentué. Il faut alors recourir, comme l'a conseillé M. Landolt, à l'examen périmétrique. Cet examen convient à tous les cas possibles.

Le menton étant soutenu par l'appui du périmètre et le bord de l'orbite à la hauteur de l'extrémité de la tige de l'instrument, comme pour la détermination du champ visuel, on place l'arc horizontalement et l'on présente à l'œil en expérience (l'autre œil étant couvert) un objet qu'il doit regarder et voir distinctement; quelques lettres imprimées et suffisamment grosses pourront très bien servir. On déplace alors l'objet à la partie intérieure de l'arc, soit à droite soit à gauche, en engageant le malade à suivre cet objet du regard *sans déplacer la tête*. Quand l'œil est au bout de sa course, il ne peut plus voir nettement l'objet, il ne peut plus lire, par exemple, les caractères présentés. On note alors le degré correspondant du périmètre, et on le reporte sur un schéma semblable à celui qui sert pour le champ visuel. On trouve, je suppose, que le regard peut se déplacer de 40 degrés à droite, de 45 à gauche. On pratique le même examen pour le méridien vertical et, si l'on veut, pour les méridiens intermédiaires.

On a alors une série de points que l'on réunit par un trait et qui nous représentent les limites du *champ du regard*.

Est-il indispensable de déterminer la limite du regard dans un grand nombre de directions différentes, comme on l'a fait pour le champ visuel? Il est nécessaire de s'expliquer sur ce point.

Il n'y a pas, à proprement parler, de champ du regard comme il y a un champ visuel, car l'œil ne peut se déplacer à la fois que dans une seule direction, et le regard ne saurait embrasser en même temps un certain nombre d'objets, *il ne porte que sur un point à la fois*. Il est donc préférable d'abandonner cette expression : le champ du regard, qui ne correspond à rien de réel, et de s'attacher simplement à déterminer les *limites du regard* dans la direction d'action de chaque muscle. Il sera toujours permis de relier ces limites par une courbe continue qui nous indiquera à peu de chose près les limites dans lesquelles la vision directe pourra s'exercer. Or, les muscles du globe de l'œil sont au nombre de six. Cela réduira donc à six le nombre de nos points de repère pour chaque œil.

La ligne visuelle, qui correspond objectivement (à peu de chose près) au centre de la cornée, peut se mouvoir dans toutes les directions à partir de la position primaire.

Elle peut se déplacer horizontalement soit à droite, soit à gauche, sous l'action d'un seul muscle à la fois, soit le droit interne, soit le

Digitized by Google

droit externe. Le plan d'action de ces deux muscles correspond donc au méridien horizontal, et nous devons commencer par lui notre examen.

Mais, pour se mouvoir en haut, l'œil exige la contraction simultanée de deux muscles, le droit supérieur et l'oblique inférieur. Le droit supérieur seul, en le dirigeant en haut, l'entraînerait en même temps légèrement en dedans : action secondaire qui doit être corrigée par l'oblique inférieur, dont l'effet isolé est de diriger l'œil à la fois en haut et en dehors. Il est donc logique d'explorer non pas la limite d'excursion exactement verticale, mais de pratiquer un double examen, d'une part dans le plan d'action du droit supérieur, en second lieu dans celui du droit inférieur.

Or, on peut admettre, d'après mes calculs, que le muscle droit

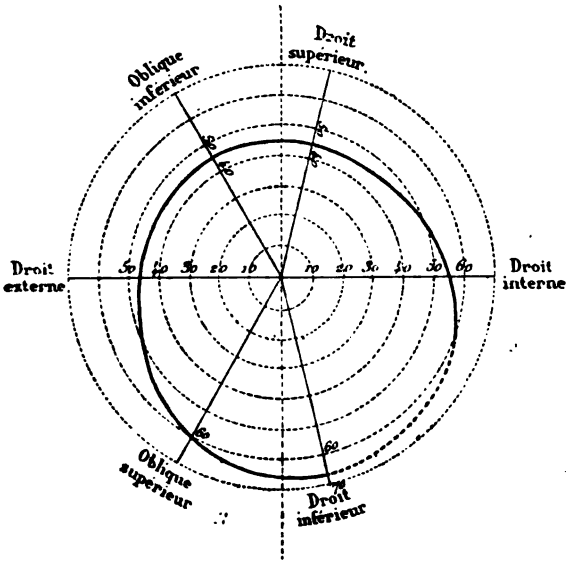

Fig. 1

supérieur entraîne le regard en haut, suivant une ligne inclinée, d'environ 12° en dedans par rapport à la verticale.

L'oblique inférieur, au contraire, l'entraîne également en haut, mais avec une inclinaison prononcée en dehors, à peu près suivant une ligne faisant un angle de 30° avec la verticale. La ligne d'action de ce dernier muscle n'est pas absolument droite, mais plutôt elliptique ; elle devait s'incliner en dehors à sa partie supérieure ; mais, comme l'arc d'excursion du regard dans ce sens est assez restreint (45°), on peut sans erreur la considérer comme droite et lui donner

Digitized by Google

la position qu'elle occupe dans la figure 1, à laquelle le lecteur doit se reporter pour tous ces détails. Cette figure représente le champ du regard de mon œil gauche, cet œil étant supposé regarder le papier; les directions d'action des six muscles du globe oculaire sont indiquées par des lignes pleines. La ligne d'action du droit supérieur peut encore, mieux que celle de l'oblique inférieur, être considérée comme droite.

Le regard en bas est déterminé par la contraction simultanée du muscle droit inférieur et de l'oblique supérieur. L'action du droit inférieur en effet n'est pas tout à fait verticale; elle entraîne l'œil en bas, il est vrai, mais aussi légèrement en dedans, comme pour le droit supérieur. L'œil est ramené au regard vertical par l'action concomitante de l'oblique supérieur, qui seul déplacerait la ligne visuelle à la fois en bas et en dehors.

Donc, on ne devra pas explorer le regard directement en bas, mais déterminer ses limites d'excursion, d'une part suivant une ligne inclinée de 12° en dedans (droit inférieur), d'autre part suivant nne ligne inclinée de 30° en dehors (oblique supérieur).

La détermination des limites d'excursion du regard dans les six directions précédentes nous donnera les renseignements nécessaires sur l'état fonctionnel des six muscles de l'œil correspondant. Elle devra être suivie de l'examen de l'autre œil suivant la même méthode.

Les limites ainsi obtenues peuvent varier de quelques degrés sur le même individu. Cela tient en grande partie aux positions différentes que l'on peut donner à la tête. Ce fait montre bien toute l'importance qu'il faut attacher à la bonne position et à l'immobilité de celle-ci.

D'autre part, une contraction brusque et violente d'un muscle peut faire dépasser à l'œil sa limite normale d'excursion dans la direction correspondante. On recommandera au sujet de suivre l'objet du regard doucement, sans effort et surtout sans fatigue.

Les limites du regard sont-elles variables avec les individus examinés? Cela paraît avoir lieu dans une certaine mesure et surtout dans certaines directions. La partie inférieure et interne de mon champ du regard est ainsi sensiblement plus étendue que la partie correspondante de M. Landolt. Les moitiés supérieures sont identiques dans les deux cas, et le regard s'étend à 45 degrés pour le droit externe, l'oblique inférieur et le droit supérieur. Toute limite inférieure à 40 degrés pour ces muscles sera insuffisante. Quant à mon droit inférieur, il agit jusqu'à 67 degrés, l'oblique supérieur jusqu'à 60, le droit interne jusqu'à 55 degrés.

Ces limites peuvent être restreintes, semble-t-il, jusqu'à 50 degrés en bas et 45 en dedans, sans être anormales. Au-dessous de ces limites, on devra songer à une parésie du muscle correspondant.

Digitized by Google

L'insuffisance d'action des muscles de l'œil, qu'elle soit totale ou partielle, peut exister pour chaque muscle isolément. Il se peut aussi qu'elle se fasse sentir dans tout le domaine innervé par le nerf moteur oculaire commun, qui, ainsi qu'on le sait, se distribue à la fois aux muscles droits supérieur, inférieur et interne et au petit oblique. Le grand oblique reçoit un nerf spécial, le nerf pathétique. Il en est de même du droit externe, innervé par le moteur oculaire externe. Il est facile, en se reportant à la figure 1, de voir dans quelle direction l'excursion de l'œil sera restreinte dans les cas de parésie ou de paralysie d'un ou plusieurs muscles.

Les limites du regard de l'œil droit devront être déterminées suivant les mêmes principes que pour l'œil gauche, c'est-à-dire qu'on les déterminera successivement à droite et à gauche dans le méridien horizontal; puis en haut, dans un méridien incliné de 12 degrés à gauche sur la verticale (droit supérieur agissant en haut et en dedans) et dans un méridien incliné de 30 degrés à droite (oblique inférieur); enfin, en bas, dans un méridien incliné de 12 degrés à gauche (droit inférieur), et dans un dernier méridien incliné de 30 degrés à droite (oblique supérieur).

Cette exploration est à la fois la plus simple et la plus précise qui puisse être faite pour s'assurer de l'état de mobilité des yeux; elle peut remplacer à elle seule tout autre examen de la vision binoculaire. Très souvent celle-ci paraît intacte quand déjà il existe une insuffisance marquée de la part d'un ou plusieurs muscles. Le malade semble fixer ses deux yeux sur l'objet qu'on lui présente, il ne paraît pas loucher; mais peut-être ne fait-il que suppléer à force de volonté à une faiblesse commençante d'un de ses muscles. Cette suppléance est fréquente dans la position horizontale du regard, moins facile dans les autres directions. La détermination des limites du regard nous instruira sur ce point; s'il existe un muscle affaibli, l'excursion de l'œil sera diminuée nettement dans la direction correspondante.

Nous devrons donc pratiquer cet examen d'abord évidemment dans tous les cas où il y aura une déviation appréciable d'un œil; d'autre part, quand le malade, sans déviation apparente au premier abord, accusera de la diplopie, verra double à certains moments; en troisième lieu, dans les cas d'asthénopie, c'est-à-dire de fatigue à la suite d'un effort visuel prolongé, soit de près, soit de loin; enfin, quand le malade ne jouira que de la vision monoculaire, la vue de l'un des yeux étant trop faible, par une cause ou par une autre, pour concourir à la perception des objets.

Digitized by Google

CONSIDÉRATIONS SUR L'ÉTIOLOGIE ET LA THÉRAPEUTIQUE DES AFFECTIONS DES VOIES LACRYMALES

Par le docteur ARMAIGNAC.

Revue d'oculistique, nos 12, 13 et 14.)

Dans ces trois articles très bien faits, je relève surtout la façon dont M. Armaignac pratique le cathétérisme, et quelques réflexions sur les procédés de Bowman, Weber, Stilling.

« Fidèle au principe physiologique de la chirurgie conservatrice, j'ai renoncé presque entièrement à l'incision du conduit lacrymal supérieur ou inférieur, que pratiquent, d'après les conseils de Bowman, presque tous les chirurgiens avant de passer les sondes. Je me contente de dilater les points lacrymaux au moyen d'un stylet conique ou du dilatateur de Desmarres, et je n'éprouve presque jamais de difficultés pour introduire dans le sac lacrymal les sondes n° 2 ou 3. Si les paupières sont très molles, je fais le cathétérisme par le conduit lacrymal inférieur, parce que ce dernier est plus facile à tendre que l'autre; dans le cas contraire, je m'adresse au conduit supérieur dont la direction est plus favorable à l'introduction de la sonde dans le canal nasal.

Les sondes dont je me sers ne sont autres que celles de la série de Bowman, avec des numéros intermédiaires. J'ai reconnu, en effet, qu'il y a trop de différence d'un numéro à l'autre, et que l'emploi des sondes intermédiaires rend bien plus facile et moins douloureux le cathétérisme. Toutes mes sondes sont fabriquées en argent pur, très flexibles, et portent à leur extrémité une petite olive à peu près de même diamètre que le fil d'argent. Cette forme particulière leur donne plus de souplesse et expose moins à faire fausse route. Avant d'introduire les sondes, j'ai soin de les recourber légèrement et de les tremper dans l'huile pour que le glissement se fasse mieux.

La pratique du cathétérisme exige une grande habitude et présente parfois de sérieuses difficultés, surtout si l'on est mal outillé et qu'on ait affaire à un sujet pusillanime ou indocile. En dehors même de ces conditions, il est des cas où l'on ne réussit à passer la sonde qu'après plusieurs tentatives, et d'autres où le cathétérisme est impossible. Il m'est arrivé quelquefois chez des sujets scrofuleux dont le canal nasal était étroit et tortueux, *par suite de périostite ou d'ostéite du conduit*, de faire passer parfaitement une injection d'eau avec la seringue d'Anel, alors que la plus petite sonde ne parvenait jamais à traverser le canal nasal, même après l'incision des conduits lacrymaux. Dans ces cas comme dans toute autre circonstance, il ne faut jamais agir avec brusquerie ni s'obstiner à vouloir passer quand même, car le plus souvent, on

Digitized by Google

ferait fausse route, surtout en se servant de petites sondes, et l'on s'exposerait à amener des complications dans le sac lacrymal ou les parties environnantes.

Les voies lacrymales ne devant pas subir de dilatation brusque ou forcée, on ne devra passer à une sonde plus grosse que lorsque la précédente sera introduite sans difficulté. Dans tous les cas, je ne pense pas qu'on doive jamais dépasser le n° 4 ou 5 de Bowman, et même chez beaucoup de sujets qui ont les voies lacrymales étroites, on peut s'arrêter au n° 3 ou 4.

J'ai dit que, dans la méthode de cathétérisme de Bowman, on incisait le conduit lacrymal dans une certaine étendue pour faciliter l'introduction des sondes. Cette mutilation, inutile à mon avis dans la plupart des cas, a été singulièrement augmentée par d'autres chirurgiens, et Weber, par exemple, ouvre largement le conduit lacrymal supérieur et agrandit même son incision en sectionnant le ligament palpébral interne. Il introduit ensuite des bougies dont la plus fine a la grosseur du n° 5 de Bowman et, s'il éprouve quelque difficulté, il force le rétrécissement au moyen d'une sonde métallique biconique dont une extrémité a la grosseur du n° 1 de Bowman et atteint, à une distance de 30 ou 35 millimètres, 1 millimètre et demi ou 2 millimètres de diamètre; l'autre moitié de la sonde offre, aux mêmes distances de son extrémité libre, une épaisseur de 2 à 3 millimètres et demi. Cette méthode barbare et antiphysiologique doit être énergiquement repoussée par tout médecin soucieux de l'intérêt de la science et de la santé de son malade.

Stilling a été encore plus loin, et, après avoir ouvert largement le conduit lacrymal jusque dans le sac, il introduit dans le canal nasal un petit couteau à pointe mousse, et le fait tourner dans ce conduit en pratiquant des incisions longitudinales multiples. Ensuite, il met à demeure, pendant vingt-quatre heures, une grosse sonde d'argent analogue à celle de Weber. Ce procédé, un peu plus barbare que le précédent et tout aussi inutile, doit être compris dans la même proscription. Je n'insisterais pas autant sur cette opération si je ne l'avais pas vu employer par les spécialistes les plus distingués, et si je ne l'avais pas employée moi-même au début de ma pratique, avec des résultats infiniment moins avantageux que ceux que j'obtiens depuis en conservant l'intégrité des voies lacrymales.

Je suis aujourd'hui, non seulement édifié sur la valeur de ces procédés, mais encore à même d'en signaler et d'en démontrer l'insuffisance et le danger. Toutes les fois que l'incision du conduit lacrymal atteint l'orifice interne, quelles que soient les précautions que l'on prenne pour la maintenir largement ouverte, il arrive un

Digitized by Google

moment où la cicatrice réduit cette ouverture à un pertuis microscopique si elle ne l'oblitère pas complètement. De plus, l'orifice anormal, s'il existe, se trouve placé, le plus souvent, sous un pli de muqueuse qui le ferme complètement en formant soupape, ou bien en dehors du sac lacrymal, et alors il ne peut servir à l'absorption des larmes. La maladie (l'épiphora tout au moins) devient absolument incurable si c'est le conduit inférieur qui a été sacrifié; elle le devient même très souvent, bien que l'incision ait porté sur le conduit supérieur, parce que les deux canaux lacrymaux débouchent généralement dans le sac par un orifice commun qui s'oblitère en totalité ou en partie à la suite du traumatisme, ou qu'il est fort difficile, tout au moins, de maintenir ouvert.

Lorsque la tumeur lacrymale n'a qu'un petit volume et que le sac n'a pas encore perdu son élasticité par suite d'une distension exagérée, le cathétérisme suivi d'injections et répété au moins une fois tous les jours suffit généralement pour amener la guérison complète en quelques semsaines. Il faut recommander aux malades de presser très souvent sur le sac lacrymal et de le vider par le canal nasal, s'il vient à se remplir de larmes ou de mucus dans l'intervalle des pansements.

On ne saurait croire avec quelle facilité les injections et les lavages fréquents des voies lacrymales modifient la sécrétion du sac; cependant il est des cas où l'on éprouve de grandes difficultés pour tarir cette sécrétion et où l'on est obligé d'avoir recours à divers médicaments pour faire les injections. Bien que l'acide borique soit excellent on peut de temps en temps se servir d'une solution au 200e de solution de nitrate d'argent, de chlorure de zinc, d'acide salycilique, ou bien encore de l'*émulsion d'huile de cade* que prépare avec tant de soins M. Lebeuf (de Bayonne), lequel s'est acquis une juste notoriété pour ses émulsions de diverses natures. L'*émulsion d'huile de cade*, qui ne contient qu'une très faible proportion de cette substance, ne peut pas néanmoins être employée pure, à cause de ses propriétés irritantes, et doit être diluée dans 8 ou 10 fois son volume d'eau pour être tolérée par la muqueuse oculaire. Depuis quelques mois que j'emploie ce médicament j'en ai retiré dans tous les cas des résultats tellement favorables, que je me propose de les faire connaître plus tard, et j'engage vivement mes confrères à s'en servir. Il m'est arrivé de tarir avec une ou deux injections des sécrétions morbides du sac qui duraient depuis longtemps et qui avaient résisté à tous les autres moyens. Les émulsions de goudron et de coaltar saponiné étendues dans 4 ou 5 fois leur volume d'eau m'ont donné également de très bons résultats.

M. Armaignac fait les injections du sac lacrymal, avec la seringue de Pravaz, en remplaçant les aiguilles par de petites canules en argent.

Digitized by Google

ÉPITHÉLIOME DE L'ANGLE INTERNE DE L'ŒIL GAUCHE ; ABLATION; GREFFE DERMIQUE; GUÉRISON,

Par M. le Dr MEYER.

(Observation recueillie par M. Virgile Caudron, chef de clinique)

Mme veuve S... se présente à la clinique du docteur Meyer, le 29 mars 1881, se plaignant de l'existence d'une tumeur qui siège au grand angle de son œil gauche. A ce niveau existe une large plaque à tubercules saillants, recouverte de croûtes et ulcérée au centre. Sa forme est celle d'un triangle dont la base regarde l'angle interne qu'elle a envahi, ainsi que les deux paupières sur une étendue de 4 millimètres. Le sommet, dirigé vers la racine du nez, la dépasse en haut. La base mesure 4 centimètres. De la base au sommet on compte 5 centimètres. La tumeur forme un relief de hauteur médiocre et variable suivant les points au-dessus de la peau voisine. Elle présente un aspect bosselé et paraît composée de tubercules saillants rapprochés les uns des autres.

Les bords sont anfractueux. La surface ulcérée au centre donne une sécrétion sanieuse, peu abondante, qui forme, à la périphérie, des croûtes adhérentes. Interrogée sur le développement de son mal, la malade raconte qu'il a débuté, il y a cinq ans, par un petit bouton au voisinage de la commissure interne, bouton qu'elle arrachait fréquemment à l'aide des ongles. La tumeur s'est peu étendue jusqu'à ces derniers temps. La marche franchement envahissante remonte à huit mois et n'a été accompagnée d'aucune sensation douloureuse. La veuve S... est bien portante. Elle a cinquante ans et ses antécédents médicaux ne présentent aucun intérêt. Parmi ses ascendants, nous notons que sa mère est morte d'un carcinome du sein.

En présence des signes décrits plus haut, M. le docteur Meyer diagnostique un épithéliome dont il conseille l'ablation immédiate.

L'opération est pratiquée le 30 mars.

La malade étant soumise au sommeil anesthésique, M. Meyer circonscrit la tumeur à l'aide d'une incision pratiquée dans les tissus sains, puis détache toutes les parties malades à l'aide du bistouri.

A la partie supérieure, il est nécessaire d'aller jusqu'à la loge orbitaire, en bas, jusqu'au périoste de la branche montante du maxillaire supérieur. L'hémostase est faite sans difficultés; quelques petites artérioles ont dû être tordues.

Il reste à combler une plaie profonde à sa partie moyenne de plus d'un demi-centimètre, et mesurant une étendue de 6 centimètres. Un lambeau cutané est emprunté à la face antérieure de

Digitized by Google

l'avant-bras de la malade. Cette greffe dermique est débarrassée des débris de tissu cellulo-graisseux qui y adhèrent et est fixée sur la partie qu'elle est destinée à recouvrir par douze sutures. Le pansement qui doit maintenir la peau greffée consiste en une rondelle de lin trempée dans une solution d'acide borique, une éponge taillée de façon à maintenir la coaptation et un bandeau compressif. L'appareil, laissé en place pendant cinq jours, est levé pour la première fois le 4 avril. Le lambeau greffé est trouvé adhérent par toute sa surface. Des douze sutures dont aucune n'a coupé les tissus, six sont enlevées et un pansement analogue au premier est réappliqué. Quatre jours plus tard, le 8 avril, second pansement; les six sutures restantes sont enlevées et l'appareil est renouvelé chaque jour.

La guérison était complète le 16 avril. L'œil étant resté larmoyant, une injection est pratiquée dans le conduit lacrymal et ressort par la narine correspondante. Ce fait démontre l'intégrité du sac lacrymal et du canal nasal.

ECTROPION CICATRICIEL; GREFFE HÉTÉROPLASTIQUE; GUÉRISON.

Observation recueillie par M. Virgile Caudron, chef de clinique.

Le 6 avril 1881, un enfant de seize mois, Camille L..., est amené à la clinique du docteur E. Meyer pour un ectropion cicatriciel des deux paupières de l'œil gauche survenu à la suite de brûlures très étendues de la face, il y a six mois. Le sourcil gauche et ses abords sont détruits et remplacés par une bande de tissu cicatriciel. Toute la partie supérieure du front a été brûlée. Au-dessus du sourcil seulement, sur une hauteur de 1 centimètre et demi de la racine du nez à la tempe, la peau est restée intacte. Sur la joue, les lésions sont encore plus étendues. Une ligne cicatricielle blanche partant de la queue du sourcil gauche contourne la paupière inférieure à moins de 1 centimètre de son bord libre et vient se terminer au niveau du point lacrymal. Du milieu de cette ligne part une bride saillante en forme de corde qui vient se réunir 3 centimètres plus bas, à une large cicatrice de la joue mesurant 4 centimètres de hauteur sur 7 de largeur. Le tégument externe de la paupière supérieure est transformé en un tissu cicatriciel qui mesure à peu près 1 centimètre du bord libre jusqu'à la région sourcilière. Le cartilage tarse est renversé en dehors et la paupière se présente sur la surface muqueuse. La paupière inférieure, complètement renversée en dehors, est attirée fortement et maintenue en bas par la bride saillante qui part de son milieu. Les paupières ne protègent donc plus le globe dont une bonne moitié reste à découvert. La cornée a déjà souffert et présente au centre une infiltration grisâtre.

Digitized by Google

Pour remédier à cet état de choses, M. le docteur Meyer pratique, le 8 avril, la blépharorrhaphie après avivement du bord libre des deux paupières. Quatre sutures sont appliquées. Dès qu'elles sont fermées il se produit un tiraillement qui oblige le chirurgien à débrider le haut de la paupière supérieure par une incision parallèle au bord libre à un centimètre au-dessus de ce bord. Malgré cette précaution, les sutures ont coupé les tissus. Le 20 avril l'enfant nous est ramené, l'ectropion s'étant reproduit. Comme il y a nécessité d'intervenir pour sauver la cornée, M. Meyer se propose d'employer la greffe dermique pour lutter contre la rétraction et combler la substance.

Le 21 avril, il pratique deux incisions courbes partant du grand angle de l'œil gauche, contournant les paupières supérieure et inférieure à un centimètre et demi de leur bord libre, et venant se réunir vers la tempe à 2 centimètres en dehors de la commissure externe. Les deux paupières sont dédoublées par dissection jusque vers leur bord ciliaire. Ce bord est avivé à l'aide du bistouri et six sutures profondes passées dans l'épaisseur même des paupières assurent la blépharorrhaphie. Il a été nécessaire de disséquer les tissus qui recouvrent le cartilage tarse renversé en dehors pour lui faire reprendre sa position normale.

Il reste à combler une plaie très étendue comprenant toute la face externe de la paupière supérieure. M. Meyer emprunte à la face palmaire de l'avant-bras de la mère de l'enfant un lambeau dermique qui mesure, *après rétraction*, cinq centimètres sur trois.

Cette greffe, débarrassée rapidement et avec soin du tissu cellulo-graisseux qui y adhère, est mise en place et maintenue par onze sutures. L'allongement de la paupière produit par l'interposition du lambeau cutané transplanté est très considérable. Un pansement composé d'un linge saturé d'acide borique, de charpie et d'une bande de flanelle, est appliqué et laissé en place jusqu'au 25 avril. A cette date nous trouvons les paupières bien en place et réunies. La plaie de la paupière supérieure est comblée par la greffe qui fait déjà corps avec les tissus auxquels elle adhère par toute sa surface. Un pansement analogue est réappliqué et maintenu jusqu'au 29 avril. L'état des parties est alors si satisfaisant, que M. Meyer autorise le petit malade à quitter la clinique. La plaie de la paupière inférieure, abandonnée à elle-même, est en voie de cicatrisation. L'enfant nous est représenté le 7 mai. Les paupières sont soudées en grande partie. Deux sutures qui sont restées en place sont enlevées. La partie greffée n'a subi qu'une légère rétraction et les deux paupières ont conservé la position qui leur a été imposée par le chirurgien.

Digitized by Google

Le petit malade a été présenté par nous à la Société de chirurgie dans la séance du 25 mai, et les membres de cette Société savante ont pu constater combien le résultat obtenu était satisfaisant.

TRAITEMENT DE LA KÉRATITE ULCÉREUSE OU ULCÈRE D'EMBLÉE

Par le docteur CARRÉ

(Gazette d'ophtalmologie, janvier 1882).

Après avoir divisé les ulcères en indolents et en douloureux, l'auteur ajoute :

Les ulcères douloureux sont de beaucoup les plus fréquents. Comme la kératite phlegmoneuse, ils reconnaissent pour cause, soit une phlyctène de la cornée, soit une conjonctivite purulente ou granuleuse, soit une affection des voies lacrymales, soit enfin quelque maladie grave, telle que la variole ou la scarlatine; quelquefois ils ne sont qu'une des manifestations du zona ophtalmique.

Au point de vue du traitement, M. Carré divise surtout les ulcères selon leur dimension, c'est ainsi qu'il distingue :

1° Le petit ulcère (jusqu'à 2^{mm} de diamètre); sans hypopion, ou avec un hypopion peu abondant;

2° Le même ulcère avec un hypopion considérable;

3° L'ulcère moyen (de 2 à 4^{mm} de diamètre); sans hypopion, ou avec hypopion quelconque;

4° L'ulcère large (au delà de 4^{mm}) avec ou sans hypopion.

Le petit ulcère sans hypopion ou avec un hypopion léger guérit d'ordinaire sous l'influence d'applications de compresses trempées dans de l'eau de camomille très chaude, dans laquelle il convient de faire dissoudre un peu d'acide borique (à la dose de 4 0/0). Ces applications se font trois ou quatre fois par jour, un quart d'heure à chaque fois, et sont suivies d'instillations d'atropine. Il n'y a pas lieu d'intervenir spécialement contre l'hypopion qui, sous l'influence de ce traitement, tend de lui-même à se résorber. En même temps qu'elles exercent une influence heureuse sur la cornée, les instillations d'atropine combattent efficacement l'iritis, s'il y en a.

Nous avons déjà dit plusieurs fois les raisons qui nous font rejeter en pareil cas les instillations d'éserine, dont on abuse tant aujourd'hui : nous ne reviendrons pas sur ce point. Nous n'avons recours aux myotiques que s'il y a lieu de craindre une perforation périphérique.

Au bout de quelques jours de ce traitement, si l'ulcère ne s'est pas amélioré, il faut pratiquer la cautérisation ignée. On touche

Digitized by Google

le fond de l'ulcère, au moyen d'une pointe de feu, après avoir écarté les paupières et fixé le globe, et aussi, s'il s'agit d'un enfant, après avoir fait usage du chloroforme.

Le petit ulcère avec hypopion abondant sera traité de même par la cautérisation ignée; mais il faudra en même temps pratiquer la paracentèse pour évacuer l'hypopion; et si celui-ci ne sort pas librement, il conviendra de saisir avec des pinces la poche fibrineuse qui l'entoure: on devra par conséquent faire une paracentèse un peu large.

Un autre traitement applicable en pareil cas, c'est l'*opération de Sœmisch*, qui est spécialement indiquée dans la variété suivante, mais qui donne encore de bons résultats dans celle-ci. Toutefois nous lui préférons la cautérisation ignée, si le diamètre de l'ulcère ne dépasse pas 2 millimètres, à cause des synéchies qui suivent presque toujours la section de Sœmisch, qui convient particulièrement à l'ulcère moyen.

L'ulcère est dit moyen si la mesure de son diamètre est comprise entre 2 et 4 millimètres. Cette limite est très importante à préciser, car avec une ulcération plus large, la section de Sœmisch ne donne plus les mêmes résultats. Cette section se pratique au moyen d'un couteau de de Græfe; les paupières écartées, et le globe solidement fixé, on fait la ponction dans le tissu sain, à peu près à 1 millimètre environ du bord de l'ulcère; puis glissant le couteau dans la poche antérieure, on sort de même dans le tissu sain à peu près à 1 millimètre de l'autre bord de l'ulcère; par de légers mouvements de scie, on sectionne alors complètement celui-ci : l'humeur aqueuse s'écoule, et avec elle les produits exsudatifs. Si, par extraordinaire, ceux-ci ne sont pas entraînés, on introduit une pince dans la chambre antérieure pour les extraire. Cela fait, on instille de l'atropine, et l'on applique le bandeau compressif.

Les jours suivants, on désunit les lèvres de la plaie de la cornée, une fois par jour, soit avec l'extrémité du couteau de Weber, soit au moyen du couteau de de Græfe, et l'on fait ainsi pendant quelques jours, jusqu'à ce que la cicatrisation soit commencée, ce que l'on constate, lorsque le fond de l'ulcère se déterge et que la zone périphérique s'éclarcit.

Rien ne remplace cette section dans le traitement de l'*ulcus serpens*, et nous croyons que c'est encore là le meilleur traitement dans le cas d'ulcère ordinaire de grandeur moyenne. La douleur est presque toujours immédiatement supprimée; l'ulcération se limite, et la réparation ne tarde pas à se produire. Le seul reproche qu'on puisse lui faire, c'est qu'elle est suivie de synéchies antérieures la plupart du temps. Mais qu'est-ce que cet accident

Digitized by Google

côté d'un staphylôme ou d'un phlegmon de l'œil, si fréquent autrefois avant la section de Sœmisch !

Une contre-indication formelle, c'est l'absence de chambre antérieure. Lorsqu'il s'est fait une perforation de la cornée, l'iris vient s'accoler derrière cette membrane, tant que dure l'ouverture fistuleuse : il n'y a pas de section possible en pareil cas. Il faut attendre qu'il se soit fait une oblitération tout au moins momentanée du trajet fistuleux, et si cette oblitération ne se produit pas, on est obligé de renoncer à l'opération.

Presque toujours l'iris vient adhérer aux bords de l'ulcère, ou s'engager dans le petit canal cornéen, ou même faire hernie. Dans ce dernier cas, il s'agit d'une toute petite hernie (tête de mouche), on tâchera de la réduire au moyen d'instillations répétées à de courts intervalles. Une hernie centrale indique la continuation de l'emploi des mydriatiques, tandis qu'une hernie périphérique ou un simple enclavement dans cette région nécessite l'usage des myotiques. Si la réduction ne peut s'obtenir, on touchera la portion herniée avec une pointe de feu. A-t-on affaire à une hernie plus considérable, il faut l'exciser, ainsi que nous l'avons déjà dit à propos de la kératite suppurative.

S'il s'agit d'un ulcère large, c'est-à-dire de plus de 4 millimètres de diamètre, la section de Sœmisch ne donne plus les mêmes résultats. On n'est jamais sûr en pareil cas de pouvoir arrêter les progrès de l'ulcération, ou si celle-ci s'arrête, on n'est pas certain de mettre l'œil à l'abri d'un staphylôme. Toutefois, si l'on peut intervenir avant la perforation, il est encore préférable d'y recourir que d'abandonner l'œil à son malheureux sort. On en sera quitte alors, la plupart du temps, avec un staphylôme que l'on cherchera à arrêter par des paracentèses successives, et un peu plus tard par une ou plusieurs iridectomies.

Dans ces différentes variétés d'ulcères, il est assez fréquent d'observer une affection des voies lacrymales; c'est même là souvent la vraie cause de l'ulcère. D'autres fois, l'affection lacrymale agit comme cause secondaire, et fait qu'une lésion en apparence légère prend facilement une mauvaise tournure. Il va de soi qu'en pareil cas il faut, tout en soignant la cornée, s'occuper de traiter le catarrhe du sac, ou le rétrécissement du canal nasal. On insistera aussi sur les lavages antiseptiques fréquents à l'aide d'une solution d'acide borique. L'acide borique tient aujourd'hui la corde parmi les antiseptiques de l'œil : on paraît avoir généralement renoncé aux lotions phéniquées qui ont le tort d'irriter la conjonctive.

Le gérant : GERMER BAILLIÈRE.

PARIS. — IMPRIMERIE ÉMILE MARTINET, RUE MIGNON, 2.

Digitized by Google

OBSERVATION

AVEC EXAMEN HISTOLOGIQUE, D'UN CAS DE MÉLANO-SARCOME DE LA CHOROÏDE

Par le docteur LATTEUX et F. DESPAGNET.

(Planche 1 [1])

Madame Julie W..., âgée de trente-cinq ans, ménagère, rue Lacroix, 53, à Paris, est d'un tempérament assez vigoureux; elle nous dit n'avoir jamais été sérieusement malade. Mariée à dix-huit ans, elle a trois enfants qui sont en parfaite santé. Elle n'a pas eu de maladie constitutionnelle. Sa vue a toujours été excellente jusqu'au commencement de 1879. A cette époque, sans aucune cause apparente, traumatique ou autre, son œil droit devint le siège de photopsies qui durèrent pendant quelques jours au début, disparurent ensuite pour revenir deux mois après. La malade nous raconte qu'elle a ainsi, à plusieurs reprises, pu observer le même phénomène, qui, à chaque accès, se présentait plusieurs fois dans la même journée et devenait plus accentué surtout quand la malade se trouvait au soleil, ou en présence d'une lumière artificielle un peu vive. Ces photopsies se traduisaient par des éclairs, des étincelles, des zigzags lumineux, etc., etc. Au bout de six mois, ces symptômes cessèrent, et firent place à un scotome périphérique, qui, très limité d'abord, s'agrandit lentement au point de gêner la vision centrale. Il y avait à ce moment dix-huit mois que la malade avait éprouvé les premières photopsies. Ce fut alors qu'elle se décida à consulter.

Elle s'adressa à un confrère de Paris qui lui assura qu'une opération était indispensable, et le plus promptement possible. Effrayée par cette perspective, madame W..... se mit à courir les diverses cliniques. Entre temps, son œil s'enflamma, devint très douloureux, et sa vue se perdit complètement. Cette inflammation combattue par des sangsues, l'ins-

1. La planche se rapportant à ce mémoire a été brochée avec la livraison de Janvier.

Digitized by Google

tillation d'éserine s'amenda, mais reparut à diverses reprises, et à chaque crise nouvelle les douleurs périorbitaires devenaient de plus en plus intolérables. C'est pendant un de ces accès qu'elle se présente à la consultation de la rue Dauphine, le 18 février 1881. Voici le résultat de notre examen : L'œil est dur. Les douleurs péri-orbitaires sont continues. La conjonctive bulbaire, très injectée, présente un léger chémosis.— Cornée transparente. — Chambre antérieure un peu trouble. — L'iris est verdâtre. — La pupille large, irrégulière, ne se contracte plus sous l'influence des rayons lumineux.—Cristallin physiologique. — En éclairant le fond de l'œil, on aperçoit une forte masse gris foncé arrondie qui remplit les deux tiers de la chambre postérieure. Elle émerge de la partie inférieure et interne. Seule, la partie supérieure et externe de la rétine est éclairable. La papille est masquée par la tumeur. Il n'y a pas d'exophtalmie. La partie antérieure de la sclérotique ne présente aucune particularité.

On porte le diagnostic de *sarcome choroïdien* avec *glaucome secondaire*. On fait comprendre à la malade qu'il est grand temps d'intervenir, si elle veut échapper à des accidents généraux beaucoup plus graves, les dimensions de la tumeur permettant de supposer qu'elle ne tardera pas à franchir les limites de la coque oculaire. La malade finit par comprendre la gravité de sa situation, et on l'opère le 22 février, après s'être assuré qu'elle ne porte aucune trace de tumeur dans une autre partie quelconque du corps.

L'opération ne présente aucune particularité. L'énucléation pratiquée, on ouvre l'œil suivant son diamètre vertical. Les deux tiers de la cavité sont remplis par une tumeur noirâtre, dont l'implantation occupe une très large étendue, presque toute la face interne et inférieure.

La pièce est durcie par les procédés habituels (alcool ordinaire, gomme picriquée, alcool absolu). Des coupes ont été pratiquées en divers sens, et montées dans la glycérine après coloration au picro-carminate.

En examinant une section comprenant toutes les membranes de l'œil, et en s'avançant de dehors en dedans, on observe :

Digitized by Google

1° La couche de la sclérotique à peu près normale dans sa partie externe, et montrant à la limite choroïdienne des amas de cellules embryonnaires inflammatoires, dues au développement du néoplasme.

Les vaisseaux sont légèrement dilatés.

2° La couche de la choroïde. — Il convient de l'examiner d'abord à l'aide d'un faible grossissement (obj. I. — Oc. I de Nachet. — 80 diam). — Elle se montre formée de deux sortes de tissus bien différents : l'un se colorant en jaune et parsemé de granulations pigmentaires, l'autre absorbant vivement la teinture de carmin et se colorant en rose.

Le premier correspond à la choroïde, le second au tissu sarcomateux.

A) *Choroïde.* — Bien que laissant voir ses éléments constituants, on les trouve complètement en voie de régression, et infiltrés de granulations graisseuses, ce qui leur donne la teinte jaune mentionnée ci-dessus. — L'ensemble de la membrane est considérablement hypertrophié. — On y rencontre d'énormes dilatations vasculaires gorgées de sang.

B) *Tissu sarcomateux.* — Formé de deux éléments bien différents :

1° Les uns, ayant la forme de cellules fusiformes très allongées, avec noyau volumineux. Elles sont imbriquées les unes à côté des autres en forme de tourbillons, et montrent dans leurs masses un certain nombre de vaisseaux embryonnaires caractéristiques. — Absence de pigment ;

2° Les autres, arrondies, de volume assez variable, possèdent un gros noyau, et leur protoplasme est rempli de granulations noirâtres.

Notons, enfin, qu'en certains points, la tumeur, ramollie, ne permettait que difficilement de distinguer les éléments que nous venons de décrire.

EXPLICATION DE LA PLANCHE

Fig. 1. — Coupe intéressant toutes les membranes de l'œil et comprenant le tissu pathologique.

1). *Sclérotique.* — 2) Tissu sarcomateux à cellules fusiformes. — 3) Tissu de la choroïde plus ou moins altéré, au milieu duquel existent les cellules

Digitized by Google

rondes pigmentées. — 4) Points voisins de la sclérotique, avec des cellules embryonnaires inflammatoires. — 5) Vaisseaux dilatés et coupés transversalement. — 6) Rétine dont on ne trouve que des traces. — (80 diam.)

Fig. 2. — Tissu sarcomateux (sarcome fasciculé). — (350 diam.)

Fig. 3. — Cellules arrondies ou ovalaires, pigmentées. — (350 diam.)

Fig. 4. — Cellules fusiformes isolées. — (500 diam.)

Fig. 5. — Cellules rondes pigmentées, isolées. — (500 diam.)

Dr LATTEUX et F. DESPAGNET

NOTE SUR LE TRAITEMENT CHIRURGICAL

DE L'OPHTALMIE GRANULEUSE. — DOUBLE GUÉRISON. — EXAMEN DES YEUX, HUIT ANS APRÈS L'OPÉRATION

Par le docteur BRACHET.

La guérison de la conjonctivite granuleuse s'obtient par deux modes de traitement : 1° le traitement médical ; 2° le traitement chirurgical.

Depuis longtemps usité, d'une durée très longue, le traitement médical nécessite des cautérisations fréquentes, toujours fort douloureuses. Il est très rare, de plus, qu'il ne soit pas entravé par des complications du côté de la cornée, de l'iris ou des procès ciliaires, parfois même il est suivi des lésions de la maladie abandonnée à elle-même, les obstructions lacrymales, les déviations de la paupière supérieure, etc., etc. Enfin, par le fait de la maladie et de son traitement, l'existence du granuleux est l'existence la plus douloureuse que l'on puisse imaginer. Nouveau venu, le traitement chirurgical est surtout rapide dans son action et, par suite, à peu près exempt de complications. Il détruit dans la conjonctive la plus grande étendue possible du terrain le plus favorable à l'ensemencement et à la culture de la néoplasie granuleuse, il assure une guérison complète par une opération sans gravité suivie de quelques cautérisations sur les restes de la muqueuse palpébrale. Peu à peu, les cornées granulées

Digitized by Google

s'éclaircissent et reprennent souvent leur transparence et leur poli.

Il réussit là même où le traitement médical a échoué.

Les cautérisations, dans la granulie des paupières, sont employées par beaucoup d'oculistes français et étrangers. Il n'en est point encore de même de la diérèse des culs-de-sac conjonctivaux peu usitée jusqu'à l'heure; son partisan le plus autorisé en France est le professeur Galezowski.

Dans le Traité d'ophtalmologie de Wecker et de Landolt, la *conjonctivite granulaire* est très savamment étudiée.

Pour donner à leurs judicieuses observations la plus grande valeur, ces auteurs ont cru nécessaire d'étayer leurs opinions de l'appui de celles d'un certain nombre de spécialistes allemands; il faut aller à la bibliographie, du reste fort complète, pour savoir combien de médecins français ont étudié, non sans succès, l'ophtalmie granuleuse et son traitement.

La cure chirurgicale des granulations a été laissée dans le même oubli; serait-ce parce que cette innovation n'est point née en Allemagne?

Cependant sans souci de la consécration étrangère et surtout de la consécration de nos voisins d'outre-Rhin, le traitement chirurgical est employé depuis quelques années en France. Pratiqué journellement par M. Galezowski, il ne lui a donné que des succès. Poursuivant les granulations jusque dans leurs repaires, cet habile oculiste français détruit avec les ciseaux toute la conjonctive des culs-de-sac supérieurs et inférieurs, et les conséquences immédiates et éloignées de cette opération ne laissent rien à désirer. J'ai pratiqué, dit-il dans son Traité d'Ophtalmologie, cette opération plus de deux cents fois et toujours avec un résultat remarquable.

Les partisans du traitement par les caustiques devraient fournir leur statistique, nous doutons très fort qu'il nous fût possible de donner un éloge pompeux à leurs résultats.

Notre pratique personnelle nous avait conduit à l'inter-

Digitized by Google

vention chirurgicale dans le traitement des cas graves de la redoutable affection dont nous nous occupons en ce moment.

Pendant un séjour de trois ans en Algérie, nous avons poli plus d'une pierre divine sur les trachomes simples, ou couverts de papillomes, nous avons sillonné avec notre crayon de nombreuses conjonctives, souvent sans succès contre la néoplasie, presque jamais sans complications plus ou moins graves des membranes de l'œil.

Au moment de notre départ, les difficultés de la pratique avaient complètement calmé notre ardeur, à tel point que nous nous demandions s'il n'était pas plus dangereux de détruire les granulations par les caustiques que d'abandonner la maladie à elle-même.

Les résultats relativement favorables des scarifications, de la tonsure partielle de la conjonctive nous invitaient à intervenir chirurgicalement.

Le traitement chirurgical de la granulie nous l'avons vu appliqué par M. le professeur Galezowski; les résultats sont favorables et nous en sommes devenu définitivement le partisan, parce que, ainsi que nous l'avons déjà dit, ce traitement est rapide dans ses effets et relativement d'une très courte durée, parce qu'il fait échapper le granuleux aux conséquences de son affection, parce qu'il ne lui impose point cette existence pénible à laquelle le condamne le traitement médical.

L'observation suivante que nous publions à dessein avec de nombreux détails vient à l'appui de nos affirmations. L'odyssée de nos granuleux est celle de tous leurs pareils, malheureusement tous ne sont pas comme eux remplis de gratitude envers leur médecin, mais aussi tous n'ont pas comme eux, *huit ans après* le traitement de leur ophtalmie granuleuse, leurs yeux intacts et leur vision complète.

Digitized by Google

OPHTALMIE GRANULEUSE CONTRACTÉE EN ALGÉRIE ET GUÉRIE PAR L'EXCISION DE LA CONJONCTIVE DES CULS-DE-SAC SUPÉRIEUR ET INFÉRIEUR.

Renseignements fournis par les malades. — Émile Legagneur, âgé de vingt-neuf ans, exerce à Paris la profession de comptable.

Né à Verdun, il fut dès son enfance habiter avec sa famille la ville de Médéah, en Algérie. Pendant son séjour dans cette localité naquit une sœur qui, dès l'âge de deux ans, fut atteinte d'une maladie d'yeux, restée sans soins.

Ni le père, ni la mère, ni le frère de cette enfant ne contractèrent en Algérie de maladie oculaire, seule la petite fille était toujours souffrante de ses paupières. Lors de la rentrée de la famille entière en France, il y a treize ans, en 1869. Après les fatigues et les privations du siège de Paris, Émile Legagneur se sent, pendant l'hiver 1871-1872, atteint de vives douleurs aux deux paupières, il perçoit quelque temps après la sensation douloureuse de graviers et enfin survient une photophobie intense qui lui interdit toute occupation.

Il se présente à la clinique de M. Desmarres fils, qui après examen le déclare atteint d'ophtalmie granuleuse, affection grave qui nécessite, dit-il, une année de traitement.

Il est ordonné des cautérisations au sulfate de cuivre et des instillations d'atropine.

Après six mois de ce traitement, pendant lequel le malade s'est présenté tous les jours à la clinique, il existe une amélioration telle dans les yeux que la guérison paraît probable.

Tout d'un coup, survient une nouvelle poussée granuleuse, un nouveau gonflement des paupières avec écoulement purulent abondant et une photophobie excessive, les cornées sont prises.

M. Desmarres continue néanmoins les cautérisations au sulfate de cuivre, l'atropine, etc., et impose au malade le séjour dans un appartement sombre.

Pendant six mois consécutifs, Legagneur reste dans cette

Digitized by Google

situation, souffrant plus ou moins, n'y voyant pas et se faisant conduire tous les jours auprès de son médecin.

En juillet 1872, par suite d'une absence de M. Desmarres, le malade fut consulter M. Fano; peu satisfait, il va le lendemain chez M. Liebreich, qui diagnostiqua une kératite granuleuse et prescrivit une pommade.

Ce traitement différent de celui de M. Desmarres produit des hésitations nouvelles et Legagneur courut en appel le jour suivant chez M. Sichel, qui le déclara atteint d'une ophtalmie granuleuse avec une kératite de même nature et proposa des cautérisations avec le crayon au nitrate d'argent.

Legagneur a tant souffert qu'il ne peut se décider à subir de nouvelles cautérisations.

Rentré chez lui et voyant son mal sans cesse s'aggraver, il vient en août 1872 à la clinique de M. Galezowski.

Ce dernier fit le même diagnostic que M. Sichel, et lui redonna le courage qui lui manquait en lui faisant espérer que dans huit jours de traitement il y verrait suffisamment pour se conduire.

Il est prescrit des douches chaudes quotidiennes de 15 minutes de durée sur les deux yeux fermés et protégés par une compresse, en même temps on fera des cautérisations avec le crayon mitigé au 1/3, des instillations d'atropine, etc., etc.

Interrogé sur ses antécédents, le malade apprend qu'il a habité l'Afrique et que depuis sa naissance sa sœur avait mal aux yeux.

M. Galezowski exige la comparution de cette jeune fille, qui est reconnue atteinte de granulation aux deux yeux. Elle n'a jamais été traitée pour sa maladie, qui présente des hauts et des bas et la fait parfois vivement souffrir.

Après huit jours de traitement par les douches et les cautérisations au crayon mitigé, Legagneur dont les douleurs se sont apaisées, dont la tuméfaction des paupières a diminué, peut venir seul à la clinique, les objets sont troubles, diffus, mais enfin il les voit.

Deux mois après, pendant lesquels M. Galezowski avait pratiqué des scarifications, ouvert à l'aiguille de nombreux

Digitized by Google

petits abcès sur la cornée, Legagneur espérait en sa guérison, lorsque survient une deuxième rechute aussi grave que la première.

Pendant trois mois encore, il continue un traitement par les douches, les cautérisations alternatives au crayon mitigé, à la pierre divine, espérant par moments, craignant tout dans d'autres.

Persuadé de l'insuffisance des caustiques, M. Galezowski propose au malade l'opération de l'excision d'une partie de ses conjonctives.

Le malade accepte et fait accepter de même cette opération à sa sœur.

En ce moment, les yeux de Legagneur sont dans l'état suivant : les paupières sont épaissies, tuméfiées, les conjonctives rouges, et la cornée est couverte d'un pannus.

Les yeux de la sœur ne présentent que de nombreuses granulations et quelques papillomes dans les culs-de-sac.

En octobre 1873, M. Galezowski pratique chez le frère et la sœur sur un œil à la fois et à huit jours d'intervalle, une large excision de la conjonctive des culs-de-sac supérieurs et inférieurs. Quatre jours après, au moment où la tuméfaction diminue, il fait sur chaque paupière des cautérisations au crayon mitigé. Petit à petit les cornées des yeux de Legagneur s'éclaircissent, les douleurs cessent et au bout d'une quinzaine de jours, il n'est plus nécessaire chez le frère et la sœur que de faire des cautérisations éloignées.

Trois mois après l'opération, pendant lesquels l'amélioration avait été progressive, la vision était revenue complète et s'effectuait sans aucune douleur.

Depuis cette époque, Legagneur s'est fait comptable et sa sœur blanchisseuse : ni l'un ni l'autre n'ont plus jamais souffert de leurs yeux.

État actuel des yeux huit ans après l'opération, ce 14 janvier 1882. — Les paupières sont intactes et munies de tous leurs cils.

L'appareil lacrymal fonctionne parfaitement et jamais les larmes ne s'écoulent sur les joues.

Digitized by Google

Les cornées sont normales chez Legagneur, chez la sœur on trouve des traces de leucome sur les deux yeux, heureusement en dehors du champ pupillaire.

Quand on relève la paupière supérieure on voit chez le frère et la sœur, la muqueuse palpébrale détruite, blanchâtre, irrégulière, trachomateuse, sillonnée en tous sens de tractus cicatriciels.

La conjonctive palpébrale inférieure présente en grande partie son aspect normal, loin du bord libre, on reconnaît des sillons cicatriciels.

Les culs-de-sacs n'existent pas; la conjonctive palpébrale plonge d'emblée sur la conjonctive bulbaire et en certains points, son adhérence semble se faire à un centimètre de la cornée.

Au lieu de replis transversaux, on aperçoit de nombreux replis verticaux, arcs-boutants muqueux qui relient entre eux les tissus superficiels de l'œil et des paupières.

Les mouvements du globe oculaire sont possibles dans tous les sens et ne paraissent nullement gênés.

L'opération a donné le meilleur résultat, elle a permis la guérison rapide de la néoplasie granuleuse sans altérer aucune des fonctions de l'organe de la vision.

Les résultats éloignés de cette double opération étaient bons à recueillir, ils sont en effet très remarquables.

Le traitement chirurgical est donc une nouvelle et sérieuse ressource dans le traitement de l'ophtalmie granuleuse, il est à désirer qu'il se répande et se vulgarise, les granuleux lui devront pour sûr beaucoup de reconnaissance.

Dr Brachet.

Digitized by Google

DE L'INFLUENCE DES IRITIS

ET DES CHOROIDITÉS SUR LE DÉVELOPPEMENT DES CATARACTES

Par le docteur GALEZOWSKI

La nutrition du cristallin repose tout entière sur la loi d'endosmose et d'exosmose, c'est l'humeur aqueuse qui contient les éléments nécessaires à la nutrition de la lentille. Le cercle ciliaire seul et nullement l'iris, est un organe sécréteur de ce liquide. Que l'on supprime ce liquide complètement ou que l'on modifie sa composition; que l'on arrête sa circulation normale à travers la pupille et les voies filtrantes antérieures, et on verra apparaître tôt au tard des opacités dans le cristallin.

Des iritis chroniques et à répétitions prédisposent aux adhérences capsulo-iriennes, qui en s'étendant peu à peu à tout le pourtour pupillaire, constituent un obstacle réel au passage de l'humeur aqueuse. Dans ces conditions et pendant un certain temps, ce liquide filtre à travers toute l'épaisseur de l'iris, mais au bout de quelque temps cette membrane devient rigide, épaisse, ses fonctions exosmotiques diminuent, et l'humeur en restant stagnante et sans se renouveler laisse des dépôts derrière l'iris. Des stases veineuses apparaissent dans le cercle ciliaire, le liquide sécrété devient plus pauvre en matériaux de nutrition, ce qui fait que le cristallin subit une sorte de denutrition; il s'opacifie et devient cataracté. Le même processus pathologique s'observe dans les irido-choroïdites et les irido-cyclites, qui ne sont très souvent que la période ultérieure d'iritis: la nutrition du cristallin s'altère peu à peu, ce qui aboutit à une opacification de ces différents éléments, et à la formation de la cataracte. Ces opacités deviennent d'autant plus marquées et plus rapides dans leur évolution, que la capsule elle-même a pris part au processus pathologique. Et en effet, des dépôts pupillaires qui résultent

Digitized by Google

des adhérences iriennes, s'étendent peu à peu à toute la surface capsulaire, gagnent la grande circonférence de la lentille et interrompent l'endosmose et l'exosmose : le cristallin, ne recevant pas des éléments nutritifs, devient cataracté.

Les cataractes formées dans ces conditions ne sont pas très rares, elles se présentent dans des conditions très variées, et prennent par conséquent des formes et des aspects différents les uns des autres.

Nous distinguons quatre formes différentes des cataractes que j'appellerai choroïdiennes : *a*) cataractes choroïdiennes proprement dites; *b*) cataractes glaucomateuses; *c*) cataractes de décollement *rétinien*; *d*) cataractes de rétinites pigmentaires. Chacune de ces variétés a quelque chose de spécial qui lui est propre, et qui exige, par conséquent, une étude toute spéciale.

I. — *Cataractes choroïdiennes proprement dites.*

Les iritis et les irido-choroïdites à marche lente, en amenant une oblitération complète de la pupille, constituent en même temps un empêchement pour le passage de l'humeur aqueuse dans la chambre antérieure. Peu à peu, l'iris subit une transformation, ses fibres s'atrophient en partie, et l'humeur aqueuse traverse cette membrane par l'endosmose et arrive dans la chambre antérieure. On comprendra facilement qu'un pareil mécanisme ne peut remplacer le fonctionnement normal que d'une manière incomplète, et que tandis que les parties liquides traverseront facilement l'iris, certaines parties solides vont se condenser à la surface postérieure de cette membrane ainsi qu'à la surface de la capsule et occasionneront des opacités capsulaires.

La capsule, comme on sait, sert d'un filtre pour le cristallin, et les éléments nutritifs qui sont contenus dans ce liquide, passent plus ou moins facilement, et selon que le filtre est plus ou moins parfait. Les expériences de Benex Jones sont des plus concluantes pour démontrer que c'est la qualité du liquide formant l'humeur aqueuse, qui

Digitized by Google

influe sur le contenu des éléments chimiques du cristallin. Après avoir administré 20 grammes d'une solution de carbonate de lithium à des hommes, qui devaient subir l'opération de la cataracte par Bowman et Critchett; deux à trois heures après, leurs cristallins contenaient du lithium dans toutes leurs couches. Incontestablement, c'est par l'humeur aqueuse que cette substance a dû pénétrer dans le cristallin. Mais si l'humeur aqueuse contient beaucoup de sels, et même des globules lymphoïdes, etc., ceux-là ne peuvent pas se répandre dans la chambre antérieure, et ne pouvant pas non plus servir à la nutrition du cristallin, s'accumuleront dans la chambre postérieure, recouvriront le corps ciliaire, et interrompront ses fonctions circulatoires. De là des stases veineuses dans le cercle ciliaire tout entier, absence des éléments nutritifs dans les humeurs de l'œil et formation des cataractes.

L'iritis, à proprement parler, ne peut donner lieu qu'à la formation des cataractes capsulaires, membraneuses; mais une oblitération permanente de la pupille prédispose à la formation des dépôts morbides sur la partie des procès ciliaires qui font saillie derrière l'iris, d'où il s'ensuit une choroïdite séreuse ou plastique avec cataracte consécutive.

Une modification dans la transparence de la capsule ne peut rester sans influence sur la nutrition du cristallin lui-même. On voit, en effet, au bout d'un temps plus ou moins long, il est vrai, les couches corticales antérieures devenir un peu louches et se segmenter; et pourvu que cet état pathologique se prolonge, on verra le noyau devenir cataracté, et puis successivement toute la masse cristallinienne devenir opaque.

Toutes ces altérations deviennent d'autant plus marquées, et se développent d'autant plus rapidement que les individus sont âgés et qu'ils sont plus ou moins prédisposés à la cataracte soit par l'hérédité, soit par la constitution goutteuse, arthritique, etc.

Je donne à cette cataracte la dénomination de cataracte choroïdienne, quoique le processus inflammatoire ait débuté

Digitized by Google

par l'iris, car la cause réelle de la cataracte réside à proprement parler dans la choroïde modifiée, altérée dans sa partie antérieure consécutivement à l'oblitération pupillaire.

La progression dans les cataractes lenticulaires, nucléolaires ou corticales est un fait aujourd'hui bien démontré, et il suffit que quelques éléments isolés se soient troublés par un processus pathologique quelconque pour que la cataracte arrive à sa complète maturité dans un laps de temps plus ou moins rapproché, même si on parvient à arrêter la maladie de la choroïde et de l'iris par un traitement général approprié et par une iridectomie. C'est ainsi que nous voyons nos malades opérés d'iridectomie, recouvrer la vue d'une manière très satisfaisante après une iridectomie. mais si le cristallin se trouve altéré dans une de ses parties cette opacité ne fera que s'étendre, se développer, jusqu'à ce qu'elle arrive à une maturité complète dans une ou plusieurs années.

A l'appui de cette assertion, nous pouvons rapporter l'observation suivante tirée de notre propre clientèle.

Observation

Iritis chronique des deux yeux avec synéchies postérieures multiples et choroïdite commençante. Iridectomie. Cataracte un an après l'opération.

Madame M..., âgée de soixante-deux ans, est sujette aux douleurs rhumatismales depuis de longues années; elle est forte et bien constituée; depuis plusieurs années elle souffre des atteintes fréquentes d'iritis qui lui ont laissé de nombreuses synéchies postérieures. A l'œil gauche la pupille est adhérente dans toute sa circonférence, ce qui la rend tout à fait immobile. Appelé par mon excellent ami, le docteur Ferrand auprès de la malade à la fin de l'année 1880, je constate que en dehors des synéchies postérieures, il existe de nombreuses opacités cristalliniennes qui ne permettent que difficilement d'éclairer le fond de l'œil gauche. Dans l'œil droit les opacités sont à peine marquées. Prenant en considération le très grand nombre des synéchies postérieures, l'augmentation de la densité intra-oculaire et les récidives constantes

Digitized by Google

d'iritis, nous avons pris la décision de pratiquer l'iridectomie sur les deux yeux. L'opération a été pratiquée en présence de M. le docteur Ferrand le 22 nov. 1880 régulièrement, et sans la moindre complication. La malade a guéri, son acuité visuelle est revenue de 1/5, qu'elle était avant l'opération à 1/2. Depuis l'opération il n'y a pas eu de poussées inflammatoires. La cataracte semblait rester stationnaire jusqu'au mois de septembre 1881. A cette époque, j'ai remarqué que la cataracte de l'œil gauche a fait des progrès assez sensibles, mais du côté de l'œil droit la transparence se conservait encore la même qu'avant l'opération. J'ai revu la malade de nouveau le 23 novembre dernier, par conséquent juste un an après l'iridectomie et j'ai constaté que la cataracte de l'œil gauche était complètement formée. Le cristallin droit commence à se troubler aussi, et son acuité visuelle diminue sensiblement.

Incontestablement on ne peut pas rapporter cette cataracte aux suites de l'opération, car elle se serait développée dans les premiers jours, ou tout au plus quelques semaines après. L'irido-choroïdite avait amené l'opacification de la capsule et des troubles nutritifs dans les couches corticales, et la cataracte s'est généralisée ensuite lentement et progressivement comme cela habituellement a lieu.

Dans les irido-choroïdites qui sont de date ancienne, dans celles qui sont accompagnées d'une oblitération complète de la papille, avec propulsion de l'iris en avant, dans des cas, notamment où l'iris devient mamelonné, saillant, la cataracte se forme et se complète entièrement pendant la période où la papille était restée oblitérée. Lorsque l'on pratique une iridectomie, on découvre le cristallin complètement opaque, qui, dans ces conditions, présente une teinte ambrée, jaunâtre, par suite des nombreux éléments graisseux et de cholestérine qu'il contient dans ses fibres.

A une période plus avancée de la maladie, lorsque l'irido-choroïdite s'est développée pendant plusieurs années sans qu'on ait débouché la papille, la cataracte subit des modifications plus ou moins radicales. Des dépôts de cholestérine s'amoncellent à la surface interne de la capsule antérieure; les fibres cristalliniennes se désagrègent, dans leurs interstices

Digitized by Google

on voit se déposer une certaine quantité de sels de chaux, de soude ou des phosphates. Les éléments cristalliniens sont altérés, déformés, la cataracte devient dense, dure, crétacée, calcaire. Il peut même arriver qu'une certaine partie des couches corticales se ramollisse et se résorbe, pendant que les couches superficielles avec la capsule auront subi une densification calcaire; cela constitue une cataracte *siliqueuse*. Cette dernière variété, qui a été très bien étudiée par Sichel père, ne se rencontre que dans les anciennes irido-choroïdites et elle dénote une altération et une désorganisation profonde de toutes les membranes de l'œil.

Les cataractes crétacées, phosphatiques, pierreuses, sont le plus souvent occasionnées par une irido-choroïdite ou une irido-cyclite ancienne, et peuvent être par conséquent considérées comme des cataractes choroïdiennes. Généralement elles sont accompagnées de désordres graves du côté de la rétine et du nerf optique; dans la majorité des cas ces cataractes peuvent être considérées comme amaurotiques. Les exceptions à cette règle ne manquent pas, c'est pourquoi on doit examiner avec le plus grand soin la perceptivité lumineuse de ces yeux, analyser attentivement les phosphènes et le champ visuel à l'aide d'une flamme de bougie, et ce n'est qu'alors seulement qu'on sera en état de se prononcer sur le pronostic ainsi que sur les chances d'une opération.

Le nombre des cataractes choroïdiennes proprement dites est encore assez considérable; en ce qui me concerne, je l'ai observé 128 fois sur 477 cas, nombre total de mes cataractes.

Cette variété des cataractes choroïdiennes est appelée par les auteurs allemands *cataractes adhérentes* (cataracte acreta). Très souvent elles sont consécutives aux blessures du cristallin et de l'iris, et se compliquent facilement de choroïdites et de cyclites. L'extraction de ces cataractes présente toujours un grand danger, car elles entraînent très souvent des irido-cyclites et des atrophies du globe oculaire. C'est pourquoi je préfère toujours faire cesser en premier lieu

Digitized by Google

tous les accidents inflammatoires par une iridectomie, et ne pratiquer ensuite l'extraction de la cataracte que bien plus tard et après, que tous les accidents inflammatoires auront cessés ou se seront amendés d'une manière très notable. Je ne fais d'exception à cette règle que lorsque le cas est tout récent et que l'inflammation est peu intense, concentrée de préférence dans l'iris et dans le cercle ciliaire.

II. — *Cataractes glaucomateuses.*

Les affections glaucomateuses prédisposent au développement de la cataracte, mais, pour que cette dernière ait lieu, il faut des conditions toutes particulières.

C'est le glaucome inflammatoire et le glaucome secondaire, lorsqu'ils ne sont pas arrêtés dans leur marche, qui prédisposent à l'opacification du cristallin. Mais, pour que la cataracte se développe sous l'influence d'un processus glaucomateux, il faut que le glaucome atteigne une période ultime, que la pression intra-oculaire amène une excavation avec atrophie complète de la papille optique, et que le glaucome, par conséquent, devienne absolu. Une cataracte glaucomateuse est par cela même une cataracte amaurotique et n'est par conséquent pas opérable; car non seulement la vision d'un œil atteint de glaucome absolu ne peut pas être rétablie, mais les désordres de toute la membrane vasculaire sont tellement graves, que, si on essayait de faire une large incision dans la cornée, pour extraire le cristallin, on verrait survenir une hémorrhagie intra-oculaire grave *ex vacuo*, qui nécessiterait une énucléation à bref délai du globe oculaire tout entier.

Rien n'est plus facile que d'établir le diagnostic d'une cataracte *glaucomateuse*. On saura en premier lieu que la cataracte glaucomateuse est toujours amaurotique, par conséquent toute perception lumineuse y est détruite. D'autre part, elle se présente avec tous les symptômes de glaucome absolu: l'œil est dur, la pupille dilatée d'une manière des plus mar-

Digitized by Google

quées, souvent même l'iris est atrophié et réduit à un tout petit liséré. Souvent la cornée est recouverte de petites ulcérations et de soulèvements de l'épithélium; des stases veineuses se voient sur toute la partie antérieure de la sclérotique. Quant à la cataracte elle-même, elle présente des signes assez caractéristiques; généralement elle a une teinte gris verdâtre plus ou moins uniforme, d'une consistance dure, avec une segmentation peu prononcée. Elle est très volumineuse et se trouve complètement refoulée vers la surface postérieure de la cornée, ce qui fait que la chambre antérieure se trouve souvent complètement effacée.

Les cristallins glaucomateux sont généralement prédisposés à la luxation, et on doit être très attentif lorsqu'on pratique l'iridectomie même dans un glaucome aigu, car une trop large plaie et surtout trop périphérique pourrait donner lieu à une luxation du cristallin du côté de la plaie et à sa sortie complète au dehors, ou bien à une hernie d'un de ses bords dans la plaie.

En 1880, j'ai donné mes soins à une dame âgée de quarante-sept ans qui avait subi une opération de glaucome aigu en province; mais, soit que la plaie ait été faite trop à la périphérie, soit que ses dimensions aient été trop grandes, toujours est-il qu'au moment où il terminait l'excision de l'iris, le cristallin tout entier fut projeté au dehors. Les suites de cette opération ont été pourtant assez bénignes, et la cataracte secondaire qui en est résultée, fut facilement guérie par moi par une simple discision. Son acuité visuelle est devenue assez bonne : S = 1/2.

Les cataractes glaucomateuses subissent en général très peu de résorption, mais en se ratatinant, elles peuvent se luxer dans la chambre antérieure et s'appliquer contre la cornée et y provoquer une irritation tellement grande, qu'une nécrose partielle de cette dernière membrane en sera la conséquence, et le cristallin pourra faire hernie dans l'ulcère. C'est le *phakocèle* de Cuignet. On pourra en juger par l'observation suivante :

Digitized by Google

Observation

Cataracte glaucomateuse luxée dans la chambre antérieure et faisant hernie dans un ulcère cornéen.

Madame S..., âgée de soixante-neuf ans, demeurant à Paris, perdit la vue de l'œil droit par un glaucome aigu à l'âge de soixante-deux ans. Il s'en est formé une cataracte, la malade n'en souffrait point. Mais, cinq ans après, son œil commença à larmoyer et à lui faire mal ; par moment il rougissait et devenait très enflammé. C'est dans une de ces crises aiguës que j'étais appelé auprès de la malade en 1874. J'ai pu alors constater qu'il s'agissait d'un glaucome ancien absolu, compliqué d'un staphylome conique ulcéré, au milieu duquel on distinguait très facilement que le cristallin cataracté faisait hernie dans l'ulcère cornéen.

Après avoir agrandi l'ulcère cornéen par une incision transversale, j'ai fait sortir le cristallin à l'aide d'une pince et d'une curette, et j'ai fait ensuite la compression du globe. Les douleurs après cette opération cessèrent immédiatement, mais la cicatrisation de la plaie cornéenne n'a été obtenue qu'après deux mois de traitement.

La facilité avec laquelle les cataractes glaucomateuses se luxent, de même que la liquéfaction du corps vitré qui les accompagne, et la sclérose des vaisseaux choroïdiens prédisposent aux hémorrhagies intra-oculaires. Ces raisons nous obligent de renoncer à l'extraction des cataractes glaucomateuses, et d'avoir plutôt recours à l'énucléation de l'œil tout entier, si les souffrances des malades et les inflammations persistantes nous obligent à intervenir chirurgicalement.

Il existe une autre variété de cataractes chez les glaucomateux, ce sont celles qui ont débuté avant les accidents glaucomateux, et qui ne constituent, par conséquent, qu'une coïncidence.

Cette cataracte pourra rester pendant un certain temps sans une modification sensible, après les crises glaucoma-

Digitized by Google

teuses, mais il est plus habituel de voir la cataracte se compléter après l'iridectomie.

Une cataracte pourra apparaître d'emblée après une opération de glaucome, mais alors elle peut être attribuée à une blessure directe du cristallin. Il n'y aura d'exception à cette règle que dans le cas où le cristallin était déjà opacifié avant le glaucome, et où l'inflammation choroïdienne n'aura fait qu'activer son développement. C'est ainsi que les choses se sont passées dans le cas suivant :

Observation

Cataracte sénile des deux yeux incomplète. Glaucome aigu à droite. L'iridectomie amène la maturité de la cataracte.

Madame R..., âgée de soixante-huit ans, est atteinte d'une cataracte de deux yeux depuis plusieurs années. En la voyant en hiver de 1879, j'ai pu constater que les parties centrales des deux cristallins étaient encore assez transparentes, surtout dans l'œil droit, la malade pouvait encore se conduire : dans un an et demi ou deux ans, celle de l'œil gauche pouvait se compléter. Mais, en l'année 1879, la malade a été prise pendant son séjour à Meudon, tout d'un coup, d'accidents des plus violents de glaucôme aigu, avec des vomissements, névralgies périorbitaires excessivement violentes de l'œil dont la vue était relativement meilleure. Appelé auprès de la malade, j'ai dû lui pratiquer une iridectomie avec le concours d'un de mes assistants, M. Odon Gueneau de Mussy. L'opération a été couronnée d'un succès complet. Tous les accidents glaucomateux ont cessé, mais la cataracte s'est complétée quelques semaines après l'iridectomie. Quant à l'autre œil, dont la cataracte était plus avancée, elle n'est devenue mûre qu'un an après, et c'est à cette époque seulement que j'ai pu extraire la cataracte non glaucomateuse, opération du reste qui a parfaitement réussi.

Les cataractes glaucomateuses se rencontrent beaucoup plus souvent chez les personnes âgées, et après un glaucome flinammatoire, jamais dans un glaucome simple, à moins

Digitized by Google

que ce dernier ne se complique d'accidents inflammatoires, qui ne seront pas arrêté à temps par une à opération appropriée.

III. — *Cataracte de la rétinite pigmentaire.*

La rétinite pigmentaire prédispose à une certaine période de son évolution à la formation de la cataracte; et comme la rétinite pigmentaire est, à proprement parler, constituée par une dégénérescence sclérosique des vaisseaux de la rétine et de la choroïde, la formation de la cataracte dans cette maladie ne peut donc dépendre que de l'affection choroïdienne; c'est pourquoi nous sommes autorisés à la classer parmi les cataractes choroïdiennes. Becker est aussi de cet avis, et en parlant de l'étiologie des cataractes, il mentionne la rétinite pigmentaire comme une des causes des cataractes choroïdiennes.

Cette variété de cataracte se rencontre habituellement dans toutes les rétinites pigmentaires, à une certaine période de leur évolution : tout au contraire, si on examine le cristallin dans le début de la maladie, on ne rencontrera l'opacité que d'une manière exceptionnelle. C'est peut-être pour cette raison que M. Hocquard a émis l'avis dans son excellent travail sur la *rétinite pigmentaire* que les cataractes dans cette maladie sont très rares, car l'auteur n'a eu probablement l'occasion d'observer que des rétinites peu développées. En ce qui me concerne j'ai rencontré cette complication 8 fois sur 10. Dans le nombre total des cataractes qui est de 4776, la rétinite pigmentaire a été observée 18 fois, et presque toujours elle était binoculaire.

Les opacités cristalliniennes de la rétinite pigmentaire présentent des caractères tout particuliers, elles débutent toujours par le segment postérieur et du côté du pôle postérieur et central du cristallin, en y constituant des *cataractes polaires postérieures*. Souvent, au début, on ne remarque dans cette région qu'un petit point opaque, qui à l'ophtalmoscope se trouve masqué, couvert par le reflet central de la cornée.

Digitized by Google

Bien souvent il m'est arrivé de découvrir des cataractes polaires postérieures, là où on n'a reconnu avant que la rétinite pigmentaire. Peu à peu, ces opacitées du centre s'irradient en forme de rayons étoilés. En général, ces cataractes restent stationnaires pendant des années entières, et même si elles ont une tendance quelconque au développement, leur progrès est excessivement lent. Dans la majorité des cas, j'ai vu les cristallins conserver la transparence du noyau et des couches corticales antérieures pendant 15, 20 et 30 ans. Dans un seul cas seulement, j'ai été obligé de faire l'extraction de la cataracte, chez un homme, dont les deux rétines conservaient encore un peu de perception lumineuse, mais où les cataractes se sont complétées dans les deux yeux; l'opération avait rétabli en partie les fonctions visuelles.

IV. — *Cataractes consécutives au décollement de la rétine.*

Le décollement de la rétine prédispose, dans un grand nombre de cas, à la formation de la cataracte. La proportion en est très grande, car sur 4776 cataractes celles de décollement figurent pour un chiffre de 96. Une aussi grande fréquence ne peut pas être rapportée à une simple coïncidence, mais elle doit être sous la dépendance du processus pathologique lui-même qui préside au développement du décollement.

Nous savons que le décollement de la rétine est le résultat d'un épanchement séreux sous-rétinien; mais pour que ce dernier ait lieu, il faut nécessairement que les vaisseaux choroïdiens soient malades. C'est dans les vaisseaux du cercle ciliaire qu'il faut chercher la cause de la maladie, et notamment de la portion externe, car c'est dans cette région que la choroïde subit une distension marquée, les vaisseaux s'allongent et leurs parois s'amincissent et s'altèrent d'une manière plus ou moins marquée, comme l'a très bien démontré le docteur Poncet.

Digitized by Google

Les altérations du cercle ciliaire s'étendent très souvent jusqu'à la partie la plus périphérique et par conséquent au point de sa jonction avec l'iris, ce qui fait que le décollement donne lieu très souvent à une iritis et même à des accidents d'irodo-choroïdite.

Les altérations du cercle ciliaire ne peuvent pas rester sans amener des modifications plus ou moins importantes dans la composition du liquide nutritif du cristallin.

D'autre part, le liquide séreux qui se trouve épanché entre le cercle ciliaire et la rétine, en exerçant une pression continue sur la membrane hyaloïdienne et la zonule de Zinn, pourra amener dans un certain nombre de cas sa déchirure, et l'irruption de liquide dans le canal de Petit, et dans les couches corticales elles-mêmes, d'où il s'en suivra une imbibition du cristallin et son opacification.

Tel est le mécanisme, ce nous semble, de la cataracte, que nous voyons si souvent se développer dans les décollements rétiniens. Il est très rare de la voir se former au début du décollement, mais c'est plutôt après une ou plusieurs crises inflammatoires, ou bien après une durée de plusieurs mois de la maladie que le cristallin devient trouble, et puis au bout de quelques semaines, de deux ou trois mois, la cataracte devient complète.

La rapidité avec laquelle la cataracte se forme, est très souvent un signe important pour le diagnostic des cataractes provoquées par le décollement, c'est pourquoi il importe beaucoup d'examiner avec grand soin le champ visuel et les phosphènes des cataractes monoculaires, demi-molles ou molles qui se développent chez les individus jeunes.

Les décollements de la rétine se développent à tout âge, mais ils se rencontrent pourtant plus souvent chez les personnes jeunes et chez les adultes, ce qui fait que ces cataractes n'ont pas la consistance dure. Si l'on prend d'autre part en considération la rapidité avec laquelle ces cataractes se développent, on comprendra pourquoi elles ont presque toujours une consistance molle ou demi-molle.

Un des signes importants pour le diagnostic des cataractes

Digitized by Google

occasionnées par le décollement, c'est qu'elles sont très souvent adhérentes, par suite des inflammations très fréquentes qui se déclarent du côté de l'iris; elles s'accompagnent, par conséquent des synéchies postérieures, des atrésies pupillaires et des cataractes capsulo-lenticulaires consécutives.

L'extraction de ces cataractes n'est pas exempte de danger, car en pratiquant une large plaie pour retirer le cristallin, on s'expose à avoir une trop grande partie du corps vitré par suite de la déchirure de la zonule de Zinn et une cyclite consécutive avec atrophie du globe oculaire. Du reste, l'extraction de la cataracte dans ces cas ne peut être qu'une question d'esthétique, et il sera préférable de la diviser en deux temps : pratiquer d'abord une excision de l'iris et deux ou trois mois après, l'extraction du cristallin. Dr GALEZOWSKI.

RECHERCHES SUR LE MODE DE CICATRISATION

DU TENDON APRÈS LA STRABOTOMIE

Par le docteur MAURICE TESTUT.

En 1841, Bonnet, de Lyon, et Hervet firent des recherches sur le mode de cicatrisation du tendon, après la strabotomie, et cherchèrent à établir, par la dissection minutieuse d'un œil opéré de strabisme, comment le muscle divisé avait pris sa nouvelle insertion. Bonnet mentionne à ce sujet l'observation d'un malade qu'il avait opéré avec succès d'un strabisme convergent des deux yeux, et dont il fit l'autopsie. Après avoir disséqué avec soin ces yeux, il constata que le bout postérieur du muscle sectionné était réuni au bout antérieur au moyen d'une bandelette blanche, cellulo-fibreuse, de nouvelle formation et qui avait contracté, au niveau de la plaie, des adhérences solides et nombreuses avec la conjonctive et avec la sclérotique. « Il est probable,

Digitized by Google

dit l'auteur, que ce tissu fibreux de nouvelle formation unit ensemble le globe oculaire, la capsule et la gaine du muscle coupé, dans une certaine étendue de la plaie. »

D'autre part, Hervet a publié dans les *Annales d'oculistique* de 1841 (tome V, p. 37) l'observation d'un malade qui avait été opéré de strabisme, et dont il fit l'autopsie un mois après l'opération. « L'œil, dit-il, a été soigneusement disséqué; le muscle droit externe est complètement divisé à l'endroit où il commençait à devenir tendineux. La partie charnue s'était rétractée à de 3/4 pouce en arrière, mais est restée toujours attachée au globe de l'œil à l'aide d'une forte bandelette de tissu cellulaire. Cette bande offre trois lignes environ de largeur, vingt-six lignes de longueur, et est attachée au globe oculaire, à environ deux lignes derrière l'insertion du muscle : elle offre une telle résistance, qu'on peut la tirer sans la déchirer.

» Il n'est point douteux que cette bande ne fût formée de ce tissu cellulaire flasque qui unit naturellement le muscle au globe de l'œil, et qu'elle n'ait pris cette forme allongée que par la rétraction du muscle. »

Nous avons fait, dans le laboratoire de M. le professeur Vulpian, une série d'expériences sur des chiens, à l'effet de déterminer aussi exactement que possible, si, après une ténotomie d'un des muscles de l'œil, le bout du tendon sectionné s'insère directement sur la sclérotique, sur la conjonctive, ou bien si (comme le pensait Boyer) la cicatrisation se fait par un tissu intermédiaire, de nouvelle formation, venant réunir les deux extrémités du tendon; et enfin de constater à quelle distance en arrière se rétractait le muscle après sa section.

Pour que le résultat de nos expériences fût aussi concluant que possible, nous avons, afin de pouvoir comparer, disséqué avec beaucoup de soin les muscles de l'œil d'un chien de même espèce et de même taille que celui qui nous a servi dans notre première expérience. Nous avons exactement mesuré la distance qui séparait les insertions musculaires de la cornée, afin de pouvoir apprécier la différence

Digitized by Google

qui existe entre l'insertion normale et la nouvelle insertion que le muscle avait prise après les opérations.

Nous avons trouvé les résultats suivants :

Droit interne. — Tendon large de 4 millimètres et s'insérant à 4 millimètres et demi du bord de la cornée.

Droit externe. — Tendon large de 4 millimètres et demi et s'insérant à 5 millimètres de la cornée.

Nous avons fait plusieurs ténotomies simples sur des chiens dont nous avons conservé les yeux dans le liquide de Müller, et que nous avons examinés quand leur consistance nous a permis de les disséquer.

Nous allons énumérer ces expériences et indiquer ce que nous avons constaté.

Expérience I. — Chien terrier opéré le 11 juin 1881. Nous avons pratiqué la section du droit interne de l'œil droit. Immédiatement après l'opération nous avons constaté un strabisme divergent considérable. — Le chien fut sacrifié le 7 juillet, et nous avons enlevé avec soin les yeux pour les examiner. Au commencement d'octobre nous avons commencé nos recherches, et nous avons examiné successivement tous les yeux que nous avions opérés en juin et juillet.

Après une dissection et des dissociations minutieuses, nous avons trouvé le tendon du droit interne rétracté en arrière à une distance de 11 millimètres et demi de la cornée; comme (ainsi que nous l'avons vu dans notre dissection des muscles de l'œil d'un chien de même taille et espèce que celui-ci) nous savons que l'insertion normale est à 5 millimètres de la cornée, le tendon du droit interne s'est donc déplacé en arrière de 6 millimètres et demi. Ainsi que l'avait indiqué Bonnet, nous avons trouvé le bout postérieur du tendon réuni au bout antérieur, par une sorte de bandelette jaune, blanchâtre par endroits, et présentant tout à fait l'aspect d'un tendon : cette bandelette est fixée solidement dans toute sa longueur à la sclérotique ainsi qu'aux parties voisines de la conjonctive, par de petits tractus qui adhèrent intimement à ces deux membranes, mais en particulier à la sclérotique. Cette bandelette, d'une consistance assez ferme, mesure

Digitized by Google

4 millimètres et demi de largeur et 6 millimètres de longueur. Au point de réunion de la bandelette et du tendon, il existe un petit bourrelet autour duquel on trouve des adhérences conjonctivales.

Expérience II. — Dans cette expérience nous avons fait la ténotomie du droit externe.

En procédant de la même manière à l'examen de cet œil, nous avons trouvé le tendon inséré à environ 10 millimètres en arrière de la cornée; l'insertion normale était à 5 millimètres, le tendon s'est donc rétracté de 5 millimètres. Nous avons trouvé là aussi une masse d'apparence et de consistance fibreuse, fortement adhérente à la sclérotique et à la conjonctive, qui a été ramenée en arrière probablement par l'intermédiaire du tissu cellulaire qui unit normalement la gaine du muscle à la conjonctive. Cette bandelette mesure 7 millimètres à la partie la plus antérieure et 6 à la partie moyenne : sa largeur est de 3 millimètres et demi. Elle est plus épaisse que la précédente, et on la sépare difficilement de la sclérotique.

Expérience III. — *Section du droit externe de l'œil droit.* — Nous avons opéré ici comme dans les précédentes expériences, et voici le résultat que nous avons obtenu : le tendon est inséré à 10 millimètres et demi en arrière de la cornée : il s'est donc déplacé de 5 millimètres et demi. La bandelette est plus apparente; sa couleur est blanchâtre; elle présente une direction un peu oblique d'arrière en avant, un peu de haut en bas, et de dedans en dehors. Elle est aussi fortement adhérente à la sclérotique, et est entourée au niveau de sa jonction avec l'extrémité tendineuse d'une masse assez volumineuse de tissu cellulaire lâche.

Expérience IV. — *Ténotomie du droit interne.* — Sur cet œil nous avons trouvé l'insertion moins nette : mais cependant en isolant autant que possible la partie terminale du tendon, nous avons trouvé qu'il était fixé à 12 millimètres de la cornée : la rétraction a donc été de 7 millimètres et demi : ce tendon est intimement fixé à la sclérotique, et des tiraillement répétés ne le détachent que difficilement en

Digitized by Google

entraînant en même temps des débris de tissu cellulo-fibreux, qui est abondant autour de l'extrémité musculaire.

Expérience V. — *Ténotomie du droit interne.* — Nous avons trouvé encore une insertion à peu près semblable aux précédentes, le tendon est à 11 millimètres et demi de la cornée; la rétraction a été, par conséquent, de 6 millimètres et demi.

Au niveau de l'insertion, nous voyons une masse blanchâtre qui la recouvre, et semble faire corps avec la conjonctive voisine, qui a été ramenée en arrière par les adhérences que le muscle avait sans doute conservées avec elle, après la myotomie.

Nous pouvons ainsi résumer la rétraction des muscles droits interne et externe, et en apprécier ensuite la différence. Il est facile de voir que le muscle droit interne subit une rétraction plus considérable après une myotomie que son antagoniste. N'y aurait-il pas là une indication qui consisterait, dans la ténotomie, à détacher moins complètement les adhérences conjonctivales et sclérotícales du droit interne que celles du droit externe?

Conclusions. — D'après ce que nous avons constaté dans nos expériences, nous pensons que, après la ténotomie d'un muscle de l'œil, l'extrémité du tendon prend ses nouvelles insertions, principalement sur la sclérotique et secondairement sur la conjonctive, par des prolongements fibreux plus ou moins nombreux.

Nous sommes de plus porté à admettre que la bandelette blanchâtre qui réunit les deux extrémités du tendon sectionné, bien qu'elle n'ait pas tout à fait l'aspect du tissu tendineux, est formée en partie par le tissu cellulaire qui unit normalement la gaine du tendon au globe de l'œil, et surtout par les nouvelles cellules qu'a proliférées le tendon sectionné; — l'origine du petit bourrelet fibreux que nous avons remarqué à l'extrémité du tendon sectionné doit être attribuée, pensons-nous, à une réunion de cellules conjonctives sécrétées par la gaine.

Dans la ténotomie du droit interne, dont la rétraction est plus puissante, il serait prudent de détacher avec ménage-

Digitized by Google

ment les adhérences de la gaine musculaire avec la sclérotique et la conjonctive, afin de ne pas provoquer un déplacement en arrière trop considérable, qui déterminerait l'insuffisance musculaire.

Dr MAURICE TESTUT.

CLINIQUE OPHTALMOLOGIQUE DU DOCTEUR GALEZOWSKI

RELEVÉ STATISTIQUE DES MALADIES SOIGNÉES

ET DES OPÉRATIONS PRATIQUÉES DU 1er JUILLET 1880 AU 1er JUILLET 1881

Par F. Despagnet.

(*Suite.*)

Nous voyons depuis un an à la clinique une petite femme de vingt-deux ans qui a contracté la syphilis il y a trois ans. Il y a quatorze mois, il s'est déclaré chez elle des accidents cérébraux, causés probablement par une gomme. En quelques jours, ils ont amené une cécité absolue des deux yeux. Il s'était produit une névrite optique, avec strangulation du nerf. ou: le pôle postérieur était couvert d'exsudats et d'hémorrhagies. En même temps s'étaient manifestés les accidents généraux, vomissements, étourdissements, céphalalgies, violentes attaques épileptiformes. On soumit la malade à de fortes doses d'iodure de potassium, et aux frictions générales de mercure, de 4, 6, et 8 grammes par jour. Aujourd'hui tous les phénomènes cérébraux ont disparu. La malade a recouvré le sommeil, l'appétit, en un mot, une santé générale très satisfaisante, mais elle est restée aveugle. L'inflammation des nerfs optiques a cessé, les hémorrhagies, les exsudats se sont résorbés en partie du moins, il reste deux papilles complètement blanches, avec les bords déchiquetés, légère-

Digitized by Google

ment infiltrés encore, deux papilles atrophiées consécutivement à la névrite.

Atrophie de la papille par embolie. — Tous les cas d'embolie sont loin de se ressembler, et il en est dont le diagnostic est véritablement difficile. Il faut faire appel à tous les signes ophtalmoscopiques, à tous les symptômes fonctionnels, pour établir la nature de l'affection.

Nous venons d'observer à la clinique deux malades atteintes toutes les deux d'embolie, l'une de l'artère centrale de la rétine, l'autre d'une artère secondaire.

La première, âgée de trente-cinq ans, a une insuffisance aortique. Tout d'un coup elle a perdu la vue de l'œil droit il y a six jours. Aujourd'hui cet œil perçoit un peu la lumière par la partie externe. A l'ophtalmoscope, on trouve une papille tout infiltrée, et cette infiltration s'étend très avant sur la rétine et dans toute la région maculaire. Elle est tellement prononcée par places, qu'elle constitue de véritables exsudats. Toutes les veines sont grosses, tortueuses, les capillaires très développés. Les artères, quoique très amincies et presque filiformes, sont appréciables presque dans tout leur trajet. Des hémorrhagies multiples sont disséminées tout au pourtour de la région papillaire, et on en trouve une très étendue dans la macula. Les symptômes ophtalmoscopiques, rapprochés des symptômes fonctionnels, font porter le diagnostic d'*embolie de l'artère centrale*, embolie très probablement située en arrière du trou optique. Nous observons encore cette malade et nous avons pu voir les modifications survenues dans le fond de son œil. Peu à peu les hémorrhagies péripapillaires se sont résorbées, l'infiltration a disparu, la papille est devenue blanche, atrophiée. Seule l'hémorrhagie de la macula et l'infiltration qui l'environne, persistent encore.

Le second cas était beaucoup plus difficile à diagnostiquer. Ici pas d'hémorrhagies, pas d'exsudats, pas d'infiltration péri-papillaire, à peine une légère suffusion dans la partie supérieure de la papille; une macula physiologique. Ajoutons que c'est un œil myope de six dioptries, avec un staphylome postérieur assez prononcé. Les veines de la ré-

Digitized by Google

tine sont grosses sans être variqueuses, les artères, diminuées de calibre, sont visibles sur toute leur étendue; seule la branche temporale inférieure cesse d'être visible sur le bord de la papille, mais on la retrouve un peu plus loin après avoir dépassé les limites du staphylome. Le reste de la rétine ne présente rien de particulier. Et pourtant madame D..., notre sujet, âgée de cinquante-trois ans, a éprouvé les mêmes symptômes fonctionnels que notre première malade. Elle a été prise subitement d'une cécité qui a duré deux jours. Puis, progressivement, la vision est revenue par la partie externe, et aujourd'hui elle a une perte du champ visuel dans toute la partie supérieure et interne. Évidemment c'est bien là aussi une embolie, mais une embolie partielle.

Nous avons tenu à rapprocher ces deux faits qui présentent les mêmes débuts, la même marche, mais dont les signes ophtalmoscopiques sont si différents, de même que les lésions anatomiques consécutives à l'embolie, soit dans la macula, soit au voisinage de la papille.

RÉTINE

Stase veineuse		3 cas.
Apoplexie de la rétine		39
Apoplexie de la macula		13
Rétinite	albuminurique	15
	glycosurique	6
	syphilitique	4
	exsudative	2
	circonscrite	3
Névro-rétinite syphilitique		7
Rétinite pigmentaire	congénitale	7
	acquise	5
Décollement de la rétine		39
Péri-artérite		3
Anévrysme de la rétine		2
Gliome de la rétine		2
Embolie de l'artère centrale	complète	4
	partielle	3
Thrombose de l'artère centrale		2
Corps étranger de la rétine		2

Les stases veineuses de la rétine se rencontrent le plus fréquemment dans les amblyopies alcooliques qui sont encore

Digitized by Google

au début. Elles deviennent quelquefois si prononcées qu'il se produit des ruptures de la paroi des veines et des hémorrhagies. Ce phénomène, quoique rare, a pu être observé deux ou trois fois dans le courant de l'année. Dans ces cas, on ne tient aucun compte des hémorrhagies et on s'attaque immédiatement à la cause générale, à l'intoxication qui produit l'amblyopie. Nous aurons d'ailleurs un peu plus tard l'occasion de revenir sur ce sujet.

Les apoplexies de la rétine et de la macula se retrouvent encore dans bon nombre d'affections. La myopie, les altérations cardiaques, la grossesse, l'aménorrhée ou la dysménorrhée, sans compter les diathèses constitutionnelles, albuminurie, glycosurie et syphilis, sont celles qui les amènent le plus souvent.

Rétinite albuminurique. — Si je m'arrête à cette affection, ce n'est point pour rapporter des faits classiques de rétinite albuminurique, avec hémorrhagies et exsudations dans les deux yeux. Tous ces cas ont des symptômes ophtalmoscopiques qui se ressemblent et on retrouve partout la description de cette altération. Ce qui est moins connu, c'est la rétinite albuminurique à forme et à marche irrégulière. C'est ce qui m'engage à publier les deux faits suivants. Le premier surtout est d'autant plus intéressant, que contrairement à la règle générale, la rétinite est monoculaire. Nous savons, en effet, que tous les auteurs considèrent comme symptômes pathognomoniques, la simultanéïté de l'affection dans les deux yeux.

Névro-rétinite albuminurique monoculaire. — M. S..., vingt-cinq ans, jardinier, rue des Amandiers, 51, est bègue depuis l'âge de trois ans. Il a la plus grande difficulté à prononcer certains mots, ceux commençant ou se terminant par une voyelle. Depuis quelques années, il a remarqué que tout travail fatigant amenait chez lui des palpitations de cœur. Il ne peut, sans être très vite essouflé, faire une petite course ou monter les escaliers. Il y a six mois, il devint tout à coup très altéré et il rendait tous les jours une grande quantité d'urine. Il y a cinq mois, il se développa un œdème très in-

Digitized by Google

tense des membres inférieurs, à tel point, qu'il dut cesser tout travail, et rentra à l'hôpital Tenon. Là, on le soumit au régime lacté. Sous l'influence de ce traitement, son état s'améliora rapidement, et après trois semaines, il obtint sa sortie. Une fois rendu à ses habitudes, il cessa tout régime. L'œdème des jambes n'est point revenu, mais, il y a deux mois, S... s'aperçut que la vue de son œil droit s'affaiblissait considérablement. Néanmoins, croyant à une affection légère, il ne s'est point soigné, et il se présente à la consultation le 4 mai 1881.

L'œil gauche est normal. Il n'y a aucune lésion dans la choroïde, la rétine, ou le nerf optique. S = 1.

L'œil droit extérieurement semble physiologique. Seulement, partant des deux angles et allant vers la cornée, on trouve sur la conjonctive bulbaire quelques vaisseaux injectés et un peu d'œdème. Il y a un léger chémosis. La pupille a les dimensions normales. Elle est paresseuse à se contracter, le corps vitré est physiologique. Le nerf optique est enflammé, boursouflé, avec des veines tortueuses; son pourtour est recouvert d'une masse d'exsudations blanchâtres qui s'étendent sur la rétine, sur une étendue qui a au moins trois fois le diamètre de la papille. La sinuosité des veines continue assez loin sur la rétine; et tout le long des vaisseaux, on trouve disséminées d'autres exsudations affectant diverses formes. Dans la macula, elles forment un amas irrégulier. Dans les parties périphériques, on ne trouve plus d'exsudation, mais la rétine est grisâtre; et cette teinte se trouve plus accentuée au pourtour des vaisseaux. On ne trouve aucune trace d'hémorrhagie. De cet œil, le malade peut à peine compter les doigts; il nie tout antécédent syphilitique.

L'auscultation de son cœur ne relève rien d'anormal. Dans ses urines, on trouve des quantités d'albumine. Le malade a continuellement de fortes céphalalgies, et il n'est pas de jour où il ne soit pris de vomissements. La région lombaire n'est pas douloureuse à la pression.

On prescrit le régime lacté, une potion à l'iodure de potassium et l'application de ventouses scarifiées sur la ré-

Digitized by Google

gion lombaire. Au bout de quelques jours, le malade revenait à l'hôpital, où il est mort quelque temps après.

La seconde observation est également intéressante, à cause de la marche excessivement lente de l'affection.

P... est peintre en bâtiments, et, à ce titre, fait un grand usage de céruse. Il y a treize ans, il commence à avoir une rétraction musculaire des fléchisseurs de la main droite. Aujourd'hui, l'auriculaire et l'annulaire sont complètement fléchis sur la paume de la main. A gauche, la même rétraction commence pour les mêmes doigts. P... n'a jamais eu de coliques, mais il présente un tremblement des extrémités analogue au *delirium tremens* des alcooliques. Il est assez altéré et urine souvent. La nuit, il est obligé de se lever deux ou trois fois, et la quantité d'urine, émise de son coucher à son lever, peut être évaluée à près de deux litres. A part cela, notre malade est bien constitué et a bon appétit.

Depuis *six ans*, la vue de ses deux yeux s'affaiblit considérablement. Un brouillard grisâtre recouvre les objets qu'il fixe. Aujourd'hui, l'acuité visuelle est réduite à $\frac{1}{5}$. — Le champ visuel est normal, la faculté chromatique conservée. L'aspect extérieur des yeux ne présente rien de particulier; les pupilles sont légèrement contractées. Intérieurement on trouve la papille présentant l'aspect de la névrite. Elle est un peu boursouflée, saillante; ses artères sont petites, ses veines grosses et tortueuses. Une large exsudation l'entoure et s'étend sur une grande partie de la rétine. L'exsudation blanc grisâtre est plus foncée et semble plus épaisse du côté de la macula, où elle affecte un peu la forme striée. Les vaisseaux rétiniens sont très petits. Par place, on les voit rétrécis, et au niveau de ces rétrécissements, on constate de petits exsudats parsemés d'un petit pointillé noirâtre, hémorrhagique. Parfois ces exsudats recouvrent complètement les vaisseaux qui disparaissent. Les mêmes altérations se retrouvent dans les deux yeux, mais plus prononcées à droite. On pratique l'analyse des urines, où l'on trouve une quantité considérable d'albumine. Notre diagnostic est donc : *Rétinite albuminurique* chez un individu at-

Digitized by Google

teint *d'intoxication saturnine*. Et l'irrégularité, la lenteur dans la marche de l'affection rétinienne est, sans nul doute, due à ce fait que notre albuminurie s'est développée chez un saturnin.

Rétinite glycosurique. — Les rétinites glycosuriques sont moins fréquentes que les rétinites albuminuriques, c'est du moins ce qui semble résulter des diverses statistiques. Comme ces dernières, elles affectent généralement une forme classique, et elles sont binoculaires.

Dans toutes ces affections constitutionnelles, le seul traitement efficace, c'est le traitement de la diathèse. On voit, en effet, les altérations oculaires se modifier ou s'aggraver suivant l'état général des individus.

M. V..., soixante-deux ans, est atteint d'une cataracte complète à droite, commençante à gauche. Il est glycosurique. Sur le conseil de son médecin, avant de faire opérer son œil droit, il est allé faire une saison à Vichy, afin de modifier son diabète. Il en revient, en effet, complètement amélioré. Il reste à peine deux grammes de sucre par litre d'urine. On pratique l'extraction de sa cataracte droite. L'opération se fait très régulièrement, et les suites en sont toutes naturelles. Le malade nous quitte avec une acuité visuelle parfaite. Rentré chez lui, il reprend la direction de ses affaires et ne s'occupe plus de son diabète. Cinq mois après, il revient, la vue a considérablement baissé de son œil opéré. Il nous demande si ce n'est pas une cataracte secondaire qui s'est formée et si on ne doit point lui faire subir une seconde opération. Malheureusement il n'en est rien. La pupille est très nette. En revanche, sur la rétine, on trouve disséminées le long des vaisseaux de petites taches hémorrhagiques accompagnées d'un petit semis d'exsudats blanchâtre. C'est une *rétinite glycosurique* qui s'est déclarée.

Traitement des hémorrhagies internes de l'œil par les injections hypodermiques de pilocarpine. — Dans tous les cas d'hémorrhagies internes de l'œil soit du corps vitré soit de la rétine, M. Ga' zowski emploie avec assez de succès les injections hypodermiques de *pilocarpine*. On opère

Digitized by Google

ainsi une réaction du côté de la peau et des glandes salivaires, réaction qui favorise la résorption des hémorrhagies. Ces injections se font tous les jours ou tous les deux jours. De préférence, nous employons le *nitrate de pilocarpine*, au lieu du *chlorhydrate*, ce dernier étant moins soluble. En effet, tandis que le premier sel donne une solution bien limpide, bien transparente, le second la fournit opalescente, légèrement opaque. Et il n'est pas rare de voir s'y former quelque précipité blanc, surtout si la préparation n'est pas extrêmement bien faite, de sorte qu'on court le risque d'introduire quelque corps étranger dans le tissu cellulaire. Les solutions sont généralement faites au vingtième. On injecte d'abord deux gouttes, puis progressivement trois, quatre, cinq et jusqu'à huit gouttes. En d'autres termes, on injecte au début 1/2 centigramme de substance et on peut élever peu à peu la dose jusqu'à 2 centigrammes.

Ces injections hypodermiques de pilocarpine amènent non seulement de bons effets dans les hémorrhagies internes de l'œil, comme nous le disions plus haut, mais nous avons eu encore à nous féliciter de leur action dans les névrites optiques à forme étranglée et dans certains cas de décollement de la rétine.

Rétinite et névro-rétinite syphilitique. — La syphilis n'atteint que très rarement la rétine toute seule. Le plus souvent elle amène des rétino-choroïdites, ou des névro-rétinites. Quand la rétine est seule atteinte, l'affection se présente sous forme d'exsudats disséminés tout autour de la papille, dans la région de la macula, ou sur le trajet des vaisseaux. Parfois ces exsudats sont accompagnés d'hémorrhagies. L'observation suivante a été prise par mon ami le Dr Moustacas d'Athènes.

Rétinite hémorrhagique et exsudative syphilitique. — P..., maréchal des logis, a eu la syphilis en 1869. Depuis deux mois, il voit toute une fourmilière de corps noirs flottants devant son œil gauche. Il voit mieux le soir et dans les endroits sombres. Certains jours, ces corps flottants sont moins nombreux et rendent la vision moins troublée. — Photopsies.

Digitized by Google

— A l'ophtalmoscope, on trouve les milieux de l'œil transparents. La papille est nuageuse. Ses bords sont mal délimités. En haut et en dehors, à peu de distance de la papille, on trouve sur le trajet d'un vaisseau une large tache hémorrhagique s'étendant dans la région de la macula. Au centre de la tache, on voit un petit semis blanchâtre exsudatif. Quelques autres taches de sang sont disséminées sur la surface de la rétine. Il y a un scotome central très prononcé. On prescrit l'atropine, les frictions mercurielles générales et l'iodure de potassium. Après quatre mois de traitement, toutes les hémorrhagies avaient disparu, la papille avait repris sa netteté, mais dans la macula s'était organisé un exsudat qui a aboli pour toujours la vision centrale.

Névro-rétinite syphilitique droite. — Nous avons en ce moment, en observation à la clinique, une jeune femme de trente ans, syphilitique. Elle est venue demander nos soins pour une névrite optique de l'œil droit. La papille était nuageuse, légèrement infiltrée; l'inflammation était peu forte.

C'était plutôt une péri-névrite qu'une névrite. Par exclusion nous sommes forcés d'admettre la syphilis comme étiologie de notre affection, et on institue le traitement *ad hoc*. Quelques jours après, nous revoyons notre malade et nous trouvons qu'il s'était formé dans la macula une exsudation striée parfaitement régulière, disposée en cercle et imitant parfaitement les rayons d'une roue de voiture. Elle a une coloration blanche, nacrée, et ressemble beaucoup à celles analogues que l'on rencontre dans l'albumine. Mais ici, il n'y a aucune hémorrhagie, et l'affection est monoculaire. D'ailleurs, il n'y a pas trace d'albumine dans les urines. Depuis quelques jours, le traitement antisyphilitique a légèrement modifié l'état de la névrite, mais l'exsudation de la macula persiste.

Rétinite pigmentaire congénitale ou acquise. — Dans une communication à l'Académie de médecine, notre maître a, le premier démontré que la rétinite pigmentaire n'était pas simplement congénitale que c'était une affection pouvant être acquise, et que dans ce cas elle était toujours de nature syphilitique.

Digitized by Google

Au début de sa démonstration on ne lui marchanda pas les critiques et, pour être vrai, il faut dire qu'il n'eut que des détracteurs. Aujourd'hui bon nombre de ses adversaires font journellement le diagnostic de *rétinite pigmentaire syphilitique*. D'autres admettent bien que la syphilis peut produire une affection qui consiste dans l'infiltration du pigment choroïdien dans les couches de la rétine et qui amène tous les symptômes fonctionnels de la rétinite pigmentaire congénitale, mais ils ne veulent point concéder que ce soit une rétinite pigmentaire. En somme, ils reconnaissent de l'affection toute la description que M. Galezowski en a donnée, et n'en rejettent que le nom. Ils l'appellent *rétino-choroïdite syphilitique* avec *pigmentation de la rétinite*. Moi, je qualifierai ce procédé d'*opposition quand même*. Eh! qu'importe le nom de la maladie, si vous en reconnaissez tous les symptômes? Notre maître avait bien vu, bien observé, et le temps lui a donné raison.

Il n'y a point de doute, il y a une rétinite pigmentaire acquise. Elle est toujours de nature syphilitique.

Elle présente les mêmes symptômes fonctionnels que la rétinite congénitale, c'est-à-dire : Héméralopie et rétrécissement concentrique du champ visuel; les mêmes symptômes ophtalmoscopiques, soit : rétrécissement du calibre des artères, atrophie consécutive de la papille, pigmentation de la rétine, et même opacité polaire postérieure du cristallin. Les seuls points qui différencient les deux affections sont : 1° le début de la maladie; l'une est congénitale, et dure depuis l'enfance; l'autre se développe dans l'âge adulte à trente-cinq, quarante, cinquante ans; 2° la forme des plaques de pigment. Dans la rétinite acquise, on trouve ce que l'on ne rencontre point dans la forme congénitale, c'est-à-dire le stigmate de la syphilis. Les plaques pigmentaires affectent généralement la forme circinée.

Depuis que M. Galezowski a fait sa communication, les observations sur ce sujet se sont multipliées soit dans les écrits périodiques, soit dans les thèses. Aujourd'hui cette affection est bien classée dans la nosographie pathologique

Digitized by Google

et les observations nombreuses que je pourrais rapporter ici n'apporteraient aucun jour nouveau sur la question.

Décollement de la rétine. — La question des décollements de la rétine est constamment à l'ordre du jour, et, à chaque congrès, nous voyons surgir quelque traitement nouveau. Cela dénote notre impuissance dans une affection si grave. En effet, on en est encore réduit aujourd'hui à tâtonner. Si encore l'affection était toujours monoculaire, il resterait au moins un œil aux pauvres malheureux qui en sont atteints. Malheureusement elle atteint trop souvent les deux, et, pour ma part, je possède sept observations de décollement binoculaire. Au sujet des opérations, je reviendrai sur les traitements chirurgicaux préconisés dans ces cas, et sur ceux employés à la clinique de la rue Dauphine. J'ai annoncé plus haut que les injections hypodermiques de *nitrate de pilocarpine* nous avaient parfois réussi. J'ai voulu parler des décollements avec hémorrhagies et déchirures de la rétine. Nous avons en effet en ce moment à la clinique une femme grandement améliorée par ce procédé.

CHOROIDE

Staphylome postérieur		75 cas.
Choroïdite atrophique		45
— généralisée		9
Choroïdite atrophique de la macula		18
Choroïdite syphilitique		25
Rétino-choroïdite syphilitique		15
Rétino-choroïdite exsudative		6
Glaucome	aigu	12
	chronique	22
	simple	19
	absolu	11
	secondaire	7
	hémorrhagique	6
Irido-choroïdite		50
Irido-choroïdite syphilitique		22
— avec kératite ponctuée		5
— traumatique		3
Choroïdite suppurative		5
Déchirure de la choroïde		4
Mélano-sarcome		5
Hydrophtalmie		4
Bouphtalmie		7
Atrophie de l'œil		50
Albinisme		2

Digitized by Google

Choroïdite atrophique. — Les atrophies choroïdiennes sont généralement la conséquence de la myopie progressive. Dans des cas plus rares on les rencontre chez les arthritiques. La dysménorrhée, la ménopause les produisent quelquefois. Mais, de toutes les affections générales ou constitutionnelles, celle qui les amène le plus souvent est sans contredit la syphilis. En effet, c'est par les atrophies de la choroïde que se terminent d'ordinaire les choroïdites et les rétino-choroïdites syphilitiques. Et il n'est pas rare après ces phlegmasies internes de l'œil, produites par la vérole, de voir survenir d'immenses plaques atrophiques, entourées de pigment et séparées, de ci de là, les unes des autres par des exsudats.

Choroïdite syphilitique. — C'est, après l'iritis, la manifestation la plus fréquente de la syphilis dans l'œil. Bien souvent elle existe seule, mais il n'est pas rare de la trouver liée à une altération d'une autre membrane voisine. L'iris dont les rapports anatomiques sont intimes avec la choroïde s'enflamme souvent simultanément avec elle. Et on voit parfois des rétinites, et même des névro-rétinites, venir la compliquer.

La choroïdite syphilitique est considérée comme relativement peu grave parce qu'elle est guérissable. Je suis loin d'être aussi optimiste, et lui attribue, au contraire, une tout autre gravité. En effet, je veux bien concéder qu'elle guérit toujours en tant que phlegmasie, que dans certains cas même, les malades ont retrouvé une acuité visuelle bonne. Mais la plupart du temps, que se passe-t-il? Après des mois, et même des années de traitement, l'affection inflammatoire est vaincue, je le veux bien, mais il reste à la place ces atrophies dont nous parlions tout à l'heure, et surtout ces exsudats que la syphilis est si rapide à produire et qui, d'ordinaire, ayant une prédilection marquée pour la région de la macula, abolissent pour toujours la vision centrale. Et l'on appelle cela une guérison et on enregistre un succès. Véritablement, ceux qui établissent de la sorte leur statistique ne sont pas gens bien difficiles. Non, vous aurez guéri une choroïdite quand vous aurez rendu

Digitized by Google

à l'œil une vision, sinon normale, du moins assez bonne pour le travail. Quel est donc le traitement le plus efficace dans ces cas-là? Notre maître, après bien des tâtonnements, avait donné la préférence aux frictions générales de mercure. Ce traitement, de beaucoup supérieur à tous les médicaments pris par l'estomac, a donné parfois d'assez bons résultats, mais il faut le prolonger sans interruption pendant deux et trois ans. Malheureusement, pendant ce temps si long à vaincre la choroïdite, il arrive que les exsudations ont eu le temps de s'organiser, et, comme je le disais tout à l'heure, la choroïdite guérie, les malades ne voient pas davantage. Il fallait donc trouver une méthode de traitement qui permît d'agir beaucoup plus vite, d'enrayer, en un mot, l'action de la syphilis avant la production des exsudats. Je crois que les injections hypodermiques permettront d'arriver à ce but. Peut-être les solutions d'albuminate ou de peptonate de mercure ne remplissent-elles pas encore tous les desiderata, et trouvera-t-on plus tard un sel de mercure plus assimilable et partant plus rapide dans son action? C'est possible. En tous cas, c'est dans cette voie, il me semble, qu'il faut entrer, pour agir efficacement contre les choroïdites syphilitiques.

Dans le courant de l'année, M. Galezowski m'a fait soigner plusieurs malades atteints de cette affection par les injections d'albuminate de mercure. Voici deux observations où elles ont obtenu un succès complet.

Madame K.., quarante et un ans, a contracté la syphilis en 1874. En 1880, elle est prise de choroïdite double avec iritis. Elle vient à la clinique, où on lui prescrit le sirop de Gibert, les instillations d'atropine; puis elle disparaît. Successivement elle va demander des soins dans quatre ou cinq cliniques, et rentre enfin à la *Charité*. Pendant ces pérégrinations, elle a suivi divers traitements : Émissions sanguines, préparations mercurielles de toute sorte, injections hypodermiques de pilocarpine. Elle revient chez nous en juillet 1880 mais nullement améliorée. L'œil droit ne voit qu'un brouillard grisâtre très épais. L'œil gauche lit encore le n° 8. La

Digitized by Google

rétine des deux yeux est excessivement nuageuse; les vaisseaux voilés ainsi que la papille. Dans l'œil droit, on aperçoit quelques flocons filiformes dans le corps vitré! Je commence les injections hypodermiques le 17 juillet. J'injecte d'abord huit gouttes d'albuminate de mercure et successivement douze et vingt, c'est-à-dire 2, 3, 5 milligrammes de sublimé corrosif. Je continue ainsi pendant trois mois, et voici, à cette époque, l'état de ses yeux. J'en trouve l'examen marqué sur mon livre d'observations. Dans les deux yeux, les deux papilles sont bien visibles, les bords en sont parfaitement nets. Dans l'œil droit. on constate quelques atrophies choroïdiennes péri-papillaires, et s'étendant du côté de la macula.

O.D. S. $= \frac{1}{5}$; O.G. S. $= \frac{1}{1}$. Néanmoins, j'ai continué encore les injections pendant plus de deux mois. Depuis, j'ai bien souvent revu la malade. L'amélioration de ses yeux s'est toujours maintenue.

La deuxième observation est tout aussi concluante. C'est l'histoire d'un monsieur de cinquante-huit ans, successivement soigné par plusieurs médecins, qui, avec les pilules de proto-iodure, qui avec les injections de pilocarpine, qui avec l'iodure de potassium. A la clinique même, il est soigné depuis deux mois, sans grand résultat, par les frictions générales. Cependant, voilà un an passé qu'il a une choroïdite droite. Le 16 juillet, je commence à lui injecter de l'albuminate. S. $= \frac{1}{12}$. Cinq mois après, le malade lisait le n° 1. Je lui avais fait tous les jours une injection. Il était complètement guéri.

J'espère que ces deux faits nous permettent de croire que que si l'on intervenait dès le début par ce procédé, on obtiendrait un résultat aussi beau, et plus rapidement encore.

Glaucome. — Dans le chapitre des opérations, je reviendrai sur cette question. Qu'il me soit simplement permis de rapporter ici deux faits intéressants. Le premier est un glaucome secondaire. L'observation en a été prise par mon excellent ami le docteur Maréchal, médecin major.

Digitized by Google

État glaucomateux de l'œil droit, paraissant dû à l'emploi prolongé de l'atropine et ayant déterminé des staphylomes scléroticaux. — Hélène, vingt et un ans, tricoteuse à la machine; pas de maladies antérieures autres que la fièvre typhoïde à quinze ans. Elle raconte qu'au commencement de juin 1880, ses deux yeux ont été atteints d'une affection qui paraît être une conjonctivite. L'œil gauche a été guéri spontanément en quelques jours; l'œil droit continuant à être malade, elle s'est décidée à le faire traiter. Le traitement a, dit-elle, consisté dans l'emploi d'un collyre au sulfate de zinc, puis de cautérisations avec le sulfate de cuivre, faites trois fois par semaine; c'est dès ce moment qu'auraient commencé dans l'œil de violentes douleurs qui n'ont plus cessé. Au bout de deux mois, voyant qu'elle ne guérit pas, elle se décide à aller à T... pour se soigner.

Depuis le milieu de décembre 1880, elle a fait usage d'un collyre à l'atropine presque tous les jours, et vers le milieu d'avril, c'est-à-dire après quatre mois de l'emploi de l'atropine, son œil était devenu très gros selon son expression, et elle ne voyait, pour ainsi dire, plus rien. Les douleurs continuaient à être très violentes, l'œil était rouge; la région péri-oculaire était le siège d'un eczéma atropinique; elle ne voyait pas de cercles irisés autour des lumières.

Vers le 15 avril, on remplace l'atropine par un collyre à l'ésérine; le 10 mai, l'eczéma a disparu, les douleurs sont moins violentes, et l'œil est moins rouge.

C'est à cette époque que je la vois et que je constate l'état suivant : l'œil gauche est sain; l'œil droit est très douloureux au toucher, ce qui permet difficilement d'en apprécier le plus ou moins de dureté; la rougeur est peu prononcée; on constate, à la partie antéro-supérieure de la sclérotique, l'existence de deux staphylomes de la grosseur d'une lentille. La cornée est le siège d'un leucome de petite dimension; l'iris est intact.

Malgré l'emploi de l'ésérine, les staphylomes n'ont pas diminué, les douleurs sont moins violentes dans la journée, mais s'exaspèrent le soir. A l'ophtalmoscope on constate une

Digitized by Google

atrophie de papille avec excavation et pulsation spontanée de l'artère centrale. Il y a glaucome.

Le second cas est celui d'un glaucome simple de l'œil gauche avec excavation occupant environ les deux tiers de la papille. Cette excavation constitue le seul symptôme appréciable. Le malade se plaint bien d'un léger trouble pour la vision à distance, mais de près, il lit de cet œil le n° 1 de l'échelle. La chambre antérieure, la cornée, l'iris, la pupille sont normaux. Pas de diminution interne du champ visuel. Néanmoins à cause de l'aspect papillaire on pose le diagnostic de glaucome. Quelques instants après, nous en avions la confirmation. Comme c'était un cas un peu anormal, les quelques élèves présents voulurent l'examiner, quelques-uns se livrèrent même à un examen trop prolongé. Toujours est-il que le malade, fatigué, présentait un symptôme qu'il n'offrait pas une heure auparavant. Il présentait une pulsation spontanée très forte de l'artère centrale. Elle avait été provoquée par cet examen ophtalmoscopique exagéré, dont il avait été l'objet; le lendemain son acuité était réduite à $\frac{1}{3}$, et le champ visuel diminué en dedans.

Déchirure de la choroïde. — Des quatre cas que nous avons observés, le plus curieux, sans contredit, est celui d'une jeune femme de vingt-deux ans, qui, ayant reçu de son mari un soufflet sur la joue gauche, perdit instantanément la vue de l'œil correspondant. Il s'était fait une hémorrhagie du corps vitré qui se résorba peu à peu et laissa voir une belle déchirure de la choroïde contournant la macula, descendant vers la partie inférieure de la rétine. Elle présentait tout à fait la forme d'une crosse.

OPHTALMIE SYMPATHIQUE

Conjonctivite	3 cas.
Kérato-iritis	2
Iritis	4
Irido-choroïdite	6
Rétino-choroïdite	3
Hémorrhagies du cercle ciliaire	3
Décollement de la rétine	2

Digitized by Google

Atrophie de la papille avec péri-artérite.....	1 cas.
Atrophie de la papille avec excavation.....	1
Névrose sympathique.....	11

Parmi ces ophtalmies sympathiques, le plus grand nombre a été produit par des blessures ou des corps étrangers de l'œil sympathisant. Dans beaucoup de cas, les blessures déjà anciennes avaient amené des irido-cyclites atrophiques. Dans la plupart de ces yeux que notre maître a énuclées, nous avons retrouvé des points d'ossification de la choroïde. Tantôt l'ossification était tellement développée que la masse osseuse remplissait toute la cavité postérieure de l'œil; tantôt, au contraire, l'ossification était à son début, et l'on trouvait soit dans le cercle ciliaire, soit dans le voisinage de la papille, un petit semis dur, analogue à des grains de sable, de sorte que nous sommes persuadé, vu le grand nombre de faits observés à la clinique, que dans la plupart des ophtalmies sympathiques, on doit presque toujours trouver dans l'œil sympathisant, quand il est perdu depuis longtemps, des points d'ossification.

Dans notre tableau, nous mentionnons une atrophie de papille avec excavation glaucomateuse. Il s'agit d'un homme à qui on a pratiqué une opération il y a quelques jours. Dans une autre clinique, il y a trois ans, il avait subi l'extraction de la cataracte de l'œil droit. Il eut un phlegmon et son œil atrophié. Il y a six mois, il change de chirurgien et fait opérer son œil gauche; l'opération réussit. Mais depuis un mois, sa vue se trouble considérablement. En troisième lieu, il vient à la clinique et nous constatons une légère cataracte secondaire, qui certes est incapable de produire le trouble dont il se plaint, et, en outre, nous trouvons une papille grisâtre, avec une large excavation et pulsation spontanée de l'artère centrale. L'œil atrophié est sensible à la pression. On l'énuclée et on y trouve un assez fort noyau d'ossification. Ce malade est encore en traitement. Son opération est trop récente pour que nous osions encore en tirer des conclusions.

Quant aux névroses que nous avons rencontrées, elles étaient

Digitized by Google

le plus souvent la conséquence du port de l'œil artificiel. La prothèse entretenait une irritation constante des conjonctives, une suppuration même, et cette irritation, communiquée aux nerfs de la cinquième paire, retentissait sur l'œil opposé. Il suffisait d'interdire le port de l'œil de verre pendant quelque temps pour voir disparaître tous les accidents.

AMBLYOPIES et AMAUROSES

Amblyopie toxique	101 cas.
— nicotinique	14
— glycosurique	6
— diarrhéique	1
— sans lésion	11
— congénitale	5
Amblyopie binoculaire consécutive à l'intoxication par le sulfure de carbone	1
Amaurose sans lésion	2
— traumatique	1
— congénitale	1
Héméralopie sans lésion rétinienne	1
Scotome central sans lésion	5
Hémiopie	5
Asthénopie réflexe	42
— accommodative	7
— nerveuse	8
— musculaire	4

Les amblyopies alcooliques sont excessivement communes. On les rencontre journellement. Elles présentent quelquefois des caractères anormaux. On a, dans ces derniers temps, signalé la diplopie comme pouvant se rencontrer parfois simultanément avec l'amblyopie. J'ai eu, en effet, plusieurs fois l'occasion de la constater, mais jamais d'une façon permanente. Dans tous les cas que j'ai examinés, la diplopie était passagère et la conséquence de la contraction spasmodique des muscles, car les muscles de l'œil, comme tous les autres muscles de l'organisme, sont sujets, dans l'intoxication alcoolique, à la trépidation que l'on constate si bien dans la région métacarpienne. Il est facile de constater ce phénomène. Si l'on fait fixer par le malade un objet placé à 20 centimètres de distance environ, on voit, par intermittences, chacun de ses yeux, car il faut faire l'examen pour chaque œil séparément,

Digitized by Google

attiré par des mouvements saccadés, tantôt à droite, tantôt à gauche, suivant que le spasme prédomine dans le muscle droit externe ou droit interne, et ramené progressivement vers le point de fixation. Dans ces cas, non seulement la diplopie est intermittente, mais l'écartement des images n'est jamais le même. Les images sont excessivement mobiles, se rapprochent et s'éloignent successivement, de sorte qu'il est presque impossible de déterminer la distance qui les sépare.

Notre excellent ami, le Dr Chevallier, a pu, dans le courant de l'année, recueillir trois observations d'amblyopie toxique avec des hémorrhagies de la rétine. Dans les trois cas, on les a trouvées sur le trajet de la veine centrale, à peu de distance de la papille. L'une d'elles même se trouvait un peu à cheval sur le bord papillaire.

Dans tous les auteurs, on trouve signalée la dilatation de la pupille comme un symptôme se retrouvant toujours dans l'amblyopie alcoolique. Ce symptôme serait constant, en effet, si l'intoxication était toujours due exclusivement à l'alcool. Malheureusement les buveurs sont généralement des fumeurs, et l'intoxication se trouve d'ordinaire développée sous la double influence de l'alcool et de la nicotine. Et il est assez fréquent de trouver sur un même individu des symptômes assez opposés et appartenant aux deux intoxications. Ainsi, tandis que la pupille d'un œil est dilatée, il n'est pas rare de trouver celle de l'autre œil rétrécie. Quand, avec des troubles visuels sans aucune lésion ophtalmoscopique, un individu présente une mydriase dans un œil, et un myosis dans l'autre, on peut être certain que cet individu joint à l'abus des boissons l'abus du tabac. Ce mélange des deux principes toxiques a fait décrire à M. Galezowski une forme d'amblyopie qu'il a appelée *amblyopie toxique mixte*. Elle tire ses caractères de l'amblyopie alcoolique dont nous venons de parler et de l'*amblyopie nicotinique*.

Cette dernière forme amène le myosis. Elle affecte de se présenter le plus souvent sous forme de scotome central soit monoculaire, soit binoculaire. Dans sa thèse inaugurale soutenue en 1878, mon excellent ami, le Dr Martin Charles, médecin militaire, a fort bien étudié cette affection. Après

Digitized by Google

avoir rapporté quelques faits cliniques très intéressants, il nous a fourni leur confirmation par des faits d'expérimentation physiologique des plus concluants. Je ne saurais donc trop recommander ce travail à ceux qui voudraient faire une étude spéciale de l'action de la nicotine sur l'œil.

L'amblyopie glycosurique a beaucoup de points de ressemblance avec l'amblyopie alcoolique. Comme cette dernière, elle amène un trouble très prononcé de la vision, de la dyschromatopsie et bien souvent il faut avoir recours à l'analyse des urines pour établir le diagnostic.

Nous avons observé un cas d'amblyopie consécutive à une diarrhée incoercible, durant depuis plusieurs années, et un second survenu à la suite de l'intoxication par le sulfure de carbone. Ces deux faits extrêmement intéressants méritentune étude plus approfondie que celle que nous pourrions leur consacrer ici. Nous nous contenterons simplement de les signaler.

Parmi les onze cas cités d'amblyopies sans lésion, il en est quelques-unes qui se sont présentées chez des jeunes gens se livrant à l'onanisme. Après bien des hésitations, ils nous ont fait l'aveu de leurs mauvaises habitudes. Dans ces cas, les troubles oculaires existent simultanément avec des troubles fonctionnels généraux. Tous ces individus ont un aspect plus ou moins cachectique; ils n'ont point d'appétit, leur sommeil est pénible et agité, leur démarche est mal assurée. Quant aux yeux, on y trouve une dilatation pupillaire et une anémie prononcée dans toute la rétine. Les papilles deviennent parfois tellement blanches qu'on les croirait, en partie, atrophiées.

Amaurose sans lésion. — Ces amauroses sont le plus souvent traumatiques et suivies plus tard d'atrophie de papille. Quand elles sont spontanées, elles indiquent une lésion centrale, hémorrhagie ou ramollissement des centres optiques, et amènent aussi l'atrophie. Les amauroses congénitales sont d'ordinaire la conséquence d'un arrêt de développement soit du globe de l'œil tout entier, soit du nerf optique.

Asthénopie réflexe. — Scotome central sans lésion. — En

Digitized by Google

parlant des affections cornéennes survenant chez les enfants à la suite de l'évolution dentaire, nous avons dit que depuis des années notre maître soutenait avec raison, malgré les nombreux opposants qu'il a rencontrés, qu'il y a une relation intime entre les affections des dents et les maladies de l'œil. Si le fait est vrai pour la production de certaines phlyctènes ou de certains abcès de la cornée, il est encore beaucoup plus évident dans l'étiologie de certains troubles passagers de la vue. Les asthénopies réflexes dues à des caries dentaires s'observent journellement, et notre diagnostic se trouve à chaque instant confirmé par la disparition de tous les troubles oculaires à la suite de l'extraction de la dent malade. Il faut signaler que, très rarement, les dents de la mâchoire inférieure amènent ces troubles réflexes; ce sont toujours les dents de la mâchoire supérieure, et particulièrement les grosses molaires. Les troubles oculaires existent simultanément avec des douleurs péri-orbitaires dues à une névrite de la cinquième paire, que l'on constate facilement par une légère pression avec le doigt sur le trou sus ou sous-orbitaire.

Le *scotome central* sans lésion que nous avons attribué plus haut à l'amblyopie nicotinique, peut aussi être un accident réflexe et se produire à la suite d'une affection dentaire. Mais ici il est intermittent. Il est surtout mobile, c'est-à-dire qu'il peut diminuer, s'étendre ou augmenter progressivement, au point qu'il pourra gagner le champ visuel tout entier et se transformer en une amaurose complète. Quelquefois même, ce scotome ou cette amaurose pourront rester définitifs. Il y a six ans, je me rappelle avoir vu dans le service de M. le professeur Richet un jeune homme d'une vingtaine d'années, qui avait perdu subitement la vue de l'œil gauche à la suite de l'extraction d'une grosse molaire située dans la partie gauche de la mâchoire supérieure. Malgré tous les traitements que l'on institua, la cécité resta définitive.

NÉVRITES — PARALYSIES et CONTRACTURES

Névrite de la 5me paire	72 cas.
Zona ophtalmique	3

Digitized by Google

Migraine ophtalmique	17
Tic des paupières	14
Spasmes des paupières	6
— de la 7me paire	2
— de la 3me paire	9
— de la 6me paire	5
Paralysie de la 3me paire	43
— de la 6me paire	44
— de la 4me paire	15
— de tous les muscles de l'œil	6
— du droit supérieur	2
— du droit inférieur	1
— du petit oblique	8
— de l'accommodation	6
— de la 7me paire	4
Strabisme convergent	85
— périodique convergent	9
— convergent	7
— divergent	14
Insuffisance du muscle droit interne	6
Nystagmus	10

Migraine ophtalmique. — Notre maître est le premier qui ait parlé de migraine ophtalmique. C'était au congrès de Genève, en 1877. Jusque-là, plusieurs auteurs avaient bien observé certains symptômes de cette affection et les avaient décrits sous le nom de : *Scotome scintillant* (Dianoux), *Teichopsie* (Airy), *Scotome scintillant hémiopique* (Manthner), *Amaurose partielle fugace* (Fœster), mais aucun ne les avait réunis ensemble, classés, et démontré qu'ils avaient tous une même origine. Depuis que M. Galezowski a décrit cette affection et lui a assigné sa place dans la pathologie, la plupart des ophtalmologistes l'observent ou disent l'avoir observée, quand ils ne sont pas eux-mêmes tout à la fois observateur et sujet; car, à peine notre maître avait-il fini de dire au congrès les symptômes de cette maladie, que plusieurs de ses collègues affirmaient qu'ils avaient éprouvé eux-mêmes, sans bien se l'expliquer, tout ce qu'il venait de raconter. Depuis, bon nombre de cliniciens s'en sont occupés et, entre tous, notre éminent maître, M. Charcot. Après avoir démontré que la migraine ophtalmique pouvait être accompagnée d'*aphasie* il vient de nous apprendre par la plume d'un de ses élèves, M. Feré, qu'elle pouvait exister simultanément avec des troubles sensitifs et moteurs, qu'elle pouvait coïnci-

Digitized by Google

der avec des troubles épileptiformes, qu'enfin son pronostic, au lieu d'être aussi bénin qu'on l'avait dit, pouvait être très grave, car, dit-il, il n'est aucun de ses symptômes, scotome, amaurose, aphasie, etc., etc., qui ne puisse devenir permanent. Dans une des dernières séances de la Société de biologie M. Galezowski vient encore d'augmenter la noirceur de ce tableau en apportant des faits où la *migraine ophtalmique* avait été suivie d'*embolie* ou *thrombose* des vaisseaux rétiniens.

Paralysies. — L'étiologie des paralysies des muscles de l'œil est assez bien connue. Les affections du cerveau ou de la moelle épinière, les diathèses constitutionnelles, les traumatismes, les refroidissements sont les causes qui les produisent le plus souvent.

L'ataxie attaque d'ordinaire les nerfs de la troisième paire, mais elle peut aussi amener, en même temps, la paralysie de la sixième paire, et, par suite, l'immobilité absolue du globe de l'œil. Plusieurs observations ont déjà été publiées sur ce sujet. En voici une nouvelle qui a été recueillie à la clinique par mon ami le Dr Angulo de Baraquilla (Colombie).

Paralysie de tous les muscles des deux yeux. — Atrophie de papille. — Ataxie. — Madame V..., cinquante-sept ans, ménagère à Anapt, département de l'Aisne, a commencé à perdre la vue il y a deux ans. Cette perte progressive se compliqua d'une diplopie, six mois après. Elle vit ainsi double pendant un an environ. Depuis six mois, la diplopie a cessé, mais la vision diminue journellement. Elle n'y voit plus de loin, et, de près, tout travail d'application est devenu impossible.

Il y a dix-huit mois commencèrent des douleurs fulgurantes dans les jambes. La malade croit marcher sur du coton; la marche est pénible, la station debout devient difficile. On la prendrait pour une personne ivre. Elle vient consulter M. Galezowski le 9 juin 1881. — Pupilles inégales. — La droite est très resserrée. — Elles ne se contractent presque pas. — Tous les muscles des deux yeux sont paralysés. — L'œil droit est complètement immobile. — Les mouvements de l'œil gauche sont impossibles en dedans, et en dehors très limités. — Il y a

Digitized by Google

donc paralysie complète de tous les muscles de l'œil droit et paralysie complète de tous les muscles de l'œil gauche, excepté du droit externe qui est atteint, mais incomplètement. — En même temps on constate une atrophie de papille double plus avancée à droite. — Champ visuel rétréci irrégulièrement dans les deux yeux. — O.D. S. = $\frac{1}{12}$; O.G. S. = $\frac{1}{3}$.

J'ai pu recueillir dans le courant de l'année trois observations analogues de paralysie complète de tous les muscles des deux yeux dans un cas, et de l'œil gauche seulement dans les deux autres. Dans les trois cas les symptômes ataxiques étaient des plus évidents.

Nous avons observé pendant les grands froids de l'hiver dernier deux cas de paralysie de la troisième paire avec ptosis qui ont guéri très rapidement sous l'influence des injections hypodermiques de nitrate de pilocarpine.

Parmi les paralysies traumatiques, une des dernières que nous ayons vues, est peut-être la plus intéressante. M. P..., indemne de syphilis, reçoit une contusion sur la région périorbitaire droite le 25 mai. Trois jours après, il voyait double non point dans le plan horizontal, mais dans le champ supérieur et dans le champ inférieur. Il vient nous consulter le 3 juin et nous constatons une paralysie du droit supérieur et du droit inférieur de l'œil droit.

Le droit interne a ses mouvements normaux. La pupille est physiologique.

Le releveur de la paupière se contracte très bien. Une série de vésicatoires et quelques bains sulfureux ont guéri notre malade au bout d'un mois.

Je ne m'arrêterai pas aux paralysies syphilitiques qui sont si fréquentes, et j'arriverai aux paralysies glycosuriques, non point pour rapporter des cas de paralysie de la sixième paire que l'on rencontre d'ordinaire, mais bien de la troisième paire qui sont beaucoup plus rares. On ne trouve que quelques faits de ce genre dans la science.

Leber le premier, je crois, et Galezowski ensuite ont signalé cette paralysie que l'on rencontre dans le diabète, et que l'on explique d'autant plus difficilement que l'on n'est

Digitized by Google

pas encore bien d'accord pour fixer les origines de la troisième paire.

Il n'est pas moins vrai que ces paralysies existent, et j'ai pu, pour ma part, depuis que je m'occupe d'ophtalmologie, en recueillir trois observations. Voici l'une d'elles :

Paralysie de la troisième paire droite. — *Glycosurie.* — D..., soixante ans, 13, rue de Buci, n'a jamais eu la syphilis. En novembre 1879 il a une paralysie faciale gauche avec déviation de la bouche et de la langue. On porta le diagnostic de paralysie *a frigore.*

L'affection guérit avec des purgatifs légers et répétés, des bains de vapeur, et le séjour du malade pendant six semaines dans un lieu à température élevée et constante.

État général du malade bon. — Vigoureux, sanguin. — Pommettes rouges, un peu œdématiées. — Pas d'affection cardiaque. — Jamais d'œdème des membres inférieurs. — Quelques douleurs dans les articulations. — Le malade urine assez souvent ; il est toujours un peu altéré.

Le 8 février 1881, tout à coup, il voit double. Progressivement la diplopie est de plus en plus prononcée. En même temps, la soif devient plus vive ; le malade boit beaucoup plus, et a fréquemment le besoin d'uriner. Il se lève jusqu'à six fois par nuit.

Nous le voyons le 18 février. Nous constatons une paralysie très prononcée de la troisième paire droite avec ptosis. — Strabisme divergent. — Diplopie aux images croisées.

Après une investigation minutieuse, nous constatons l'absence de syphilis, d'ataxie, de rhumatisme, de refroidissement comme cause ayant pu déterminer la paralysie. Après exclusion de toute autre affection, nous recherchons la glycosurie, et pratiquons l'analyse des urines. Nous la faisons sommairement nous-même, et, en les traitant à chaud par la potasse, nous constatons une forte réaction brunâtre foncé. Non seulement il y a du sucre, mais la quantité en est forte. Pour plus de précision, nous adressons notre malade à M. Sonnerat avec prière de nous donner une analyse détaillée. En voici le résultat : Transparence parfaite ; odeur

Digitized by Google

normale; coloration jaune citron; densité = 1028 à + 15° centigrades; pas d'albumine; 15 grammes de sucre par litre; quantité totale d'urine émise par jour : 4 litres.

On soumet le malade au régime antidiabétique. La paralysie n'a disparu qu'au bout de trois mois.

Paralysie d'accommodation. — Parmi les causes pouvant amener cette affection, tous les auteurs citent les angines graves, de mauvaise nature. Mais l'angines bénigne, un simple mal de gorge peut aussi la provoquer.

Madame M..., vingt-quatre ans, vient de sevrer son enfant. D'un tempérament sanguin, elle est rhumatisante. Elle est prise d'un léger mouvement fébrile qui ne l'inquiète nullement; trois jours après, se déclare une angine que son médecin qualifie d'herpétique et qui dure dix jours. La gorge guérie, les yeux se troublent pour la vision de près. A distance la vue est très nette. Elle vient nous voir trois semaines après le début de son affection.

Extérieurement, les yeux ne présentent aucune particularité. Les pupilles sont normales et se contractent régulièrement. Le fond de l'œil est physiologique. La vision au loin = 1. — De près la malade lit péniblement quelques mots du n° 4 de l'échelle. Avec 4 dioptries, S = 1.

Strabisme. — La plupart des strabismes chez les adultes sont soumis à l'opération. Chez les enfants, quand le strabisme est peu prononcé et dû à une anomalie de réfraction, on essaye d'abord d'obtenir la correction par l'instillation d'atropine, et le port de lunettes appropriées.

Mais il est une variété de strabisme, périodique convergent, se rencontrant chez les enfants, qui n'est que passager et nullement dû à une différence de réfraction entre les deux yeux. Il se produit au moment de l'évolution d'une dent. Il survient presque subitement, paraît ou disparaît suivant le plus ou moins de sensibilité de la gencive et des branches de la cinquième paire. Il cesse enfin complètement, et tout seul, quand la dent est bien à découvert et n'amène plus d'irritation dans les tissus qui l'environnent. Pour faire cesser le strabisme, il faut hâter l'éclosion de la dent et diminuer

Digitized by Google

l'inflammation qui l'avoisine par des scarifications répétées sur la gencive.

RÉFRACTION

Hypermétropie	266 cas.
Myopie	158
Presbytie	151
Asymétropie	58
Astigmatisme hypermétropique	47
— myopique	33
— mixte	15
— irrégulier	9

Les anomalies de la réfraction sont à la clinique l'objet d'une attention toute spéciale. Après avoir, dans tous les cas, déterminé la nature de la réfraction par la kératoscopie (procédé de M. Cuignet de Lille), on en définit toujours le degré par l'ophtalmoscope à réfraction. Grâce au perfectionnement apporté à son ophtalmoscope par mon ami le Dr Parent qui y a fait ajouter une roue avec verres cylindriques, on mesure par le même procédé le degré d'astigmatisme. Contrairement à ce que l'on a prétendu, le moyen est très simple et très pratique. Journellement les élèves, suivant la clinique, et qui ont quelques mois d'exercice, arrivent à donner toujours exactement la direction des méridiens principaux, et à formuler, à peu de chose près, le degré de l'astigmatime. La boîte à lunettes n'est plus qu'un moyen de contrôle.

AFFECTIONS DIVERSES

Exophtalmie	7 cas.
Contusion du globe de l'œil	9

L'homotropine. — Le 12 février 1851 M. Galezowski faisait part à la Société de biologie de ses expériences sur l'action de l'homotropine sur l'œil. L'homotropine, découverte par Ladenburg, est obtenue par l'évaporation, pendant deux jours, de la solution de quantités égales de tropine et d'acide amygdalique dans l'acide chlorhydrique. L'atropine se décompose en tropine et acide tropique. C'est ce premier élément,

Digitized by Google

tropine, qui entre dans la combinaison pour la formation de l'homotropine, qui, combinée avec différents acides, pourra donner des bromhydrates, des chlorhydrates, des sulfates d'homotropine. Le résultat des expériences que nous avons faites à la clinique nous ont donné les résultats suivants : Les sels d'homotropine amènent, dix minutes ou un quart d'heure après leur instillation dans l'œil, une dilatation de la pupille deux fois plus forte qu'elle n'était antérieurement. Cette dilatation a complètement disparu après vingt-quatre heures. Ce mydriatique n'a aucune action sur le muscle accommodateur. Dans les quelques cas où l'accommodation a été paralysée, elle l'a été très faiblement, et pendant deux heures au maximum.

L'homotropine nous permet donc de dilater la pupille sans amener de troubles de la vue. Ce sera un agent très précieux dans tous les cas où une pupille trop resserrée nous empêchera de bien explorer le fond de l'œil. On se sert généralement de solutions de bromhydrate ou de chlorhydrate, que l'on prescrit au 1/200me. La solution de chlorhydrate est la préparation la plus puissante.

FÉLIX DESPAGNET.

(*à suivre*).

PÉRISCLÉRITE RHUMATISMALE

Par le docteur Aguilar BLANCH.

Observation : Mme H. Carbillet, âgée de cinquante-deux ans, de tempérament lymphatico-nerveux et de forte constitution, se présente à la clinique le 6 janvier 1882.

Comme antécédents de famille, elle dit que sa mère a eu des accidents rhumatismaux. Depuis cinq ans, notre malade est atteinte d'une maladie des yeux, qui se présente particulièrement vers le printemps et l'automne.

Digitized by Google

Elle débute généralement, tantôt dans les deux yeux, tantôt sur un seul par une douleur plus ou moins vive, localisée à la région oculaire. Elle remarque, dans son œil le jour suivant, une rougeur qui va toujours croissant, et avec elle, une augmentation de cette même douleur, qui gagne les parties circonvoisines. L'un et l'autre de ces symptômes se présentent sous forme d'intermittence, tous les deux jours ils deviennent moins intenses; au bout de quinze jours, la guérison généralement a lieu.

La patiente obtient son amélioration avec la pommade de la veuve Farnier et un collyre dont elle ignore la composition.

Comme phénomènes généraux, il faut mentionner : que sept ans auparavant, elle a été prise d'une douleur, accompagnée de tuméfaction, dans les articulations tibio-tarsiennes, accident qui n'a duré que trois jours; et, en même temps, survinrent des douleurs localisées au côté droit, s'étendant vers le dos et la région épigastrique.

Ces derniers symptômes névralgiques étaient attribués par la malade à un kyste hydatique du foie, qui fut opéré par le Dr Duget. Ils disparurent avec le kyste, après l'opération.

Chaque matin, à son réveil, elle ressent dans les mains un engourdissement douloureux, qui empêche ses mouvements pendant quelques heures.

Elle a été nouvellement atteinte de sa maladie des yeux le 3 de ce mois. Elle a commencé, par la douleur oculaire que nous avons dite ci-dessus, et après, sont survenus quelques filets rougeâtres (textuel), qui partant de l'angle externe de l'œil, prennent une direction horizontale. Au bout de deux jours, ces symptômes ont pris un aussi grand accroissement, et la douleur principalement, est devenue tellement intense qu'elle force la malade à se présenter ce jour à la clinique.

État actuel. — On peut constater, à l'œil nu, une légère rougeur de l'œil droit avec une boursouflure, très peu marquée du bord libre des paupières; la conjonctive bul-

Digitized by Google

bulbaire est très injectée et gonflée, ce qui empêche d'écarter les paupières. Ce gonflement a une teinte rougeâtre foncé et en même temps transparente : c'est un vrai chémosis séreux; la partie externe plus boursouflée recouvre en partie la cornée en se prolongeant jusqu'au fond du sac conjonctival.

L'injection et la rougeur que nous avons déjà notées, sont constituées par le développement des réseaux capillaires; mais on peut aussi apprécier quelques vaisseaux fortement congestionnés qui, serpentant par dessous la conjonctive, se dirigent vers la cornée.

Comme symptômes fonctionnels, il faut dire : que les douleurs accusées par la patiente dans le globe de l'œil et dans la région péri-orbitaire sont quelquefois spontanées, et viennent aussi à la suite d'une légère pression sur les paupières. De plus, il y a encore quelque photophobie plus ou moins intense, larmoiement très peu abondant, et difficulté de refermer les paupières à cause du chémosis.

La cornée, l'iris et les membranes profondes de l'œil sont dans l'état normal.

Comme phénomènes généraux, nous devons mentionner des frissons, suivis de sensation de chaleur qu'elle éprouve au moment de l'aggravation de la maladie oculaire.

Diagnostic. — En face de quelle affection sommes-nous dans le cas présent? Quel diagnostic faut-il établir?

Pour répondre à ces questions, nous devons jeter un coup d'œil sur toutes les maladies qui peuvent occasionner le chémosis séreux.

La conjonctivite catarrhale et purulente, les inflammations de l'iris dans son degré maximum et la périsclérite peuvent donner lieu à la formation d'un chémosis. Mais dans la conjonctivite catarrhale et la purulente, il y a toujours la sécrétion caractéristique, qui manque dans le cas actuel et un gonflement général des paupières et des conjonctives.

Une iritis peut-elle développer le chémosis séreux? Il faut, pour cela, que le processus inflammatoire soit bien prononcé, que les vaisseaux iriens soient engorgés considérablement,

Digitized by Google

qu'il y ait enfin une stase dans les vaisseaux ciliaires antérieurs pour que la lymphe du sang, filtrant à travers les parois des vaisseaux, amène des épanchements séreux dans le tissu sous-conjonctival, et par conséquent un chémosis séreux s'étendant à tout le pourtour de la cornée.

Ici, l'iris est dans l'état normal.

Reste enfin la périsclérite.

En effet, l'examen des symptômes, de la maladie ne permet pas de doute à cet égard.

La maladie a débuté par quelques filets rougeâtres placés à la partie externe du globe de l'œil, et avec la direction horizontale : de là l'inflammation a gagné les parties voisines de la cornée, et a enfin amené un chémosis dans le premier point de départ; c'est à ce moment qu'ont commencé les fortes douleurs péri-orbitaires, la légère photophobie, et en même temps le larmoiement.

(*A suivre.*)

Dr Aguilar Blanch.

BIBLIOGRAPHIE

RECHERCHES SUR L'ACTION DE L'HYOSCINE, PAR LE DOCTEUR EDLEFSEN ET GUANEK

Nous empruntons à la *Thérapeutique contemporaine médicale et chirurgicale* l'article suivant sur l'hyoscine, traduit de *Centralbl. f. med. Wochenschr.*, 1881, n° 45.

Dans un premier travail qui date de quelques mois, MM. Edlefsen et Ilhing ont étudié les propriétés du chlorhydrate et de l'iodhydrate d'hyoscine. D'un autre côté, dans un mémoire lu à la Société physiologique de Berlin, dans sa séance du 1er juillet 1881, le docteur Rudolf Guanek a démontré qu'il existait de notables différences entre le mode d'action de l'atropine et celui de l'hyoscyamine, et il a été amené à s'occuper de l'hyoscine résultant du dédoublement de cette dernière et à comparer les actions de ces deux alcaloïdes. Après que l'hyoscyamine a donné naissance, comme l'a montré

Digitized by Google

Ladenburg, à de l'acide tropique et à de l'hyoscine, celle-ci conserve-t-elle intégralement les propriétés de l'alcaloïde primitif, ou en prend-elle d'autres se rapprochant plus ou moins de celles de l'atropine? Ladenburg a démontré la parfaite isomérie de l'hyoscine et de l'atropine, et pourtant leur action présente de notables différences. On a dû en conclure que le produit de dédoublement avait des propriétés spéciales, et que lui-même était peut-être le résultat d'une combinaison chimique.

Le docteur Rudolf Guanek a donc fait porter ses recherches sur les propriétés qui diffèrent dans l'atropine et l'hyoscyamine, l'action calmante et soporifique et la différence d'énergie dans les phénomènes produits sur les terminaisons intra-cardiaques du nerf vague.

Les sujets ont été des individus bien portants ou malades, surtout des aliénés, parce que c'est pour la thérapeutique des maladies mentales que les corps en question ont une réelle importance.

Comme l'a déjà démontré Edlefsen, il existe un chlorhydrate et un iodhydrate d'hyoscine. Le dernier est préférable parce qu'il est beaucoup plus pur par suite de sa forme cristallisée.

L'auteur a suivi les indications d'Edlefsen et il a remarqué qu'avec de petites doses, les phénomènes produits sont tout différents de ceux qui suivent l'administration de l'hyoscyamine. L'hyoscine agit avec une énergie dix fois supérieure à celle de l'hyoscyamine ; sous ce rapport, elle se rapproche de l'atropine.

L'hyoscine a été donnée à l'intérieur et en injections sous-cutanées.

Pour le premier mode d'administration, on a pris 1 centigramme d'hyoscine pour 200 grammes d'eau distillée, et pour les injections sous-cutanées, une solution de 1 centigramme d'hyoscine sur 10 grammes d'eau distillée. C'est à peu près les mêmes doses que pour l'atropine.

Voici les phénomènes observés : céphalalgie, vertiges, obnubilation des yeux, ivresse apparente, soif, sécheresse de la gorge, malaise, acidité de la bouche, frissons, chaleur, difficulté et ralentissement de la respiration, rougeur de la face, mydriase, marche incertaine, délire, tous ces phénomènes sont également produits par l'atropine.

En outre, il y a de la fatigue et de la tendance au sommeil comme après l'administration de l'hyoscyamine.

Jamais, même avec de hautes doses, il n'y a, comme avec l'hyoscyamine et l'atropine, une accélération du pouls ; au contraire, le ralentissement est constant ; de fait, il est proportionnel à la dose et à l'impressionnabilité de l'individu. Ce phénomène est très intéressant.

Digitized by Google

De tout ceci, on peut tirer certaines déductions. Ainsi, l'action de l'hyoscine se montre vite; elle est énergique, mais dure peu; même à très petites doses, cette substance produit toujours l'un ou l'autre des phénomènes enregistrés. La même quantité n'agit pas toujours de la même manière chez le même sujet. Il peut arriver qu'une dose habituellement bien supportée produise à un certain moment des accidents; cependant, d'une manière générale, il y a un rapport direct entre l'intensité des symptômes et la quantité du médicament donné.

Pour ce qui est de la réceptivité individuelle sur laquelle Edlefsen a déjà insisté, on doit faire remarquer que certains individus supportent mal 1/10 de milligramme d'hyoscine en injection sous-cutanée, tandis que chez d'autres, 2 milligrammes 1/2 ne produisent rien d'inquiétant. L'auteur a trouvé plus de personnes supportant mal que bien.

Donnée par les voies digestives, l'hyoscine se comporte absolument comme en injection sons-cutanée; les doses que l'on peut administrer de cette manière sont le 1/2 ou le 1/3 de celles que l'on introduit sous la peau. L'usage interne présente d'ailleurs quelques inconvénients, le moment où l'effet est produit est absolument incertain; de plus, celui-ci peut survenir irrégulièrement par soubresauts; il est irrégulier et assez compliqué.

Dans ces conditions, le moment de la survenance de l'action varie entre deux et seize minutes; elle n'arrive parfois qu'au bout de seize minutes dans les cas d'administration par la bouche. En général, la première action est d'autant plus marquée que la dose a été plus élevée; il faut tenir compte encore ici de l'aptitude personnelle, puisque chez certains individus on voit des phénomènes sérieux deux minutes après l'administration de 1/10 de milligramme. Le premier est le ralentissement du pouls; il tombe jusqu'à un certain chiffre, puis se relève rarement au degré normal, et reste lent pendant assez longtemps, même lorsque tous les autres symptômes ont disparu. Cette diminution du pouls varie entre 8 et 20 pulsations; le maximum est atteint au bout de dix et vingt minutes, il faut le même temps pour que tout rentre dans l'ordre.

En même temps, on observe une sensation de pression ou de pesanteur de tête, plus marquée dans la région frontale et les globes oculaires. La soif, le malaise, les frissonnements, la sensation de chaleur, etc., surviennent au moment où le ralentissement du pouls est au maximum. Ces phénomènes disparaisssent quand la circulation est redevenue normale, ou bien ils augmentent, et alors on observe des vertiges, de l'incertitude de la marche, etc. Tout disparaît à peu près au bout d'une heure; il ne reste plus qu'une sensation insolite dans la tête. Quand tout est

Digitized by Google

plus marqué, il y a un délire ayant exactement les mêmes caractères que celui de l'atropine ou de l'hyoscyamine.

La mydriase est fréquente, mais non constante; elle débute habituellement quand le pouls commence à se relever et elle augmente graduellement; à des doses même élevées, elle est toujours moins marquée qu'avec l'hyoscyamine. Sa marche est parallèle à celle de la somnolence; quand la pupille reste étroite, celle-ci ne se montre pas. D'ailleurs, les pupilles dilatées réagissent toujours sous l'impression de la lumière, et la mydriase n'augmente pas pendant le sommeil.

La fatigue survient au bout de cinq à dix minutes quand le pouls remonte, et elle arrive graduellement jusqu'au sommeil (au bout de une heure ou deux). Celui-ci est paisible et profond. Si le malade est réveillé, il se trouve toujours fatigué et incertain. La pesanteur de la tête dure souvent toute la journée, elle est accompagnée de vertige et d'une saveur acide dans la bouche; le lendemain même on trouve parfois encore de courts accès vertigineux.

D'observations faites sur l'homme sain, il résulte que l'hyoscine diffère de l'atropine et de l'hyoscyamine en ce qu'il survient un ralentissement au lieu d'une accélération des battements cardiaques; elle se rapproche davantage de l'atropine; relativement à la quantité à employer et à l'importance des phénomènes consécutifs. Sous ce rapport, l'action de l'hyoscine surpasse celle de l'atropine. Ainsi, il faut des doses élevées de celle-ci pour produire une chaleur un peu forte et de la rougeur de la face, tandis que des quantités très minimes d'hyoscine les déterminent. En outre, l'hyoscine a une action soporifique que n'a pas l'atropine, et qui lui est commune avec l'hyoscyamine; remarquons pourtant qu'il suffit d'administrer pour l'obtenir des quantités bien plus faibles de la seconde; de plus les symptômes consécutifs sont moins importants et le sommeil dure moins longtemps que celui de l'hyoscyamine. Il est très probable que le ralentissement des battements du cœur est causé par un ralentissement sur le vague. Il faudrai alors admettre une irritation de ses terminaisons périphériques. Le même phénomène s'observe peu après l'administration de l'hyoscyamine, et quand on les donne à très faibles doses; mais bientôt, la période d'excitation cesse et aboutit à la paralysie, de sorte qu'on se trouve en présence du phénomène inverse; il est probable que l'acide tropéique, second produit du dédoublement de l'hyoscyamine, prend part à l'action exercée sur le vague et aide l'hyoscine à le paralyser.

Remarquons aussi que le sommeil est produit spécialement par l'alcaloïde et non par l'acide. Il est difficile à dire s'il y a une relation entre lui et les symptômes déterminés dans la sphère des

Digitized by Google

vagues; cela paraît probable, puisque la fatigue et ses suites se développent régulièrement et graduellement après que son excitation a cessé; c'est la même chose pour l'hyoscyamine : le sommeil se montre après la disparition de la paralysie du vague.

L'hyoscine, avons-nous dit, agit à une dose dix fois moindre qu'elle. Ainsi, en injection sous-cutanée, on peut encore obtenir des effets avec 1/10 de milligramme; il faut au moins 1 milligramme d'hyoscyamine; la dose maximum de la première est de milligrammes; celle de la seconde, 2 centigrammes. De plus, les accidents consécutifs sont bien plus sérieux avec l'hyoscine qu'avec l'hyoscyamine. Si on fait abstraction des effets soporifiques, on trouvera encore, avec Edlefsen, que l'hyoscine est plus près de l'atropine que de l'hyoscyamine.

On se demande maintenant si l'hyoscine pourrait être employée avec avantage dans les cas de maladies mentales; on sait qu'il faut souvent alors des doses de remèdes narcotiques beaucoup plus élevées qu'en toute autre circonstance. L'action soporifique de l'hyoscine est énergique; mais les différences considérables qui existent dans l'impressionnabilité individuelle, la nature des accidents consécutifs font douter qu'on puisse se servir d'un tel médicament, dont il serait difficile d'administrer des doses moyennes ou un peu fortes.

(*Thérapeutique contemporaine-médicale et chirurgicale*).

DE LA SCLÉROTOMIE, PAR LE DOCTEUR DEHENNE

C'est un travail très consciencieux et digne de toute l'attention des praticiens. Les détails historiques ont toujours leur importance dans les études des questions nouvelles, c'est pourquoi nous tenons à constater une erreur qui s'est glissée dans cet opuscule. L'auteur semble attribuer la première idée de la sclérotomie à d'autres qu'à M. Quaglino, tandis que nous savons par les dates que c'est à Quaglino qu'appartient le premier mérite de cette opération. C'est le premier qui en ait eu l'idée et qui l'a mise en exécution sur les cinq malades dont il publia les observations en 1871. Les travaux de Mauthner et d'autres auteurs sont venus après lui.

Comme dit très justement M. Dehenne, la sclérotomie donne de bons résultats dans le glaucome simple, dans le glaucome hémorrhagique et dans le glaucome secondaire.

M. Dehenne a appliqué aussi la sclérotomie dans le pannus granuleux qui s'était compliqué d'accidents glaucomateux; de même

Digitized by Google

cette opération a pu être très heureusement appliquée dans un cas de glaucome secondaire, presque foudroyant, consécutif à à une luxation traumatique du cristallin, dont les détails on ne peut plus intéressants sont rapportés par l'auteur.

THÈSES

SOUTENUES A LA FACULTÉ DE MÉDECINE DE PARIS PENDANT L'ANNÉE 1881

Josso. — Traitement des décollements rétiniens par la pilocarpine.

Interriano. — Contribution à l'étude du glaucome hémorrhagique.

Naudier. — Sur une ophtalmie causée par la lumière électrique.

Debicore. — Du décollement rétinien et de son traitement.

Girma. — Des hallucinations dans la paralysie générale. Observations.

Alia. — De l'iritis séreuse et des phénomènes glaucomateux.

Escande. — Considérations sur la scrofule dans ses rapports avec les maladies et les opérations de l'œil.

Robert. — Essai sur la pathogénie des cataractes spontanées.

Ferré. — Essai sur l'amnésie traumatique isolée.

Couturier. — Des sensations colorées.

Delsol. — De la cautérisation ignée dans quelques affections de la cornée.

Lavallée. — De la cautérisations ignée en thérapeutique oculaire.

Bertheux. — Kystes muqueux des sinus frontaux.

Vernier. — De la blépharite ciliaire.

Auge. — De l'influence de la première dentition sur le développement de la blépharo-conjonctivite.

Le gérant : GERMER BAILLIÈRE.

PARIS. — IMPRIMERIE ÉMILE MARTINET, RUE MIGNON, 2.

Digitized by Google

PERSISTANCE DES VAISSEAUX HYALOIDIENS

Par le Docteur GALEZOWSKI.

La persistance des vaisseaux hyaloïdiens s'observe relativement assez rarement, et les signes qui caractérisent cette anomalie sont toujours intéressants à étudier, car ils permettent d'éviter des erreurs de diagnostic.

Le premier fait qui avait été observé avec l'ophtalmoscope, appartient à Zehender[1], qui a décrit un cas dans lequel un filament rougeâtre partait de la papille optique, traversait tout le corps vitré et aboutissait à la capsule postérieure, en formant vers le centre une nodosité.

Plus tard, Liebreich avait rapporté un cas dans lequel il a pu distinguer très nettement l'artère de la veine hyaloïdienne.

De mon côté, j'ai publié une observation on ne peut plus intéressante[2] sur la persistance de l'artère et de la veine hyaloïdienne; chez cette malade on pouvait provoquer très nettement la pulsation de l'artère hyaloïdienne.

J'ai eu l'occasion depuis d'observer trois faits nouveaux présentant des particularités d'une très haute importance et que nous croyons utile de signaler à l'attention des praticiens.

Examinons d'abord le fait le plus simple dans lequel les vaisseaux hyaloïdiens sont oblitérés et constituent un cordon fibreux opaque.

Voici cette observation.

OBSERVATION I.

Amblyopie congénitale. Persistance du cordon hyaloïdien oblitéré.

Monsieur Ch..., âgé de soixante-quatorze ans, vint me consulter le 9 septembre 1876 pour une amblyopie congénitale de l'œil gauche. Le malade est hypométrope de 5 dioptries et

1. Zehender, Handb. v. Saemich, Bd. II., p. 97.
2. Galezowski, Traité des maux des yeux.

Digitized by Google

de son œil droit, il voit à lire les caractères les plus fins, son acuité visuelle est normale. Il raconte qu'en 1852, il a été atteint d'une albuminurie grave avec des troubles visuels dans les deux yeux; mais le traitement général qu'il a suivi à cette époque sous la direction d'Andral, et le séjour aux eaux de Royat pendant plusieurs années consécutives l'ont complètement débarassé de son albuminunie et de ses accidents oculaires.

A l'examen ophtalmoscopique, je constate que les deux rétines sont parfaitement saines. Dans l'œil gauche, qui n'a jamais bien vu, je reconnais la présence d'un gros cordon

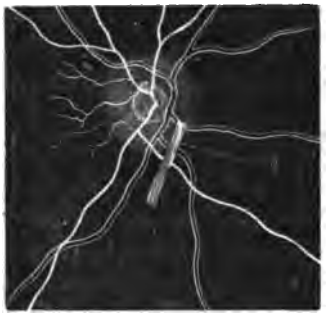

Fig. 1. — *a*, vaisseau hyaloïdien.

blanchâtre qui se détache d'un des vaisseaux de la papille et se porte dans le corps vitré (fig. 1,*a*). Il est quatre fois plus épais que les veines de la papille, et présente une forme rubanée, à contours bien franchement circonscrits. Cette bandelette n'est autre, évidemment, que l'artère et la veine hyaloïdienne oblitérées, et on les voit en effet se prolonger à travers tout le corps vitré jusqu'à la surface postérieure du cristallin, où elle se trouve fixée à un point opaque grand comme une petite tête d'épingle. Elle constitue dans ce point une cataracte polaire postérieure, mais tellement petite qu'elle se trouve complètement masquée par le reflet central de la cornée. L'amblyopie qui accompagne cette anomalie n'est nullement due au cordon hyaloïdien ni à l'opacité cristallinienne; car dans l'un comme dans l'autre cas, l'acuité vi-

Digitized by Google

suelle aurait été diminuée mais non réduite à zéro, comme cela a lieu chez notre malade. Il compte en effet les doigts à 25 centimètres, distingue les gros objets, mais ne reconnaît même pas les plus grosses lettres.

Evidemment il s'agit là d'une amblyopie congénitale avec scotome central sans lésion aucune de la macula, et qui constitue par conséquent une seconde anomalie. Cette coïcidence de deux affections congénitales ne doit nullement nous surprendre, car il est assez fréquent d'observer deux ou trois anomalies réunies dans le même œil.

On aurait pu faire ici une objection au diagnostic, en admettant que ces lésions oculaires soient les résultats d'une rétinite albuminurique dont le malade a probablement souffert pendant son albuminurie. Mais le cordon flottant a des contours trop réguliers pour qu'on puisse le confondre avec des néomembranes du corps vitré.

Cette bandelette est adhérente à la surface postérieure du cristallin, ce qui est un signe certain qu'elle est constituée par des vaisseaux hyaloïdiens persistants quoique oblitérés. D'autre part, le malade nous affirme qu'il n'avait jamais vu de cet œil; et l'examen ophthalmoscopique le plus minutieux ne nous a point permis de reconnaître la moindre altération soit dans la macula soit dans toute autre partie de la rétine.

Le deuxième cas est tout récent, il se rapporte à un malade qui est venu me consulter au commencement de l'année courante, et qui n'avait point d'amblyopie congénitale, mais dont l'acuité visuelle était diminuée par la cataracte polaire postérieure, plus accentuée que dans les cas précédents.

Voici cette observation :

OBSERVATION II.

Persistance des vaisseaux hyaloïdiens avec cataracte polaire postérieure.

Monsieur L..., âge de 17 ans vint me consulter le 5 janvier 1882, pour un trouble de la vue de son œil droit, qui a été très faible depuis son enfance. A l'extérieur, il ne présente aucune

Digitized by Google

altération mais son acuité visuelle est sensiblement diminuée il lit difficilement le numéro 3 avec le verre convexe de 2 dioptries, son œil étant hypermétrope. S = 2/5. Il distingue facilement toutes les couleurs. A l'examen ophtalmoscopique nous constatons une cataracte polaire postérieure sous forme d'un point opaque grand comme une tête d'épingle, entourée tout au pourtour, à 2 millimètres de distance, d'une série de points opaques disposés en cercle (fig. 3). Du point opaque central, on voit se détacher un cordon opaque, à contours bien circonscrits, et qui flotte dans le corps vitré sous forme d'un ruban dont les deux bouts auraient été fixés aux deux extrémités. Comme on peut en juger par la figure 2, en examinant en effet à l'image droite le nerf optique, on y découvre le point d'attache de ce même ruban au bord interne de la papille, et notamment à un des vaisseaux rétiniens.

J'ai eu l'occasion de montrer ce malade à mon excellent

Fig. 2. — Cataracte polaire postérieure formée par l'attache du vaisseau hyaloïdien.

confrère, le docteur Pertilhe (de Vénézuella) qui se trouvait en ce moment dans mon cabinet, et qui confirme mon diagnostic.

Si on compare ces deux observations, avec celles de Zehender, on trouvera partout les mêmes phénomènes, la persistance des vaisseaux soit oblitérés soit avec un certain degré de perméabilité, mais dans lesquels les deux bouts se trouvent fixés, l'un à la papille, et l'autre à la capsule postérieure, en y constituant une cataracte polaire postérieure.

Mais il peut bien arriver que ces vaisseaux se soient rompus, soit à leur attache capsulaire, soit à leur point d'émergence de la papille optique; dans le premier cas, les vaisseaux peuvent conserver leur circulation complète comme cela avait justement lieu chez une de mes malades dont j'ai publié

Digitized by Google

l'observation et chez laquelle on pouvait très facilement provoquer des battements rhytmiques dans le paquet des vaisseaux hyaloïdiens. Dans le second cas, les vaisseaux seront réduits à un filament opaque attaché à la surface postérieure du cristallin, comme on pouvait juger par un fait tout récent que je viens d'observer à ma clinique avec les docteurs Parent et Dupagnet.

Dans d'autres cas, relativement plus fréquents, nous trouvons des vaisseaux hyaloïdiens, soit atrophiés soit perméables, flottant dans le corps vitré, l'extrémité capsulaire se trouvant ainsi rompue et détachée de la surface postérieure du cristallin. Nous pouvons rapporter à l'appui l'observation que nous

Fig. 3. — Vaisseau hyaloïdien traversant le corps vitré (figure schématique).

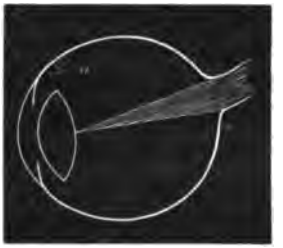

Fig. 4. — Canal de Cloquet, de l'observation 3 (fig. schematique).

avons recueillie en 1875 et qui se trouve consignée dans mon Traité des maladies des yeux. Chez cette malade, il n'y avait point d'opacité dans le segment postérieur du cristallin, et les vaisseaux qui flottaient dans le corps vitré formaient un cordon artérioso-veineux attaché à la papille, et dans lequel on provoquait facilement, par une pression sur le globe oculaire, des pulsations rhytmiques très caractéristiques.

Il existe encore une autre variété des vaissseaux hyaloïdiens persistants, et qui est caractérisée par la présence d'une espèce de membrane formant un cône, dont le sommet se trouve fixé au pôle postérieur du cristallin, pendant que la

Digitized by Google

base s'appuie sur la papille optique. Cette membrane n'est autre chose que *le canal de Cloquet* avec tous ses vaisseaux transformés en une membrane infundibuliforme.

Manz[1] a eu l'occasion d'observer un cas de ce genre dans un œil d'une fille âgée de ving-quatre ans, qui succomba à l'hôpital, mais chez laquelle une opacité de la cornée a empêché de voir le fond de l'œil pendant la vie.

De mon côté, j'ai eu l'occasion d'observer à plusieurs reprises un malade qui porte dans un de ses yeux cette anomalie, et malgré la présence du canal de Cloquet, sous forme de membrane blanchâtre, on peut distinguer très nettement le fond de l'œil. Voici cette observation.

Observation III.

Persistance du canal de Cloquet, et amblyopie congénitale.

M. B..., âgé de dix-sept ans, vint me consulter le 4 avril 1879 pour une faiblesse de la vue de l'œil gauche, dont il n'a jamais bien vu depuis son enfance. A l'extérieur, l'œil ne présente rien d'anormal, mais on y remarque facilement une légère oscillation latérale, — un nystagmus à un très faible degré, qui n'existe pas dans l'autre œil. La pupille se contracte bien et son diamètre est égal à celui de l'œil droit, qui est sain. La vision est sensiblement diminuée; V = 0; mais, à la distance de 5 centimètres, tout au pourtour du point de fixation, il distingue les gros objets et peut même compter les doigts, et à l'examen ophtalmoscopique, nous constatons les altérations suivantes :

Le segment postérieur du cristallin présente dans le pôle postérieur une tache ronde, complètement opaque, grande comme une grosse tête d'épingle. Lorsqu'on examine l'opacité centrale à l'aide d'un verre convexe de 8 ou 10 dioptries, placé derrière le miroir, on aperçoit facilement un filament rubané, à contours bien réguliers, qui se détache de la cataracte polaire postérieure, et se porte en arrière dans le corps vitré sous forme d'un infundibulum en s'élargissant au fur et à mesure qu'elle s'éloigne du cristallin. A l'aide d'une

1. Manz, saemisch Bd. II., p. 98.

Digitized by Google

série des verres, 5, 6, 7 et 8 dioptries, on peut suivre cette membrane dans tout son trajet à travers le corps vitré jusqu'au nerf optique, auquel elle est attachée. Partout elle a les contours bien circonscrits et présente dans son ensemble un corps blanchâtre infundibuliforme, semblable à celui que nous avons reproduit dans la figure 4.

La papille optique se trouve complètement recouverte par cette membrane, qui dans sa moitié infero-externe présente une pigmentation diffuse et qui masque la surface entière de la papille ainsi que l'origine de l'artère et de la veine centrale. Ces derniers vaisseaux ne sont visibles qu'en dehors de la zone membraneuse, comme on peut en juger par la figure 5 :

Le reste de la rétine et de la choroïde est parfaitement

Fig. 5. — Papille masquée par une membrane blanchâtre qui de la papille s'étend au cristallin.

sain dans toute l'étendue du fond de l'œil.

Il ne peut pas y avoir le moindre doute, qu'il s'agit, dans le cas présent, de la persistance du canal de Cloquet, au milieu duquel se trouvent réunis des vaisseaux hyaloïdiens atrophiés et réduits en un cordon fibrineux.

Chez les enfants tout jeunes de un à deux ans, des anomalies analogues à celles que nous venons de décrire, peuvent se présenter du côté du nerf optique et seront le résultat de la persistance du canal de Cloquet. Mais avec le développement ultérieur du globe oculaire, le canal de Cloquet ainsi que les vaisseaux seront réduits à des proportions tel-

Digitized by Google

lement rudimentaires, tellement minimes, que c'est à peine si on pourra les découvrir avec un très fort grossissement.

Il y a trois ans, on m'avait amené de la campagne un enfant âgé de dix-huit mois et qui ne voyait pas de l'œil gauche. J'ai constaté à cette époque des membranes mobiles près de la papille et des atrophies et exsudations choroïdiennes péri-papillaires de nature congénitale. Le 3 février 1882, on m'a ramené pour la seconde fois le même enfant, et le Dr Parent a attiré monattention sur ce fait tout particulier qu'en examinant l'œil à l'image droite avec un verre convexe de 12 ou 15 dioptries, on pouvait apercevoir dans certaines positions obliques de l'œil, la persistance des vaisseaux hyaloïdiens, sous forme d'un cordon rudimentaire très fin, et qui dans d'autres directions restent complètement hyalins, transparents. Cette membrane, de même que les différents autres éléments fibrillaires du corps vitré peuvent être aperçus par ce moyen comme des filaments très fins, filiformes qui sillonnent le corps vitré, à l'image renversée ils restent au contraire complètement transparents. Avec le développement du globe oculaire et la distension subie par toutes les membranes, il est très probable, que ces éléments fibrillaires gagneront encore en transparence, de sorte que vers l'âge adulte, on ne retrouvera plus aucune trace de ce qui ne se voit aujourd'hui que comme des filaments rudimentaires à un très fort grossissement.

Dr Galezowski.

Digitized by Google

CLINIQUE OPHTALMOLOGIQUE DU DOCTEUR A. DEHENNE

DES RÉTRACTIONS CONSÉCUTIVES

AUX PARALYSIES OCULAIRES ET DE LEUR TRAITEMENT CHIRURGICAL

Par le Dr E. THAU, chef de clinique.

Le traitement des paralysies oculaires peut être divisé en traitement médical et traitement chirurgical. Il ne faudrait pas conclure de là que l'on peut intervenir indifféremment, soit médicalement soit chirurgicalement lorsqu'on se trouve en présence d'une paralysie. On doit toujours débuter par le traitement médical et hâtons-nous de dire que très souvent il est suffisant, surtout quand on a affaire à une paralysie à son début, dont la cause est bien déterminée. Ce traitement peut d'ailleurs être aidé très efficacement par l'emploi des verres prismatiques, de sorte que nous pouvons diviser en trois classes les moyens d'action que nous avons entre nos mains pour combattre les paralysies oculaires :

1° Les moyens médicaux;

2° Les moyens optiques (prismes).

3° Les moyens chirurgicaux;

Comme dans notre travail nous avons l'intention de nous occuper spécialement de l'intervention chirurgicale, nous nous contenterons d'indiquer sommairement les différents médicaments ou les verres mis en usage pour le traitement des paralysies. Les éléments de ce travail ont été puisés, ainsi que les observations, à la clinique de notre maître le Dr A. Dehenne.

Quand on se trouve en présence d'une paralysie, il s'agit d'abord de déterminer le muscle ou les muscles atteints; la paralysie peut en effet porter sur une ou plusieurs branches nerveuses à la fois. Quand la paralysie est bien marquée, cette détermination se fait sans aucune difficulté. En faisant fixer un point au malade, on voit l'œil atteint de paralysie se dévier

Digitized by Google

assez fortement du côté opposé au muscle paralysé. Le muscle antagoniste de ce dernier attire l'œil dans le sens de son action, au coté interne si le droit externe est paralysé, et *vice versâ*. Mais quand la paralysie est peu marquée, quand ce n'est qu'une simple parésie, il est difficile même pour un œil exercé de reconnaître de prime abord le muscle qui a perdu sa motilité. La diplopie qui est un caractère distinctif entre le strabisme concomitant et le strabisme paralytique permettra de poser un diagnostic exact.

Pour rendre cette diplopie plus apparente pour le malade, dans les cas où l'écartement des images est très faible, on se sert de verres colorés. Si l'on place devant l'un des yeux du malade atteint de paralysie un verre rouge et qu'on lui fasse fixer une bougie en laissant les deux yeux ouverts, il percevra distinctement une image rouge et une image blanche. C'est la position de ces deux images, l'une par rapport à l'autre, qui nous fait connaître le muscle atteint. Pour cela, il s'agit de déterminer si les images sont homonymes ou croisées. Les images sont homonymes quand le verre rouge se trouvant devant l'œil droit du malade, l'image rouge de la bougie est à sa droite et l'image blanche à sa gauche; elles sont croisées quand le verre restant sur le même œil, l'image rouge est à gauche et l'image blanche à droite.

Il y a une loi physiologique qui dit que : lorsque les images sont croisées, les axes optiques se décroisent ou divergent; dans le cas contraire, lorsque les images sont homonymes, les axes optiques se croisent. De là, on peut conclure que, toutes les fois que l'un des droits internes sera paralysé, les images seront croisées, puisque, dans ce cas, les axes optiques se décroisent, dans le cas contraire, c'est-à-dire dans la paralysie des droits externes, elles seront homonymes.

Quand la diplopie se produit dans le champ visuel supérieur ou inférieur, elle est due dans le premier cas à la paralysie du droit supérieur ou du petit oblique, et dans le second cas, à la paralysie du droit inférieur ou du grand oblique.

Quand la diplopie dans le champ visuel inférieur aura pour origine la paralysie du grand oblique, les images seront homo-

Digitized by Google

nymes; elles seront croisées, si c'est le droit inférieur qui est atteint.

Le même raisonnement peut s'appliquer au droit supérieur et au petit oblique pour le champ visuel supérieur.

Dans la paralysie du droit supérieur, l'image appartenant à l'œil malade sera située plus haut que celle appartenant à l'œil sain. Dans la paralysie du droit inférieur, c'est la disposition inverse qui se produira.

La connaissance de la position des images est si précieuse pour le diagnostic des paralysies, que nous avons pensé qu'il serait utile de la rappeler en quelques lignes. Nous ne nous appesantirons pas plus longtemps sur ces notions indispensables; nous avons hâte d'arriver à la partie essentielle de notre travail.

Si, dans la grande majorité des cas, il est facile de diagnostiquer une paralysie oculaire, il n'est pas toujours facile de remonter à la cause qui l'a déterminée.

Les variations de température, le rhumatisme, la syphilis, l'ataxie sont les principales causes des paralysies oculaires. Il va sans dire que toutes les causes de compression telles que les tumeurs intra-crâniennes ou orbitaires : gommes, exostoses, etc., peuvent aussi les déterminer.

Quand les paralysies sont dues à l'action du froid, des frictions excitantes, un vésicatoire volant, quelques courants continus suffisent pour rendre rapidement aux muscles, dans la plupart des cas, toute l'intégrité de leurs fonctions.

Comme les paralysies *a frigore* sont assez fréquentes, et que les rhumatisants ont une prédisposition particulière pour ces paralysies, on a accusé aussi le rhumatisme. Lorsque l'on se trouvera en présence d'un rhumatisant atteint de paralysie oculaire, on fera bien de joindre à l'emploi des vésicatoires et des courants continus l'usage du salicylate de soude, de l'iodure de potassium et des moyens que l'on emploie ordinairement contre le rhumatisme.

La syphilis joue un rôle très-important dans la genèse des paralysies oculaires. La *syphilis* peut agir par compression, (gommes, exostoses), ou par névrite interstitielle.

Digitized by Google

Quand il est bien établi que l'on se trouve en présence d'un syphilitique, il faut appliquer le traitement spécifique dans toute sa rigueur : frictions mercurielles et iodure de potassium à hautes doses, en y adjoignant l'usage des courants continus. Si la paralysie est traitée de bonne heure, on la verra céder, en général, assez promptement; mais si elle date de quelque temps, un ou deux mois environ en moyenne, il sera quelquefois assez difficile d'arriver à une guérison parfaite à cause de la *rétraction* de l'antagoniste.

Il y a enfin une autre cause de paralysie oculaire contre laquelle malheureusement nous sommes à peu près complètement désarmés : *l'ataxie locomotrice.*

Les paralysies oculaires sont souvent les premiers symptômes de cette terrible affection.

Aussi l'observateur doit-il exercer une surveillance rigoureuse sur les symptômes qui pourront se développer ultérieurement chez son malade. La fugacité et le transport d'un muscle à l'autre des paralysies sont d'excellents signes pour diagnostiquer leur origine tabétique.

Telles sont les principales lignes de conduite que l'on a à suivre dans le traitement médical des paralysies oculaires.

Lorsqu'après plusieurs semaines ou plusieurs mois de traitement, un ou deux mois environ, la paralysie est restée stationnaire et qu'après s'être améliorée graduellement, elle n'a plus aucune tendance à marcher vers la guérison, que faut-il faire ? Évidemment dans ces cas, le traitement médical a donné tout ce que l'on pouvait lui demander. Le médecin doit alors avoir recours aux prismes ou au traitement chirurgical pour débarrasser son malade de la diplopie qui est très gênante pour lui.

Nous allons être très bref sur l'emploi des verres ; nous avons hâte d'arriver au traitement chirurgical, qui est le principal objet de notre travail.

L'emploi des verres prismatiques n'est qu'un moyen palliatif et leur usage assez restreint parce que les prismes supérieurs à trois ou quatre degrés sont beaucoup trop lourds et volumineux pour être placés sur des lunettes, et qu'ils ont

Digitized by Google

l'inconvénient de décomposer la lumière. On ne se sert des prismes que pour la vision rapprochée(lecture, écriture, etc).

Quand, par exemple un malade aura vu survenir une amélioration considérable à la suite d'un traitement médical et qu'il ne voudra pas se soumettre à un traitement chirurgical, s'il ne lui reste qu'une déviation d'un ou deux millimètres, on pourra lui faire porter des verres prismatiques. Le choix d'un verre prismatique convenable est très simple. On se sert ordinairement pour cela du prisme de Berlin, dont l'inclinaison permet de mesurer la déviation causée par l'insuffisance du muscle paralysé. On tire une ligne droite sur une feuille de papier blanc et l'on trace un point noir sur le milieu de cette ligne. On interpose devant l'un des yeux du malade le prisme de Berlin, la base étant inférieure, et l'on transporte ainsi en haut le point noir vu par cet œil. La vision binoculaire est ainsi détruite et l'on sait que dans ces conditions, si un muscle a une action supérieure à son antagoniste, l'œil se dévie dans le sens du premier; donc s'il y a un muscle insuffisant ou paralysé le malade verra un point noir sur la ligne et un autre à côté. La force et la direction du prisme qu'il faudrait placer devant l'œil pour ramener les deux points sur la ligne feront connaître quel est le muscle atteint et le degré de son insuffisance. En faisant tourner le prisme de Berlin, qui est gradué à cet effet, on obtient le même résultat. Quand l'insuffisance atteint telle proportion que l'on ne peut la corriger avec un prisme de trois ou quatre degrés sur chaque œil, il ne faut pas songer à la supprimer avec un prisme. En divisant en deux le prisme qui corrige l'asthénopie on a des lunettes plus portatives et mieux équilibrées, mais deux prismes de quatre degrés les surchargent déjà considérablement, surtout si le malade est obligé avec cela de porter des verres concaves ou convexes pour corriger un défaut de réfraction. Dans ces cas là, c'est au traitement chirurgical qu'il faut avoir recours; lui seul peut nous donner la guérison, bien entendu quand le traitement médical a déjà été employé.

Quand on se décide à employer le traitement chirurgical

Digitized by Google

on peut avoir recours à plusieurs opérations, et leur emploi découle de l'appréciation des altérations survenues dans le système musculaire de l'œil.

La ténotomie simple, la ténotomie avec compensation, l'avancement peuvent être employés isolément ou combinés entre eux pour arriver à un résultat plus ou moins parfait. Nous allons étudier les indications qui doivent guider le praticien dans l'emploi séparé ou combiné de ces différentes opérations, en nous basant pour cela sur l'étude des modifications subies par le système moteur de l'œil.

Quand une paralysie est restée un certain temps sans être soignée, ou bien qu'elle résiste à tout traitement depuis une certaine époque (un ou deux mois environ), il peut se produire deux modifications du côté des muscles : 1° Le muscle paralysé a recouvré toute sa force primitive, mais il ne peut lutter contre la traction continuelle que développe son antagoniste, qui s'est rétracté pendant la paralysie; 2° Il se surajoute à la rétraction de l'antagoniste une insuffisance du muscle paralysé qui s'est produite à cause d'une inaction trop prolongée.

La myosite chronique, les contractures nerveuses, certaines arthrites douloureuses, les ankyloses, les pieds bots équins, la contraction permanente et tonique des muscles qui sont paralysés, comme dans la paralysie saturnine des extenseurs de la main amènent des rétractions musculaires. La rétraction du droit interne à la suite de la paralysie du droit externe, ou celle du droit externe à la suite de la paralysie de son antagoniste, rentrent complètement dans cette dernière catégorie. On comprend très bien que, dans ces cas, les courants électriques ou un traitement médical quelconque sont impuissants à rendre à l'œil sa motilité. Il faudra avoir absolument recours à la ténotomie. Celle-ci devra être simple ou bien accompagnée d'une ténotomie compensatrice, suivant le degré de rétraction du muscle et d'après le résultat obtenu à la suite de la première opération. Inutile d'ajouter que le dosage de l'effet de la ténotomie variera avec le degré de correction que l'on se proposera d'obtenir. Nous allons d'ailleurs reve-

Digitized by Google

nir un peu plus loin sur ces différents points. Dans le cas où la rétraction de l'antagoniste du muscle paralysé se compliquera de l'affaiblissement de ce dernier, la ténotomie seule ne pourra pas donner un résultat parfait, et l'on sera obligé de recourir à l'avancement.

Comment s'assurera-ton, qu'il y a rétraction simple ou rétraction avec parésie? On place la main ou un verre dépoli devant l'œil sain, et on fait fixer un objet, le doigt par exemple, avec l'œil malade. Si, en promenant le doigt dans différentes directions, on le fait suivre par le malade, dans le cas où il y aura rétraction simple, l'œil fera une excursion complète dans tous les sens; il ne se déviera que lorsqu'on rétablira la vision binoculaire. Disons en passant que dans ces cas la déviation secondaire est égale à la déviation primitive, comme dans les cas de strabisme concomitant. Quand la rétraction sera compliquée d'insuffisance de l'antagoniste du muscle rétracté, on constatera que l'œil ne parcourt pas un arc excursif parfait dans toutes les directions. Dans ce cas, il sera indispensable, comme nous l'avons déjà dit, de joindre l'avancement à la ténotomie pour obtenir un résultat parfait.

Quand il y a simple rétraction, il faut se conformer aux règles ordinaires de la ténotomie, comme dans le strabisme; car, dans ces cas là, on a affaire pour ainsi dire à un strabisme concomitant avec diplopie.

Nous allons essayer d'exposer clairement et brièvement les principes auxquels il faut se conformer pour doser la correction du strabisme dans le cas de rétraction. Nous donnerons ensuite en quelques mots les procédés auxquels on a recours pour pratiquer l'avancement musculaire dans les cas d'insuffisance.

Dans le strabisme concomitant produit par la rétraction, le raccourcissement du muscle rétracté équivaut au rapprochement de son insertion au bord la cornée. On comprend dès lors que le meilleur moyen de lutter contre cet état sera de reculer l'insertion musculaire. La partie délicate de l'opération consiste dans le dosage du reculement. Il faut proportionner aussi exactement que possible le reculement du muscle

Digitized by Google

au degré de l'excès d'action produit par sa rétraction. De cette façon, on rendra au muscle précédemment paralysé la puissance qu'il avait perdue par suite de l'excès d'action de son antagoniste. Malheureusement le dosage ne peut être soumis à des règles exactes, et ce n'est guère que par l'expérience opératoire que l'on peut arriver à le pratiquer d'une façon aussi parfaite. De Graefe a bien essayé de le soumettre à des règles exactes, en établissant un rapport entre les degrés de la déviation et le nombre de millimètres à donner à la correction; mais sa grande expérience opératoire, qui lui permettait de dégager du nombre de millimètres voulu le muscle qu'il opérait, n'est pas donnée à tout le monde. Toutefois, en se conformant à certaines données et en se rendant bien compte de la déviation que l'on veut corriger, on pourra arriver à un bon résultat.

Pour avoir le degré exact de la déviation d'un œil, il faudrait connaître l'angle formé par l'axe visuel de l'œil dévié avec celui de l'autre œil fixant un objet. Mais encore la connaissance de cet angle ne donnerait pas une idée exacte de la déviation. Les prismes avec les verres colorés pourraient donner aussi une notion précise du degré de déviation. Mais le moyen le plus pratique consiste à déterminer en millimètres le degré d'éloignement du centre de la pupille d'une ligne passant par le milieu de la fente palpébrale de l'œil strabique, l'œil sain regardant au loin. Suivant que le centre de la pupille sera éloigné de deux, trois, quatre ou cinq millimètres de cette ligne, on connaîtra approximativement le dosage que l'on doit donner à la correction. On a construit des instruments, strabomètres, destinés à mesurer les déviations; mais, avec un peu d'habitude, on arrive à en déterminer rapidement d'une façon suffisante le nombre de millimètres au simple coup d'œil.

Étant donné que l'on connaît le degré de la déviation à corriger à la suite de rétraction simple, quand l'on saura que le reculement du tendon du droit interne donne une correction équivalente à quatre ou cinq millimètres, et que le reculement du droit externe ne donne seulement que deux

Digitized by Google

ou trois millimètres, on pourra présumer si la ténotomie simple sera nécessaire, ou s'il faudra la faire suivre d'une ténotomie compensatrice.

Lorsque la paralysie du droit externe, par exemple, aura amené une rétraction du droit interne produisant une déviation, si celle-ci ne dépasse pas quatre ou cinq millimètres au plus, on pourra tenter la correction à l'aide d'une seule ténotomie. Mais supposons, par exemple, que le droit interne de l'œil droit rétracté amène une déviation de six millimètres, on corrigera quatre millimètres en reculant le droit interne de l'œil droit et deux millimètres en dégageant le droit interne de l'œil gauche. Dans les compensations, on agit toujours sur les muscles de même nom. On pourrait remplacer la seconde ténotomie par un avancement de deux millimètres sur le droit externe de l'œil droit; mais nous croyons qu'il est préférable de réserver l'avancement pour les cas où la rétraction s'accompagne de parésie.

Quand on pratiquera la ténotomie, on obtiendra plus ou moins de correction, suivant qu'après avoir détaché le tendon du muscle au ras de la sclérotique, on sectionnera plus ou moins ses attaches à la capsule de Ténon, qui sont de véritables insertions. En détachant, par exemple, le tendon du droit interne au ras de la sclérotique et en passant le crochet au dessous du muscle, on obtient une correction de deux ou trois millimètres. C'est là ce que l'on appelle la ténotomie *ménagée*. Nous l'avons très souvent vu employer par M. le Dr Dehenne pour combattre l'asthénopie musculaire, et nous pensons qu'elle est bien supérieure à la ténotomie *partielle* dont les effets ne peuvent être que passagers.

Quand on voudra donner plus d'amplitude à la correction, on opèrera comme dans la strabotomie. Une paire de ciseaux courbes, deux crochets, un grand et un petit, une pince à griffes suffisent pour l'opération. On saisit un pli de la conjonctive au bord interne ou externe de la cornée, suivant que l'on opère sur le droit interne ou externe. Il ne faut pas oublier, avant de faire la boutonnière à la conjonctive, que le droit interne s'insère plus près de la cornée que le

Digitized by Google

droit externe. On introduit les ciseaux sous le pli conjonctival et après avoir fait une boutonnière à la conjonctive on la dégage avec les ciseaux au-dessus du muscle que l'on veut détacher. Celui-ci mis à nu, on le charge sur le grand crochet et on détache son tendon au ras de la sclérotique. On fait suivre cette section, et c'est là le temps délicat de manœuvres de dégagement à l'aide du petit crochet que l'on promène entre le muscle et le globe de l'œil. On sectionne plus ou moins les adhérences à la capsule, suivant que l'on veut obtenir plus ou moins de correction. On peut s'assurer si la correction est suffisante en faisant porter l'œil du malade dans différents sens. Le muscle que l'on vient d'opérer doit présenter une insuffisance, mais assez légère. Il faut être prudent dans les manœuvres de dégagement avec les ciseaux ou avec le crochet, surtout lorsqu'on opère sur le muscle droit interne. On peut, en effet, obtenir une correction de cinq millimètres sur ce muscle, et, si l'on n'en a que deux à corriger, il faut faire bien attention de ne pas dépasser le but. Au lieu d'avoir un strabisme convergent, on aurait une déviation de l'œil en dehors et, ce qui est bien plus disgracieux, un enfoncement de la caroncule avec projection de l'œil en avant. C'est ce qui arrivait toujours aux anciens chirurgiens qui dégageaient largement et sectionnaient le muscle dans sa partie charnue. Celui-ci se rétractait et n'avait plus aucune action. Aussi, cette opération est-elle tombée en discrédit jusqu'à ce que l'on ait tracé des règles précises pour éviter les accidents auxquels nous venons de faire allusion. Mieux vaut revenir à la correction que de dépasser le but. Toutefois, si l'on se trouve dans ce dernier cas, on réunit les deux lèvres de la plaie conjonctivale à l'aide d'une suture horizontale, en prenant plus ou moins de conjonctive et de tissu cellulaire sous-conjonctival, suivant que l'on craint d'avoir donné plus ou moins d'amplitude à la correction.

Pour mesurer l'iusuffisance obtenue par la correction on regarde à quelle distance le bord de la cornée peut être amené du point lacrymal inférieur pour la section du droit

Digitized by Google

interne et de la commissure externe des paupières pour la ténotomie du droit externe. L'insuffisance temporaire que doit produire l'opération ne doit pas dépasser trois ou quatre millimètres.

Quand la rétraction s'accompagne de parésie il est indispensable de pratiquer l'avancement. Nous terminons notre travail en parlant des deux méthodes employées pour l'avancement musculaire. Nous les ferons suivre de quatre observations recueillies à la clinique de M. le Dr Dehenne dans les quelles la simple ou la double ténotomie ont rendu de grands services.

Non seulement pour les parésies, mais encore dans de nombreux cas de strabisme il serait indiqué de pratiquer l'avancement musculaire. Comme cette opération est plus douloureuse et plus longue que la simple ténotomie on lui préfère ordinairement cette dernière quand elle peut lui être substituée sans inconvénient. Quand l'avancement est indispensable, comme dans les cas qui nous occupent, on a plusieurs procédés entre les mains. Les deux procédés qui nous paraissent les plus simples appartiennent l'un à M. de Wecker, l'autre à M. Abadie.

M. de Wecker se sert pour l'avancement d'un double crochet dont l'une des branches, qui vient s'appliquer sur l'autre, forme une pince à mors. Nous ne saurions mieux comparer cet instrument qu'à un lithotriteur en miniature. On commence l'opération exactement comme si l'on voulait faire une simple ténotomie. La conjonctive largement dégagée au devant de l'insertion du muscle, on introduit la branche terminale du crochet que l'on tient ouvert au dessous du muscle; quand on est bien sûr d'avoir chargé tout le muscle sur le crochet, on fait glisser la branche mobile sur la branche terminale, et on la maintient fortement serrée à l'aide du pouce pressant sur un bouton placé à cet effet sur le manche de l'instrument. M. Lüer vient de faire construire un double crochet à ressort qui permet à l'opérateur de ne plus s'inquiéter d'exercer une pression sur les branches de l'instrument lorsque le muscle a été saisi. Le muscle étant

Digitized by Google

solidement fixé on le sectionne au ras de la sclérotique, on s'assure avec le petit crochet que l'on n'a laissé échapper aucune fibre tendineuse. A l'aide d'un fil muni de trois aiguilles, l'une au milieu du fil, les deux autres à chacune de ses extrémités, on traverse le muscle et la conjonctive sus-jacente avec l'aiguille du milieu. Le point où l'on perce la conjonctive et le muscle doit être d'autant plus éloigné de l'insertion de celui-ci que l'on veut produire un avancement plus considérable. L'aiguille passée, on peut retirer le crochet parce qu'il n'y a plus à craindre que le muscle s'échappe. On traverse alors, avec les deux autres aiguilles, la conjonctive au niveau des deux angles de la plaie au bord de la cornée, en deux points symétriques. On coupe ensuite le fil au niveau de la première aiguille passée à travers le muscle et l'on ferme les deux sutures ainsi obtenues. On peut laisser les fils en place vingt-quatre ou quarante-huit heures suivant que l'inflammation de la conjonctive sera plus ou moins considérable. En tout cas, il sera bon de les laisser le plus longtemps possible, et l'on fera porter au malade un bandeau compressif quand on les aura retirés.

Le procédé de M. Abadie diffère de celui de M. Wecker en ce sens qu'il n'emploie pas de double crochet. Il charge le muscle sur un simple crochet à strabisme et après l'avoir soulevé il passe directement le fil à travers son tendon. Il le détache ensuite et termine l'opération comme précédemment.

Ces deux procédés nous paraissent également recommandables, nous les avons vu pratiquer l'un et l'autre avec succès et le praticien qui n'aurait pas sous sa main le double crochet de Wecker pourra sans inconvénient employer le procédé de M. Abadie. Toutefois si l'on a le double crochet, il sera peut-être plus sage de l'employer. Il faut une certaine habileté pour se servir du deuxième procédé, car en détachant le muscle on peut fort bien sectionner le fil, ce qui forcerait à des recherches longues et douloureuses.

Nous regrettons de ne pas avoir pu soumettre à nos lecteurs des observations d'avancement musculaire; mais les résultats obtenus à l'aide de ténotomies et de compensations

Digitized by Google

ont été si satisfaisants que nous avons pensé qu'il serait utile de les publier.

Observation. — Mme D... vient à la clinique de M. Dehenne le 13 février 1879. Elle est atteinte d'une paralysie du droit externe de l'œil gauche remontant à quatre mois. Elle n'a suivi aucun traitement. L'œil est en strabisme convergent et ne peut se porter dans l'angle externe. Diplopie homonyme. A 2 mètres il y a 1m,50 de distance entre les deux images. Antécédents spécifiques non douteux. Les premiers accidents remontent à dix ans. On institue un traitement général très énergique auquel on joint les courants continus. Au bout de deux mois on constate une amélioration marquée mais l'écartement des images est encore de 0m,75. Quand on force le regard à gauche l'œil se porte presque dans l'angle externe, mais aussitôt abandonné à lui-même il reprend sa position en strabisme convergent. Au début, la déviation était de 8 millimètres deux mois après le traitement elle était encore de 6 millimètres, ce qui pouvait déjà faire prévoir que outre la faiblesse du droit externe cette déviation considérable pouvait être rattachée à une rétraction consécutive du droit interne. Le traitement eut continué dans toute sa rigueur jusqu'au mois de septembre. A cette époque, l'œil se portait complètement, lorsque l'on forçait le regard, dans l'angle externe et s'y maintenait même facilement sans trop de fatigue pour la malade. Le muscle droit externe semblait donc avoir repris toute sa force, mais aussitôt abandonné à lui-même l'œil se reportait en strabisme convergent avec une déviation de 4 millimètres au moins. A 2 mètres de distance une bougie placée en face de la malade était vue double (toujours diplopie homonyme), la distance séparant les deux images était de 0m,50. La paralysie musculaire paraissait donc guérie ; seulement le strabisme persistait et comme l'œil se portait parfaitement dans toutes les directions, on était en droit de conclure à la transformation d'un strabisme paralytique en un strabisme concomitant, mais en y ajoutant ce symptôme beaucoup plus gênant pour la malade que tous les autres, à savoir la diplopie.

Digitized by Google

Les courants continus et le traitement spécifique avaient donné tout ce que l'on était en droit de leur demander, la paralysie musculaire était guérie, restait la rétraction du droit interne contre laquelle on ne pouvait lutter que par des moyens chirurgicaux. M. Dehenne proposa la ténotomie du droit interne qui fut pratiquée quelques jours après et donna un excellent résultat. Une seule opération suffit. La diplopie se transforma dans les premiers jours qui suivirent l'opération en un léger écartement croisé des images, mais bientôt elle disparut complètement et on obtint un exact parallélisme des axes oculaires dans tous leurs mouvements.

Il est évident que si, après six mois de traitement assidu, l'œil malade était resté en strabisme convergent sans mouvement du côté de l'angle externe, on aurait dû joindre à la ténotomie du droit interne l'avancement du droit externe.

Observation II. — M. B... agé de quarante ans, vient consulter M. Dehenne au mois de mars 1881, il se plaint de voir trouble depuis trois ans. Après un examen sommaire, on constate un strabisme convergent avec impossibilité de porter l'œil en dehors et diplopie homonyme. L'écartement des images à 2 mètres est de $1^{m},25$. Pas d'antécédents spécifiques. Le malade travaille dans une forge exposée à tous les vents, il est très sujet aux douleurs rhumatismales. Il est néanmoins soumis au traitement spécifique par le fait même de la rareté des paralysies rhumatismales d'une durée de trois ans. Le traitement ne donne pas de résultats. Les courants continus employés concurremment sont continués, et un mois après, l'amélioration était manifeste. L'œil commençait à se porter dans l'angle externe et la diplopie avait diminué. La déviation en dedans restait à peu près ce qu'elle était au premier jour de l'examen. L'amélioration ne fit pas de progrès pendant trois mois. Au bout de six mois on pouvait constater que l'œil se portait parfaitement en dehors lorsqu'on forçait le regard de ce côté, mais qu'aussitôt après il reprenait la position en strabisme convergent. La diplopie était toujours considérable. Ici encore, la ténotomie du droit interne évidem-

Digitized by Google

ment rétracté fut pratiquée au mois de novembre et la guérison s'ensuivit rapidement.

Observation III. — Mme H... agée de quarante ans a été atteinte à l'âge de vingt ans d'une fièvre typhoïde grave à la suite de laquelle, entre autres complications, se déclara une paralysie du muscle droit interne de l'œil droit. Sur ce point, la malade est très affirmative. L'œil s'était porté complètement en dehors avec impossibilité absolue de lui faire dépasser en dedans la ligne médiane. Il y avait eu de la diplopie qui pendant plusieurs mois avait nécessité l'occlusion complète de l'œil. Aujourd'hui, l'œil se porte dans toutes les directions, mais à l'état de repos, il reste dévié du côté externe; la déviation secondaire égale à la déviation primitive, n'a pas moins de huit millimètres. Ce strabisme est donc devenu *concomitant*. Il y a de la diplopie croisée devenant surtout fatigante par la fixation des objets rapprochés. La malade tient à être débarrassée de cette infirmité qui la force à fermer un œil quand elle veut lire ou écrire. Une première correction de 3 millimètres est obtenue par la ténotomie du droit externe de l'œil droit. Une ténotomie de *compensation* est pratiquée sur le droit externe de l'œil gauche et fait encore gagner 3 millimètres. Mais comme un verre prismatique à base interne de trois degrés suffit dans le cas présent pour permettre la lecture en luttant contre l'insuffisance du droit interne, la malade se contente de ce résultat qui, au point de vue esthétique, a considérablement amélioré sa situation et qui, chose bien plus importante pour elle, lui permet de lire et d'écrire à son gré sans fatigue.

Observation IV. — M. C... agé de trente ans. Paralysie spécifique de la sixième paire datant de deux ans. Strabisme convergent, diplopie. Après cinq mois de traitement, persistance du strabisme et de la diplopie quoique les mouvements du droit externe aient été récupérés. Ténotomie du droit interne pratiquée à la clinique de la rue M. le Prince. Guérison.

Dr E. Thau.

Digitized by Google

CLINIQUE OPHTALMOLOGIQUE DU DOCTEUR GALEZOWSKI

RELEVÉ STATISTIQUE DES MALADIES SOIGNÉES

ET DES OPÉRATIONS PRATIQUÉES DU 1er JUILLET 1880 AU 1er JUILLET 1881

Par F. Despagnet.

(*Suite et fin.*)

DEUXIÈME PARTIE

OPÉRATIONS

Blepharostat. — Avant d'entrer dans le détail des opérations pratiquées dans le courant de l'année, je veux présenter à mes lecteurs le nouveau blépharostat qu'a fait construire M. Galezowski par la maison Collin et Cie. Cette modification n'aura d'intérêt, bien entendu, que pour les praticiens qui, exclusivement, se servent du blépharostat externe.

Bon nombre de fois, on rencontre des yeux à opérer qui sont profondément enfoncés dans l'orbite, dont les bords sont saillants. Dans ce cas, on est obligé, pour relever les paupières, d'incliner le blépharostat pour arriver dans le creux orbitaire, et l'instrument ainsi placé se trouve, non point parallèle-

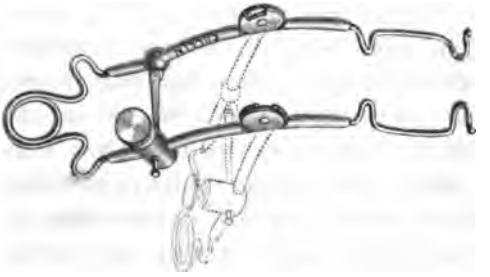

Fig. 3. — Blépharostat.

ment à la cornée, mais incliné de dehors en dedans, repoussé en avant par le rebord orbitaire externe. Dans ces conditions, quand l'opérateur, pour plus de sûreté dans le mouvement

Digitized by Google

de sa main, veut prendre un point d'appui sur la région temporale, il s'en trouve empêché par la position de l'appareil releveur des paupières. De plus, il ne peut pas davantage faire manœuvrer son couteau toujours parallèlement à la surface de l'iris, forcé qu'il est de le tenir incliné comme le blépharostat.

Pour remédier à tous ces inconvénients, voici les modifications introduites par M. Galezowski dans l'appareil releveur. Les deux branches, au lieu d'être construites d'une seule pièce et rigides dans toute leur étendue, sont composées de deux parties articulées. Chacune de ces parties a, à peu près, les mêmes dimensions, de sorte que l'appareil se trouve mobile vers sa partie moyenne. Quand on se trouve, comme nous le disions plus haut, en présence d'yeux très profonds et de rebords orbitaires saillants, de façon à repousser en avant la queue du blepharostat, on fait simplement jouer l'articulation et on abaisse cette partie postérieure contre la région temporale. Ainsi l'opérateur peut sans aucune gêne, exécuter tous les mouvements que commande l'opération.

TABLEAU DES OPÉRATIONS

Blepharoplastie	3
Ablation d'épithélioma des paupières	5
Opération d'entropion (procédé Galezowski)	9
— d'entropion de la paupière inférieure (par excision d'un lambeau cutané)	6
— d'ectropion	5
Trichiasis	4
Distichiasis	3
Opération de Ptosis	5
Ablation de kyste dermoïde	4
— kyste transparent du bord libre des paupières.	12
— verrues épithéliomateuses des paupières	7
Chalazion	124
Extraction de corps étrangers des paupières	3
— de grains de plomb des paupières	2
Ablation de xanthélasma	2
Destruction du sac lacrymal	2
Élargissement de la fente palpébrale	7
Opération de symblépharon	4
Ablation de kyste hydatique de la conjonctive	1
Excision du cul-de-sac conjonctival (granulations)	15
Greffe de conjonctive de lapin (xerosis)	1
Angiome de la conjonctive (opéré par ligature)	1
Ptérygion	15
Strabisme convergent	39

Digitized by Google

Strabisme divergent	8
Énucléation	33
Élongation des nerfs sus-orbitaires	1
— du nerf optique	1
Paracentèse (abcès de la cornée)	33
Kératotomie (procédé Sœmish) (herpès ulcères rongeants)	45
Cautérisation ignée d'un ulcère rongeant	2
Abrasion de la cornée, pour dégénérescence calcaire	2
— — pour dépôt de plomb	3
Blessure de la cornée et de la sclérotique (suture)	6
— de la sclérotique (suture)	7
Tatouage de la cornée	13
Sclérotomie	14
Iridectomie	129
Excision de hernie de l'iris	19
Synechotomie	4
Opération de kératocone	4
Amputation de l'hémisphère antérieur de l'œil (procédé de Critchett)	6
Cataracte	252
Décollement de la rétine (ponction et aspiration)	2
Gliome de la rétine	1
Névrotomie optico-ciliaire	3
Extraction d'un corps étranger de la rétine par l'aimant	2
Ponction d'un kyste de l'orbite (Exophtalmie névrite optique)	1

Dans la plupart des opérations à pratiquer sur la paupière, M. Galezowski fait souvent usage du thermo-cautère. C'est avec lui qu'il enlève les verrues, les épithéliomas. Le trichiasis est traité par des pointes de feu faites sur la peau immédiatement en arrière de la base des cils. Ces pointes plus ou moins espacées les unes des autres, sont d'autant plus profondes que l'on veut renverser plus fortement en dehors le bord libre de la paupière.

L'entropion est traité différemment, suivant qu'il est spasmodique ou organique. Dans le premier cas, on se contente le plus souvent d'enlever un lambeau triangulaire de la peau palpébrale, la base du triangle correspondant au bord libre de la paupière. On réunit ensuite le sommet à la base par un point de suture.

Dans l'entropion organique notre maître pratique l'agrandissement de l'angle externe palpébral chaque fois qu'il y a blépharophimosis, c'est-à-dire renversement à la fois des deux paupières, et, conséquemment, rétrécissement de l'ouverture palpébrale. Quand, au contraire, l'entropion n'existe que

Digitized by Google

sur la paupière supérieure, comme il arrive souvent dans les affections granuleuses, M. Galezowski applique le procédé qu'il a imaginé et qu'il a décrit dans le recueil d'ophtalmologie en juillet 1877. J'en ai parlé dans la première partie de mon travail. Il consiste à faire à 3 millimètres du bord libre de la paupière, et parallèlement à ce bord, une cautérisation avec le thermo-cautère, large et d'autant plus profonde que le renversement à obtenir est plus grand. Dans tous les cas, on ne doit jamais dépasser la tarse. Peu à peu, l'élimination de l'eschare se fait, la plaie cicatrise, et la rétraction qui s'ensuit renverse la paupière en dehors. Depuis plusieurs années, notre maître emploie ce procédé à l'exclusion de tout autre ; il lui a toujours donné d'excellents résultats.

Dans les ectropions, il emploie d'ordinaire la méthode préconisée par le professeur Verneuil, la *Blépharorrhaphie*. Après avoir dégagé la paupière par une incision curviligne à concavité du côté de l'œil, incision pratiquée soit dans la région sourcilière, soit dans la région sous-orbitaire, suivant que l'ectropion est supérieur ou inférieur, ou dans les deux régions à la fois quand l'ectropion est double, on rapproche le bord libre des deux paupières, on les avive et on les suture. De la sorte, elles se soudent ensemble. On ne s'occupe nullement de la perte de substance qui s'est faite au niveau des incisions curvilignes, et du plus ou moins grand écartement des lèvres de la plaie, résultant du tiraillement exercé pour rapprocher les deux bords palpébraux, la réparation est très prompte et se fait spontanément. On laisse ainsi les paupières suturés pendant six, dix, douze mois, tout le temps en un mot jugé nécessaire pour vaincre la rétraction des tissus, et alors progressivement, on sépare les deux paupières pour les libérer bientôt complètement. Bien entendu, ce mode opératoire subit des modifications suivant la forme, l'étendue des ectropions et quelquefois doit-on avoir recours à la blepharoplastie.

Dans tous les cas où l'on doit appliquer des sutures, dans l'opération du ptosis, des kystes dermoïdes, dans l'ablation de plaques de xanthelasma, notre maître se sert généralement

Digitized by Google

de fil d'or très fin, très malléable. Ces sutures avec fil métallique ont l'avantage d'amener rarement la suppuration. Par-dessus toutes les plaies des paupières, consécutives aux opérations, on applique un pansement par occlusion, soit une petite feuille de taffetas gommé recouverte d'une couche de collodion, puis on comprime légèrement. Il est rare que toutes ces plaies, traitées de la sorte, ne cicatrisent toujours par première intention. Les sutures métalliques ne sont jamais laissées que vingt-quatre heures ou quarante-huit au maximum.

Destruction du sac lacrymal. — Deux fois on a pratiqué à la destruction du sac lacrymal. La première fois, on a employé le procédé de Magne, mais au lieu de pâte de Canquoin, on a fait usage du beurre d'antimoine. Dans le second cas opéré tout récemment, on s'est servi du thermo-cautère. Après avoir largement mis le sac à nu par une large incision, on a cautérisé tout l'intérieur de la poche avec le couteau Paquelin. Le lendemain il y avait un gonflement considérable de toute la région orbitaire, gonflement qui a rapidement disparu par l'application constante de compresses d'eau glacée. Peu à peu, l'élimination du sac s'est faite sans incident à signaler.

Je crois que désormais il sera préférable d'employer la cautérisation ignée dans tous ces cas, plutôt que les caustiques chimiques. Avec le premier moyen, on limite la cautérisation aux points que l'on s'est préalablement assignés. Avec le second, on ne sait jamais où s'arrêtera l'action de la substance caustique. En effet, l'écoulement des larmes et autres liquides de l'œil étant continu, ces liquides viennent se mélanger avec la substance caustique, la ramollir, et l'entraînent vers les parties voisines, qui de la sorte se trouvent cautérisées quelquefois très profondément. Ces espèces de fusées ont bien souvent fait rejeter cette opération qui devient très simple et sans danger avec le thermo-cautère.

Excision du cul-de-sac conjonctival. (Granulations). — L'excision du cul-de-sac est pratiquée dans tous les cas de conjonctivite granuleuse rebelle, avec saillie marquée des granulations sur la conjonctive. Je ne reviendrai pas sur les

Digitized by Google

controverses nombreuses qu'a soulevées cette opération, ni sur les objections qu'on lui a opposées. A tous ses contradicteurs, notre maître n'a qu'une chose à répondre : « Voyez les résultats obtenus. » Dans le numéro du Recueil de février 1882, mon excellent compatriote et ami le Dr Brachet, medécin-major de 1re classe, vient de publier un article très intéressant sur cette question, surtout parce qu'il y consigne l'observation de deux malades opérés en 1872 et 1873, tous deux parfaitement guéris sans aucune déformation et avec tous les mouvements libres des paupières. A ces deux cas je pourrais en ajouter plusieurs autres, opérés depuis mon séjour à la clinique, c'est-à-dire en 1874, 1875, 1876, et tous parfaitement guéris sans le moindre entropion.

GREFFE DE LA CONJONCTIF DE LAPIN (Xérosis). — Il y a quelques jours, notre maître a tenté la greffe de la conjonctive du lapin sur l'œil gauche d'une femme. Il y avait un *xérosis* complet. Le bord palpébral inférieur était tout à fait adhérent au globe oculaire. Il n'existait pas de trace de cul-de-sac. La conjonctive de la paupière supérieure était en partie détruite; cependant le bord palpébral était encore libre ; le cul-de-sac avait 5 millimètres de profondeur. Conséquemment la paupière supérieure avait conservé quelques mouvements qui, du reste, étaient assez douloureux, tout le globe étant absolument sec. Après avoir détaché toutes les adhérences du bord palpébral inférieur avec le globe et disséqué la paupière jusqu'à un centimètre de profondeur environ, M. Galezowski prit sur l'œil d'un lapin un lambeau conjonctival de 15 millimètres carrés et l'appliqua par quatre points de suture sur la plaie oculaire qu'il venait de faire chez sa malade, deux points de suture l'attachant au globe de l'œil et deux autres à la plaie palpébrale. Enfin, pour mettre le lambeau de tous points en contact avec la surface de la plaie, il ajouta deux sutures profondes. Pour tout pansement, on fit usage de compresses froides sur l'œil, et de vaseline qu'on mit toutes les heures entre les paupières. L'opération eut un plein succès. Le lambeau se greffa parfaitement sur la paupière et sur le globe. Il est resté un cul-de-sac inférieur

Digitized by Google

qui a 6 millimètres de profondeur. Et chose très importante, l'œil, depuis l'opération se lubréfie sinon normalement, du moins en quantité suffisante pour que les mouvements du globe et des paupières ne soient point douleureux.

Angiome de la conjonctive. (Opération par ligature). — Il s'agit d'une jeune enfant de sept ans. La partie externe de son œil droit est saillante, la portion correspondante de la paupière supérieure est bosselée. Si on relève cette paupière on voit toute la partie externe de la conjonctive bulbaire et palpébrale envahie par une tumeur diffuse, violacée, recouverte entièrement de gros vaisseaux s'entrecroisant en tous sens. Cela ressemble non pas à une tumeur, mais plutôt à un fort épaississement de la muqueuse avec dilatation variqueuse de ses vaisseaux. Les parents rapportent que l'enfant est venue au monde avec cette partie de l'œil injectée et lentement, progressivement, l'affection a pris les proportions que nous lui trouvons aujourd'hui. La vision n'en est nullement gênée, mais il y a un peu d'exophtalmie et les mouvements de l'œil en dehors sont limités et même douloureux.

On s'est borné à passer un fil de catgut tout autour de la tumeur, à en comprendre dans une anse le plus que l'on a pu, et à faire une forte ligature. Dix jours après, on voyait un petit bourrelet flétri, sous forme de champignon, à la place de la tumeur vasculaire. Le quinzième jour, la ligature tenant toujours, on excisa le bourrelet d'un coup de ciseau. On appliqua des cataplasmes pendant quelque temps, mais les paupières devinrent œdematiées, le globe s'injecta, il y avait menace de phlegmon. On supprima les cataplasmes, et on les remplaça par des compresses glacées. Trois jours après, tous les accidents inflammatoires avaient cessé ; tout le centre de la tumeur avait disparu, mais à la périphérie il restait encore des paquets de vaisseaux, faisant saillie. On fit quelques badigeonnages de teinture d'iode à la partie externe des paupières. Aujourd'hui la jeune malade est complétement guérie.

Strabotomie. — Sur les huit cas de strabisme divergent opérés, sept fois on a fait l'avancement du muscle droit interne.

La ténotomie du droit interne dans le strabisme convergent

Digitized by Google

a été à la clinique, l'objet d'une modification importante. Voici le procédé que l'on emploie. La plaie conjonctivale est d'abord toujours faite horizontalement et non verticalement. Quand on fait une plaie verticale, il se fait un très grand écartement entre les lèvres de la plaie, et on est d'ordinaire obligé de poser des sutures. Il se fait ensuite un tiraillement continuel sur cette plaie, par suite des mouvements de l'œil; il s'ensuit une cicatrice assez irrégulière, étendue, et la rétraction, qui en est la conséquence suffit parfois pour neutraliser une partie de l'effet obtenu par l'opération. Dans la plaie horizontale, on évite tous ces inconvénients. Les mouvements de latéralité de l'œil n'exercent aucune traction sur la plaie, dont les lèvres restent toujours en contact. On peut donc se passer de sutures. De plus, l'écartement ne se produisant pas, la cicatrice est peu étendue, et par suite la rétraction à peu près nulle.

Ce n'est pas là la seule modification introduite par M. Galezowski dans le manuel opératoire de la strabotomie. Une fois la capsule de Ténon incisée, le muscle mis à nu et soulevé par le crochet, il ne détache plus les attaches du tendon avec le globe, il sectionne le tendon en dedans du crochet. Voici les raisons qu'il donne à l'appui de son procédé. Le tendon du droit interne s'épanouit sur une très large surface de la sclérotique à laquelle il s'attache par de nombreuses fibres, plus ou moins espacées et disséminées sur toute la face interne. Quand on fait la section des attaches au niveau de la sléro-tique, il arrive souvent que l'opérateur croit la section complète, et, il reste néanmoins un certain degré de strabisme. La plupart du temps, cette réduction incomplète est la conséquence de la non section de quelques fibres extrêmes que le crochet n'a pu saisir. En faisant, au contraire, la section en dedans du crochet, on est sûr que le tendon tout entier a été coupé, puisqu'on le tient soulevé par l'instrument.

Les résultats obtenus par ce procédé sont excellents. Bon nombre de strabismes très prononcés, pour lesquels on fait d'ordinaire l'avancement du muscle, ont été complètement réduits par la section du tendon tout près de son origine.

Digitized by Google

Parfois il reste à la suite une insuffisance musculaire. Il ne faut point la redouter. L'expérience nous a démontré qu'elle diminue tous les jours pour disparaître complètement quelque temps après l'opération. Après la strabotomie, nous avons soin d'instiller régulièrement tous les jours dans l'œil, pendant deux ou trois semaines, quelques gouttes d'atropine, et nous faisons l'occlusion de l'œil non opéré pour permettre au malade de faire l'éducation de l'œil strabique. Voici quelques observations de strabotomies pratiquées il y a plus d'une année. Nous verrons que le résultat s'est maintenu tout aussi complet qu'au début, et que l'insuffisance musculaire qui a d'ordinaire suivi l'opération a dans tous les cas disparu avec le temps.

Obs. I. — M. Arthur..., vingt ans, épicier, rue du Faubourg du Temple 99, à Paris, se présente à la consultation, le 20 décembre 1880. — Il a un strabisme convergent droit de 7 millimètres. Il nous dit que depuis sa naissance il a toujours louché. Comme réfraction on trouve pour les deux yeux une hypermétropie de 2 dioptries. Il demande qu'on lui redresse son œil. L'opération est pratiquée le 11 janvier par le nouveau procédé du docteur Galezowski. La réduction obtenue non seulement est complète, mais il semble qu'il y ait un peu de divergence qui disparaît dès le deuxième jour.

La plaie de la conjonctive faite au-dessus du diamètre horizontal de la cornée est en bonne voie de cicatrisation. Il existe un peu de conjonctivite qui nécessite l'instillation du collyre d'atropine. Le troisième jour l'œil ne peut être complètement ramené en dedans, il y a une insuffisance musculaire. A quelques millimètres de l'angle interne, le droit interne cesse son action, et le droit inférieur attire l'œil légèrement en bas. On recommande au malade de fermer l'œil gauche avec un bandeau, et de regarder toujours en dedans avec l'œil droit. — Par ce moyen on voit tous les jours l'insuffisance diminuer. Le 25 janvier toute insuffisance a disparu et les mouvements de l'œil en dedans sont complets.

Obs. II — Mademoiselle Berthe, douze ans, rue Pont-Vert, 40, à Bagnollet a un strabisme convergent droit très prononcé,

Digitized by Google

de 8 millimètres environ. Ses parents l'amènent pour qu'on veuille bien lui redresser son œil. On pratique l'opération le 21 septembre 1880. L'opération est faite suivant l'ancien procédé, c'est-à-dire on détache les adhérences du tendon avec la sclérotique. La section est faite entre le crochet et l'œil. — Tout se passe très régulièrement et momentanément la réduction est complète; mais quelque temps après l'œil est de nouveau dévié et la déviation s'accentue de jour en jour. Le 4 novembre on pratique une nouvelle opération. Le strabisme est de 5 millimètres. On fait la section suivant le procédé Galezowski, c'est-à-dire en dedans du crochet. La réduction est complète. Il reste une insuffisance du droit interne qui diminue peu à peu. Le 1er avril l'insuffisance du droit interne est insignifiante. Nous revoyons la petite malade le 24 octobre, près d'un an après l'opération, l'œil est parfaitement droit. Il n'y a plus d'insuffisance.

Obs. III. — M. l'Abbé M... a une ambyopie congénitale de l'œil gauche et un strabisme convergent du même œil. Il a 9 millimètres à peu près. Il demande qu'on lui redresse l'œil et on pratique l'opération fin septembre 1880. Le strabisme étant très prononcé, on hésite entre l'avancement du muscle droit interne, ou la simple section du droit interne au niveau de l'origne du tendon ,procédé Galezowski. On se décide pour cette dernière méthode. Après avoir mis le muscle à découvert, on le saisit avec le crochet et on le sectionne en dedans du crochet. L'œil est complètement redressé. Il y a peu de réaction inflammatoire, on instille les gouttes d'atropine et on fait l'occlusion de l'œil non opéré. Tout se passe régulièrement, le redressement persiste tout aussi complet, mais il y a une insuffisance du droit interne; cette insuffisance va en décroissant chaque jour.

Le 20 mars, c'est-à-dire six mois après l'opération, le redressement est parfait, l'insuffisance du droit interne existe toujours un peu; l'œil ne peut complètement être ramené en dedans, mais la différence est très légère et disparaîtra probablement avec le temps.

Obs. IV. — M. V... Paul, vingt-cinq ans, maréchal des logis

Digitized by Google

au 32e d'artillerie à Orléans, est hypermétrope des deux yeux mais plus à gauche qu'à droite. L'assimétropie est même assez forte. Il a un strabisme convergent gauche de 8 millimètres. Il vient demander qu'on l'opère le 6 janvier 1881. — On fait l'opération le même jour. — Plaie transversale, section du tendon en dedans du crochet; pas de suture. — Ecchymose sous-conjonctivale. — Application de compresses froides, instillation d'atropine. — Réduction complète. — Pas d'insuffisance du droit interne. — Nous revoyons le malade un mois après, le résultat est aussi satisfaisant que possible.

Cautérisation ignée de la cornée. (*Ulcère rongeant*). — Deux fois notre maître a eu recours a ce traitement pour obtenir la cicatrisation d'ulcères rongeants, rebelles jusque-là à toute tentative thérapeutique, même à la kératotomie plusieurs fois répétée. Les ulcérations étaient larges et irrégulières. La cautérisation fut faite avec le couteau long et fin du thermo-cautère servant à l'igni-puncture. On fit ainsi sur les bords de l'ulcère quelques pointes de feu très superficielles, assez espacées les unes des autres. Puis on fit usage à profusion de vaseline, et on appliqua quelques compresses d'eau glacée. L'opération fut relativement peu douloureuse et eut les meilleurs résultats. Peu à peu toutes les parties cautérisées s'éliminèrent, et la cicatrisation se produisit laissant sur la cornée un leucome assez large.

Sclérotomie. — On pratique à la clinique la sclérotomie dans les cas de glaucome simple et de glaucome hémorrhagique. De nombreuses observations ont permis d'établir que cette opération était préférable à toutes les autres pourvu qu'on évitât la hernie irienne dans la plaie, et conséquemment une cicatrisation vicieuse. Au dernier congrès international de Londres, M. Galezowski disait qu'il avait remarqué une distension plus grande de l'angle filtrant cornéo-irien, dans le point où la section avait été pratiquée, juste au point où un de ses confrères, M. Samelsohn avait vu le canal de Fontana distendu. Aussi, notre maître ajoutait que si ce fait était réel pour tous les cas de sclérotomie, il faudrait alors multiplier le nombre des sections scléroticales. Guidé par ce

Digitized by Google

point de vue, M. Galezowski a déjà, depuis l'année dernière pratiqué la sclérotomie cruciale, c'est-à-dire aux quatre points cardinaux. Pour cela, il se sert d'un couteau qu'il a fait fabriquer par M. Colin (fig. 4). Tranchant sur ses deux arêtes et se terminant en pointe, il est large et courbe sur sa surface plane.

Ce couteau est enfoncé dans la sclérotique à 2 ou 3 milli-

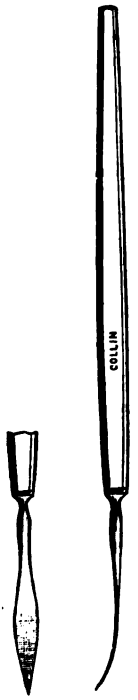

Fig. 4. — Sclérotome.

Fig. 5. — Synéchotome.

mètres du bord cornéen, de manière à ce que l'incision soit faite parallèlement au bord de cette dernière membrane. L'instrument passe dans la chambre antérieure au-devant de l'iris, et on le retire brusquement pour éviter une trop grande sortie de l'humeur aqueuse. La même incision est renou-

Digitized by Google

velée dans les quatre points diamétralement opposés. Chaque plaie devra avoir de 4 à 5 millimètres de large, ce qui permettra d'établir un débridement général de 12 à 15 millimètres et supprimer d'une manière prompte toute tension oculaire exagérée.

Plusieurs cas de glaucome ont, dans le courant de l'année, été opérés par ce procédé. La plupart des glaucomes simples ont été arrêtés dans leur marche. Deux cas de glaucome hémorrhagique, pour lesquels on devait pratiquer l'énucléation, ont vu tous les accidents cesser et ne pas se reproduire depuis un an, grâce à la sclérotomie qui avait été faite comme dernière tentative avant d'enlever l'œil.

Iridectomie. — Cent vingt-neuf iridectomies ont été faites. Les affections les plus nombreuses qui les ont nécessitées sont les irido-choroïdites, les iritis anciennes avec synéchies postérieures, les glaucomes aigus ou chroniques. Plusieurs fois, on a fait cette opération pour des ulcères larges et étendus de la cornée avec hypopion, l'iridectomie arrêtant la nécrose. Enfin, dans notre statistique, nous retrouvons un certain nombre d'iridectomies optiques dans les taies ou leucomes de la cornée.

Synechotomie. — Dans le courant de l'année, on a remis en honneur à la clinique, et avec un plein succès une opération, pratiquée déjà, je crois, mais abandonnée comme inutile et dangereuse, c'est la section des adhérences de l'iris à la cornée. Je cède la parole à M. Galezowski qui, dans un article paru déjà dans le Recueil[1], a publié les raisons anatomiques et optiques qui l'ont amené à pratiquer la synéchotomie, et les heureux résultats qu'il en a retirés.

« Les blessures centrales de la cornée sont suivies assez souvent d'adhérences plus ou moins étendues entre l'iris et la cornée, qui, dans certains cas, ne s'étendent qu'à une partie du bord pupillaire, et constituent, par conséquent, une synéchie antérieure très limitée. Ces adhérences partielles ne compromettent pas la vue d'une manière très sensible, sur-

1. Recueil d'ophtalmologie, mars 1881.

Digitized by Google

tout si le leucome se trouve écarté de l'axe optique. Mais il n'en est pas de même lorsque la synéchie est centrale, et que le leucome empiète en partie sur le champ pupillaire; la vision, dans ces cas, est complètement compromise. Bien plus, les tiraillements exercés par les fibres adhérentes de l'iris, tendent de plus en plus à distendre le cercle ciliaire, et prédisposent de cette façon au développement d'accidents glaucomateux. Il y a un autre inconvénient qui résulte de la synéchie antérieure, c'est la déformation de la cornée elle-même, qui subit une distension plus marquée dans un diamètre que dans l'autre, une sorte d'astigmatisme irrégulier.

» Ces altérations ne peuvent pas se dissiper; les adhérences sont en général, tellement solides, consistantes, qu'elles ne cèdent nullement aux collyres mydriatiques, et c'est pour prévenir ou arrêter les accidents glaucomateux, qu'on pratique généralement l'iridectomie.

» C'est dans ces cas particuliers que la synéchotomie m'a donné d'excellents résultats, car, en dégageant l'iris en partie ou en totalité, on libère à la fois la cornée et l'iris, et l'on rend aux deux membranes leur rôle physiologique. La synéchotomie, ou le débridement d'adhérences cornéo-iriennes, est une opération très délicate, mais nullement dangereuse. Je l'ai pratiquée dans les cas suivants :

» 1° Dans des synéchies antérieures plus ou moins limitées, occasionnées par des blessures;

» 2° Dans les synéchies antérieures développées à la suite d'une opération de kérato-conus;

» 3° Dans les cas de staphylôme partiel adhérent de la cornée, amené par un abcès perforant de cette membrane.

» Procédé opératoire. — Pour obtenir le débridement de l'adhérence irienne avec la cornée, je me sers habituellement d'un couteau spécial courbe que j'ai fait construire par la maison Mariaud (fig. 5).

Je fais la ponction de la cornée du côté opposé à la synéchie et un peu au-dessus du diamètre horizontal qui passe par le leucome; je dirige la pointe de l'instrument en arrière de la synéchie, entre l'iris et la cornée, le tranchant

Digitized by Google

tourné vers la synéchie. Par les mouvements répétés de droite à gauche (mouvements de scie), je coupe l'iris dans toute l'étendue de son adhérence avec la cornée. Avant de retirer l'instrument de la chambre antérieure, j'examine attentivement si toute la bride a été coupée, et, dans le cas contraire, je retourne mon aiguille de façon que le tranchant se trouve placé dans le sens opposé au précédent, et j'attaque la synéchie par le côté opposé. L'incision terminée, l'aiguille est retirée; on instille quelques gouttes d'atropine, et l'on applique le bandage compressif.

» Pendant les premiers cinq ou six jours qui suivent l'opération, on fait une instillation alternative d'atropine et d'ésérine, jusqu'à la guérison.

» Les suites immédiates de cette opération sont on ne peut plus simples : très peu de sang dans la chambre antérieure, et peu ou point d'inflammation. Le résultat définitif ne se fait généralement sentir qu'au bout d'un certain temps; peu à peu, en effet, le lambeau de l'iris qui se trouve collé à la cornée et que l'on a coupé s'atrophie; la cornée change de forme et reprend sa courbure sphérique; elle s'éclaircit même jusqu'à un certain degré dans les parties voisines du point d'adhérence. L'iris aussi bénéficie d'une manière très sensible de cette opération, il reprend toute sa mobilité, ce qui peut empêcher le développement d'accidents glaucomateux pouvant survenir tantôt spontanément, tantôt par une instillation prolongée d'atropine, comme j'ai eu l'occasion de l'observer quelquefois.

» J'ai pratiqué cette opération cinq fois; le premier fait se rapporte à un cas de traumatisme avec adhérence de l'iris à la cornée. La synéchotomie a pu être pratiquée au bout de trois mois, et la vue est revenue à un degré très satisfaisant. Deux fois j'ai fait le débridement d'adhérence cornéo-irienne survenue après une opération de staphylôme conique, pratiquée par mon procédé d'excision d'un lambeau semi-lunaire de la cornée. La plaie, dans ces deux cas, ne s'est réunie qu'avec l'enclavement de l'iris. La synéchotomie a été suivie d'un plein succès.

Digitized by Google

» Voici l'observation se rapportant à un fait tout récent.

» OBSERVATION. — *Synéchotomie dans un cas de staphylôme conique opéré par excision d'un petit lambeau : synéchie antérieure. Guérison.* — L'abbé***, âgé de trente-deux ans, habitant le département de la Somme, voyait sa vue s'affaiblir de plus en plus au point qu'il pouvait à peine continuer son métier de professeur. Il vint me consulter en août 1880, et j'ai constaté chez lui l'existence d'un staphylôme conique pellucide dans les deux yeux, avec une ulcération centrale et superficielle dans l'œil droit. L'acuité visuelle dans les deux yeux était diminuée d'une manière très visible. O. D. S. 1/10, O. G. S. 1/15.

» J'ai pratiqué la staphylotomie centrale par mon procédé, le 10 avril, sur l'œil gauche. La cicatrisation était très lente, et j'étais obligé de faire au bout de cinq semaines, c'est-à-dire le 21 septembre, une cautérisation de la plaie avec le crayon de nitrate d'argent, ce qui a facilité la cicatrisation.

» Le 17 août, j'ai pratiqué la staphylotomie sur l'œil droit, mais en mon absence on a laissé l'œil débandé contre mes recommandations, ce qui fait que l'humeur aqueuse n'ayant pu rester dans la chambre antérieure s'écoulait au fur et à mesure qu'elle se reproduisait; l'iris a été entraîné dans la plaie et il s'en est suivi une synéchie antérieure. Dans ces circonstances, j'ai pensé pratiquer, sans trop tarder, la *synéchotomie* le 19 septembre.

» Après avoir introduit mon couteau dans la chambre antérieure, j'ai engagé le tranchant directement contre l'adhérence irienne et par les mouvements latéraux de va-et-vient, j'ai sectionné très fortement la synéchie.

» Les suites de cette opération ont été on ne peut plus satisfaisantes, la pupille s'est dilatée complètement, et c'est à peine si l'on constate une légère encoche dans le bord pupillaire.

» Quant à la vision, ce dernier œil est aujourd'hui plus fort que le premier opéré, et dans une lettre que j'ai reçue du malade lui-même le 8 février dernier, il me dit que « l'œil » droit est celui dont la réduction du staphylôme a été la

Digitized by Google

» meilleure, il a plus de portée que l'autre (quoique toujours » avant l'opération il était plus faible), les lettres ont plus de » couleur et sont plus accentuées pour l'œil droit que pour » l'œil gauche. »

» En résumé, la synéchotomie a rétabli la vision à un degré très satisfaisant, en conservant la forme ronde à la pupille, et sans amener d'inflammation. Ce procédé pourra être employé avec avantage comme un moyen auxiliaire de staphylotomie, toutes les fois que des adhérences vont s'établir entre la cornée et l'iris.

» Des leucomes adhérents plus ou moins étendus se développent assez fréquemment à la suite d'abcès perforants, qui conduisent fatalement au développement d'un staphylôme plus ou moins considérable, d'un astigmatisme irrégulier, et quelquefois même ils font naître des glaucomes secondaires. L'iridectomie peut jusqu'à un certain point conjurer le danger, mais rarement elle rend la netteté de la vision. Tout au contraire, en pratiquant la synéchotomie et débridant les adhérences morbides établies entre la cornée et l'iris, on prévient les accidents glaucomateux, on guérit du même coup le staphylôme et l'astigmatisme.

» Voici une observation toute récente qui a été recueillie à ma clinique par mon aide, M. Despagnet, et qui démontre l'utilité incontestable de la synéchotomie dans ces sortes de cas.

» Observation. — *Staphylôme partiel adhérent de la cornée droite. — Section de la synéchie antérieure. Amélioration notable de la vue.* — Mademoiselle D..., dix-neuf ans, demeurant à Paris, a eu, à l'âge de trois ans, quelques manifestations scrofuleuses du côté des yeux : conjonctivite phlycténulaire, ulcération superficielle de la cornée, altérations qui furent guéries par les instillations d'atropine, la pommade à l'oxyde jaune. Vers sa neuvième année, les mêmes accidents se reproduisirent, mais avec beaucoup plus d'intensité, dans l'œil droit surtout. Dans cet œil, il se forma un abcès qui mit longtemps à se résorber et à se cicatriser, laissant à la place une large taie avec l'iris adhérent à la

Digitized by Google

cicatrice. Sous l'influence des préparations mercurielles, la tache diminua en partie et l'on ne s'occupa plus de cet œil.

» La jeune fille aujourd'hui trouve que cette tache occupant le centre de la cornée, un peu au-dessous du diadème horizontal, est loin d'être une parure, et voudrait bien, par coquetterie, qu'on l'en débarrassât. Aussi, dans ce but, elle se présente à la consultation le 24 janvier 1881.

» La taie occupe la partie centrale et inférieure de la cornée. Son bord supérieur se trouve un peu au-dessous du bord inférieur de la pupille. Elle mesure comme étendue le 1/6 environ de la cornée. Elle a déjà la forme staphylomateuse. La pupille forme avec elle une adhérence solide ; par suite, elle est déformée. Elle se contracte et se dilate assez facilement en haut, difficilement en bas. Cet œil sensible s'irrite facilement sans s'être cependant jamais enflammé. L'acuité visuelle est affaiblie et égale 1/3. La densité de l'œil est au-dessus de la normale, car il nous semble légèrement plus dur que son congénère.

» En présence de l'état de l'œil, de la prédisposition staphylomateuse du leucôme, on conseille, avant de faire le tatouage de la tache pour obtenir le résultat que réclame la jeune malade, de lui faire une première opération ayant pour but d'arrêter les progrès du staphylôme et de prévenir les accidents inflammatoires qui pourraient survenir plus tard. La malade se soumet à cette première opération que l'on pratique le 25 janvier. Elle consista à débrider l'iris adhérent. Pour cela, M. Galezowski se servit de son couteau courbe à forme de serpette. Après avoir pénétré dans la chambre antérieure par la partie externe de la cornée, par un mouvement de haut en bas il fit opérer à son couteau un mouvement de rotation de manière à venir engager le tranchant dans la partie adhérente de l'iris. Puis, accentuant le même mouvement, il détacha toute la partie externe de l'iris le plus près possible de la cornée. Malgré tous ses efforts, il ne put atteindre la partie la plus interne et il resta une légère bride, appréciable seulement à l'éclairage oblique. Immédiatement, on instilla plusieurs gouttes d'atropine et l'on appliqua

Digitized by Google

sur l'œil une compresse froide d'une solution d'acide borique. Il n'y a pas eu la moindre réaction inflammatoire. Les instillations d'atropine furent plusieurs fois répétées. Le lendemain, la pupille était large, à peine irrégulière à la partie inférieure et interne, par suite de la petite bride qui était restée. On continua tous les jours trois ou quatre fois les instillations d'atropine. Avec 4 dioptries, la malade lit le numéro 1. Elle sort le 29 sans avoir jamais eu la moindre douleur, sans aucune trace d'inflammation, sans la plus légère photophobie. On continue l'atropine. »

Opérations du Kératocone. — M. Galezowski emploie toujours son procédé, qui consiste à faire une section juste dans le sommet du staphylome et à enlever un lambeau semilunaire de la cornée. On fait ensuite une compression énergique pour rapprocher les deux lèvres de la plaie cornéenne. Dans les soins consécutifs à l'opération, il y a un point important qu'on ne saurait trop répéter, c'est qu'on doit faire une compression continue pendant une dizaine de jours au moins, si l'on veut obtenir un bon résultat. Il ne faut point pendant ces dix jours enlever le bandeau compressif, sinon on s'expose, à peine l'œil libre, à voir la plaie se désunir, la lèvre s'écarter, et alors la chambre antérieure se vide et bien souvent on favorise de la sorte les synéchies antérieures. Donc, appliquer le bandeau après l'opération et ne l'enlever que 8 ou 10 jours après, c'est-à-dire lorsque la plaie est bien en coaptation, pour le remettre ensuite, telle est la ligne de conduite à suivre dans l'opération du kératocone.

Amputation de l'hémisphère antérieur de l'œil; procédé de Critchett. — Dans ces amputations, on n'applique jamais de sutures à la clinique, quand elles sont faites sur des enfants. On se contente de faire une très forte compression. Chez les adultes, on applique des sutures, mais non point comme on le fait ordinairement, c'est-à-dire trois ou quatre points qui rapprochent les bords scléroticaux. On passe, avant de pratiquer l'amputation, un fil en catgut sous la conjonctive tout autour de l'œil, un peu au-dessous du point où l'on veut faire la section; puis on enlève l'hémisphère antérieur. Alors, on saisit les deux

Digitized by Google

chefs du fil qui, l'un par en haut et l'autre par en bas, sortent du même point. On serre et on réunit les bords scléroticaux exactement comme lorsqu'on ferme un sac.

CATARACTES. — Les deux cent cinquante-deux cataractes opérées se subdivisent de la façon suivante :

Cataractes simples	209
Cataractes traumatiques	5
— congénitales	6
— secondaires	32

Les deux cent neuf cataractes simples que l'on a extraites sont des cataractes molles, demi-molles ou dures; dans deux cas seulement, la cataracte était noire. Six fois la capsule était opaque, dure, ayant subi une dégénérescence. Le kystitome ou la pointe du couteau n'avait nulle prise sur elle pour la discision; on a dû l'enlever avec la pince. Enfin, ajoutons que sept fois, la cataracte se trouvait chez des gens glycosuriques à un très haut degré. En passant, je tiens à signaler que, dans les sept cas, la guérison a été complète.

Mon intention n'est point de revenir ici sur le procédé d'extraction qu'emploie M. Galezowski, et dont il est l'auteur, procédé qui consiste à faire la ponction de la cornée d'abord, la discision capsulaire ensuite avec la pointe du couteau de Graeffe, et enfin la contre-ponction pour achever le lambeau. Cette méthode a l'avantage de supprimer un temps de l'opération : la kystitomie. Mais je n'insisterai point sur ce sujet, déjà traité à fond dans diverses monographies par M. Galezowski ou par ses élèves, dans leur thèse inaugurale.

Il y a quelques années, notre maître faisait l'extraction inférieure; aujourd'hui, il la pratique toujours par la partie supérieure, ne conservant la première manière que dans les cas où les malades sont tellement irritables et indociles qu'ils n'accomplissent aucun des mouvements prescrits par l'opérateur, et contractent si violemment les paupières qu'ils courent à chaque instant le risque d'amener une sortie du corps vitré. Il taillait aussi un grand lambeau sclérotical qu'il abandonna assez rapidement pour faire ensuite le lambeau cornéen. Au-

Digitized by Google

jourd'hui, il ne fait ni l'un ni l'autre. Il taille un petit lambeau qu'il termine sur la limite de l'insertion sclérotico-cornéenne. Il ne fait jamais d'extraction à lambeau sans idirectomie.

Le pansement est le suivant : généralement, on ne ferme que l'œil opéré. La compression est produite par un tampon de ouate phéniquée maintenu par quelques tours d'une bande de tarlatane. Puis, on arrose de temps à autre le pansement avec une solution phéniquée au 1/100^{m}. Le second pansement n'est fait que quarante-huit heures après l'opération. On change ensuite l'appareil régulièrement toutes les vingt-quatre heures. Du sixème au huitième jour, on cesse la compression. Suivant les rapports de l'Iris avec la plaie; on instille soit un collyre d'atropine, soit un collyre d'éserine. Toutes les opérations sont pratiquées sous la vapeur phéniquée produite par l'appareil de M. Lucas Championnière. Dans tous les pansements, on cherche autant que possible à se rapprocher des préceptes de Lister. Néanmoins, nous avons à enregistrer cinq phlegmons. Deux, il est vrai, sont imputables aux malades eux-mêmes, qui se sont violemment contusionnés, et ont conséquemment provoqué l'iritis suppurative; mais les trois autres n'ont pu trouver d'explication.

Dans les cataractes traumatiques, on a fait l'extraction linéaire. L'une d'elles, la dernière, présentait une particularité importante. Le corps étranger qui l'avait provoquée, un éclat de fonte, se trouvait implanté à la surface du cristallin et parfaitement visible à l'œil nu. Une fois la ponction faite, il fut retiré avec une pince, et avec lui la capsule. La cataracte molle sortit ensuite sans difficulté. Le malade a parfaitement guéri.

Pour pratiquer la discision de la cataracte secondaire, M. Galezowski se sert d'une petite aiguille en forme de faux, longue de 8 millimètres, et concave sur le tranchant. Il ne se contente pas de faire la simple section des couches constituant la cataracte, mais quand elles sont formées par des exsudats, il va détacher leurs adhérences avec l'iris sur toute leur étendue en suivant les limites de la pupille.

Décollement de la rétine. (Ponction et aspiration). — A la société de Biologie, dans la séance du 24 avril 1877,

Digitized by Google

M. Galezowski, considérant la choroïde comme une séreuse, proposait de traiter l'épanchement sous-rétinien comme les épanchements de toutes les séreuses en général, comme on traite les épanchements de la plèvre et du péricarde, en un mot de faire l'aspiration du liquide. Moi-même, quelque temps après, dans un journal fondé par un de mes anciens maîtres[1], faisant une étude sur la thérapeutique des décollements, je décrivais le procédé employé pour cette opération. Je disais : « Après s'être bien rendu compte, par l'examen ophtalmoscopique du siège et de l'étendue du décollement, on relève d'abord les paupières par le blépharostat ; puis après avoir fixé l'œil avec la pince, on prend une petite seringue aspiratrice (modèle Dieulafoy, fabriquée chez Colin sur les indications de M. Galezowski,) armée d'une petite aiguille capillaire et le vide ayant été fait préalablement, on pénètre dans l'œil par la sclérotique, juste au niveau du décollement. Éclairant en ce moment le fond de l'œil avec l'ophtalmoscope, on s'assure bien que la pointe de l'aiguille est dans la poche et on ouvre le robinet. On voit alors sourdre quelques gouttes de liquide, suivant l'étendue du décollement, et toujours l'ophtalmoscope à la main, examinant les diverses phases de l'opération, on voit, à mesure qu'il sort du liquide, la rétine s'affaisser. Puis on retire l'aiguille, et on applique simplement sur l'œil des compresses d'eau froide. Pas le moindre accident inflammatoire ne survient dans la suite. On objectera, peut-être, que si l'on traverse la rétine avec la pointe de l'aiguille, on aspirera le corps vitré ? C'est une erreur ; le calibre de l'aiguille est beaucoup trop faible pour lui donner passage. D'ailleurs, la meilleure preuve à ce sujet, c'est l'examen micrographique et chimique du liquide aspiré, examen qui a toujours été négatif. Ajoutons qu'une des conditions indispensables pour que l'aspiration réussisse, c'est de ne l'appliquer que dans les cas de décollements récents. » Voilà ce que j'écrivais à cette époque et je faisais suivre ma description de l'observation du malade guéri, qui avait été présenté à la société de Biologie.

1. *Province médicale.* — 30 mai 1877.

Digitized by Google

Plus tard, ce traitement fut employé un certain nombre de fois. Et dernièrement, je recevais la lettre d'un abbé qui, atteint d'un décollement double, subit cette opération sur les deux yeux en 1878. L'amélioration très sensible qui survint après l'aspiration s'est, nous dit-il, toujours maintenue. Cette année, on a appliqué deux fois ce procédé. Chez l'un de nos malades il est survenu une cataracte. Chez l'autre, l'opération est trop récente pour en tirer des conclusions.

Névrotomie optico-ciliaire. — Elle a été tentée trois fois à la clinique, et trois fois elle a amené les plus mauvais résultats. La première, l'hémorrhagie très intense, qui suivit, amena une protusion telle du globe qu'il fallut, séance tenante, procéder à l'énucléation. Le seconde, l'exophtalmie, très forte au début, fut un peu réduite par la compression, mais le lendemain, quand on fit le pansement, l'œil fut de nouveau projecté en avant et sortit de l'orbite. La cornée était déjà toute infiltrée, blanchâtre. On fit l'énucléation. Dans le troisième cas enfin c'est par un phlegmon que cela se termina. Ces trois tentatives furent trop malheureuses pour qu'on osât entreprendre de nouveau cette opération.

Extraction d'un corps étranger de la rétine par l'aimant. — La plupart des journaux ont rendu compte de cette opération, dont les résultats ont fait le sujet d'une communication à la *Société de chirurgie*. Un mécanicien avait reçu dans l'œil un éclat d'acier, qui, après avoir traversé la cornée, l'iris et le cristallin, était venu se loger sur la rétine. Malgré l'opacité commençante du cristallin, le corps étranger était parfaitement visible à l'ophtalmoscope. M. Galezowski fit une section scléroticale et ouvrit complètement la coque oculaire. Puis à l'aide d'un stylet aimanté, il pénétra dans l'intérieur de l'œil et fut assez heureux pour ramener le morceau d'acier à travers le corps vitré. L'opération n'eut aucune suite. L'œil et la vision se sont conservés. Cette opération, pratiquée pour la première fois en France, avait déjà été faite en Angleterre par Blachwel.

La Société de chirurgie renvoya la communication devant une commission, dont M. Berger fut le rapporteur. La commis-

Digitized by Google

sion, tout en acceptant le résultat obtenu par l'opération, fit des réserves sur le sort qui, dans la suite, attendait l'œil opéré. On peut répondre à la commission de la *Société de Chirurgie* que la cataracte traumatique est devenue complète. Elle a été extraite, il y a près de trois mois. Et aujourd'hui la vision de l'œil opéré est excellente. Voilà un an qu'on a opéré l'extraction du corps étranger, j'aime à croire que si quelques accidents avaient dû se produire, ce serait déjà fait. F. DESPAGNET.

Fin.

DE L'ORBITE

Par le professeur CHAUVEL, du val de-Grâce.

Article du dictionnaire encyclopédique des sciences mécicales, analysé par le docteur Apergis.

Il vient de paraître dernièrement, dans le dictionnaire encyclopédique des sciences médicales, un travail excessivement intéressant sur l'orbite par M. Chauvel, professeur d'ophthalmologie au Val-de-Grâce. Nous regrettons que les proportions du journal ne nous permettent de faire une analyse plus détaillée de cet article; nous tâcherons du moins de donner à nos lecteurs un résumé des points des plus intéressants.

Cet article composé de 208 pages est divisé en quatre parties. La première comprend l'anatomie de l'orbite, — la seconde les lésions traumatiques de la loge orbitaire et de ses parois, — la troisième les lésions inflammatoires et la quatrième les tumeurs. Nous laisserons de côté tout le chapitre consacré à l'anatomie, et nous ne nous occuperons que de la pathologie de l'orbite.

I) *Lésions traumatiques.* — M. Chauvel divise cette partie en deux catégories : — A) Blessures du rebord orbitaire; B) Lésions traumatiques.

A) Blessures du rebord. — Elles sont subdivisées.

Digitized by Google

a. Contusions. — Les contusions sont en général assez bénignes ; c'est seulement chez les enfants scrofuleux qu'elles peuvent être suivies d'inflammation, de suppuration et d'ostéite. Violentes, elles s'accompagnent de commotion cérébrale, épanchement du sang dans l'orbite, dans le cerveau, et peuvent se terminer par la mort.

b. Plaies contuses. — Très justement, M. Chauvel insiste sur le fait démontré déjà par Velpeau ; à savoir le rôle que joue l'arête osseuse qui limite l'orbite. C'est elle qui déchire et sectionne les tissus de dedans en dehors ; en dehors, elles sont étroites, linéaires, régulières, mais elles s'élargissent dans la profondeur et s'étendent jusqu'à l'os par la section constante du périoste. De cette forme en entonnoir et de la dénudation osseuse résulte une excessive fréquence des épanchements de sang sous-périostiques, et plus tard de suppurations étendues de fusées purulentes envahissant les régions voisines. C'est le rebord supéro-externe qui est habituellement le siège de cette lésion.

c. Plaies par instruments coupants. — Elles n'offrent aucun intérêt. En ce qui concerne l'amaurose consécutive à des traumatismes du nerf sous-orbitaire, voici la conclusion à laquelle s'arrête M. Chauvel. On peut admettre, avec les ophtalmologistes actuels que la théorie des amauroses réflexes par lésion des nerfs sus et sous-orbitaire ne repose jusqu'à présent sur aucune base sérieuse.

d. Blessures des os. — Les blessures limitées des os sont peu communes ; le plus souvent elles sont liées à des fractures des parois ou de la base du crâne. En dehors des signes habituels d'une forte contusion, les fractures orbitaires ne peuvent être reconnues que si elles s'accompagnent de déformation et de déplacement des esquilles. La présence d'une plaie rend l'exploration plus facile et le diagnostic plus sûr. Les fractures simples n'offrent des dangers que par les accidents inflammatoires qui en peuvent résulter. Si la fracture porte sur le rebord supérieur elle peut ouvrir le sinus frontal et donner lieu à un emphysème des paupières. Le traitement sera simple : repos, résolutifs, compression légère si la fracture

Digitized by Google

est simple, sans plaie, et les fragments peu mobiles. S'il y a plaie contuse pénétrant jusqu'au foyer osseux pansement antiseptique avec conservation et réduction des fragments, s'il est possible, avec extraction des esquilles si leur séparation est complète.

B) *Lésions traumatiques.* — Le plus souvent produites par coups de feu. Rarement simples, elles s'accompagnent habituellement non seulement de lésions des parties molles de la cavité de l'orbite, mais aussi des lésions des cavités et des organes voisins. Les fractures de l'orbite présentent de nombreuses variétés depuis les simples fêlures jusqu'aux fractures esquilleuses avec déplacement des fragments osseux.

Les fractures *directes* sont d'un diagnostic plus facile que les *indirectes*. Le diagnostic de ces dernières sera basé surtout sur deux signes : les *épanchements sanguins* et les *déplacements* de l'œil, l'exophtalmos.

Les premiers présentent plusieurs variétés : tantôt ce sont des hémorrhagies suivant le trajet des plaies ou des ouvertures naturelles (nez, bouche, etc.), tantôt ce sont des infiltrations du tissu cellulaire sous cutané ou sous conjonctival. Le sang, selon Vecker, peut être collecté 1° entre l'os et le périoste; 2° dans le tissu cellulaire; 3° entre l'œil et la capsule de Ténon. Leurs symtômes pathognomoniques sont les suffusions sanguines en tant qu'elle n'est pas la conséquence d'une violence directe, et l'exophtalmos. Leurs degrés présentent aussi des variétés depuis une simple ecchymose limitée et légère jusqu'aux cas où la conjonctive soulevée par le sang forme autour de la cornée un bourrelet violacé.

Voici comment M. Chauvel s'exprime sur la valeur des ecchymoses sous conjonctivales : « Nous croyons que l'apparition d'une ecchymose sous conjonctivale dans les premiers jours qui suivent un traumatisme de la tête, en dehors de toute violence directe, est un signe probable d'une fracture de la tête. »

Ces épanchements sont résorbé dans trois à quatre semaines. La persistance d'une amblyopie indique des lésions du nerf optique ou des membranes profondes. Berlin a observé un trouble leucomateux total de la cornée, puis une phthisie de

Digitized by Google

l'œil par suite de la compression exercée sur l'œil tant par le sang épanché dans la loge orbitaire que par les paupières étroitement appliquées sur l'organe fortement projeté en avant. Dès les premières heures, la cornée se montra trouble et insensible et la vue complètement abolie, bien que le fond de l'œil soit tout à fait normal.

Quant au traitement, M. Chauvel conseille les applications froides, la compression, saignées locales énergiques, opium à l'intérieur. Il rejette justement les incisions comme exposant à de graves accidents par la pénétration de l'air dans la plaie.

L'exophtalmos est le résultat d'un épanchement sanguin un peu considérable ; il peut aussi être la conséquence de la saillie dans l'orbite des fragments osseux. La distinction est difficile au début, mais après un certain temps, la distinction devient plus aisée par la résorption du sang qui fait disparaître la propulsion, qui persiste au contraire dans les fractures non réduites.

Après les lésions traumatiques M. Chauvel entre dans une description détaillée des fractures de chacune des parois de l'orbite. Il cite justement que les fractures de la paroi inférieure sont accompagnées d'une paralysie persistante de la face ; quant aux fractures de la paroi externe et interne, elles n'offrent aucun intérêt, à part les lésions de l'œil, etc., qui peuvent être produites en même temps par le projectile. Les fractures de la paroi supérieure offrent le plus grand intérêt à cause de leur voisinage avec le cerveau. Elles sont très souvent indirectes, soit par propagation soit par contre coup. Il arrive souvent que le rebord orbitaire supérieur, est fracturé, enlevé par un projectile, en même temps qu'une partie de la paroi supérieure, et la cause est toujours les coups de feu, les coups de sabre, les chutes, etc. Les signes visibles sont : plaies, pertes de substance, déformation, crépitation. Les pertes de substances un peu étendues mettent à nu les lobes du cerveau et s'accompagnent bientôt des phénomènes de commotion, de compression, d'inflammation suivant la nature de la lésion de l'encéphale ; cependant la guérison

Digitized by Google

quoique tardive est la terminaison ordinaire de ces larges dilacérations. Berlin cite 16 guérisons sur 19 fractures du rebord et de la voûte. A quoi attribuer la moindre gravité relative des blessures intéressant le rebord en même temps que la voûte, dit M. Chauvel? Il n'est aucune explication plausible autre que la largeur habituelle des plaies et, par suite, l'issue facile au dehors du pus et des tissus mortifiés.

Les fractures directes de la paroi supérieure sans participation du rebord sont produites par des traumatismes dirigés d'avant en arrière et de bas en haut. Les coups de feu en sont la cause exceptionnelle, ce sont surtout les instruments piquants, épée, couteau, etc. La mort rapide résulte soit de lésions du cerveau, soit d'hémorrhagies intra-crânienne. La plaie d'entrée petite se trouve habituellement à l'angle interne de l'œil, parfois aussi à la paupière supérieure, à la conjonctive bulbaire. Pour affirmer l'existence d'une fracture, il faut des signes objectifs. Doit-on faire exploration du trajet?

Pour Berlin si la blessure est récente et si le trajet n'est que dans les parties molles, une exploration avec la sonde en s'entourant de toutes les précautions antiseptiques est absolument indiquée. Elle renseigne sur la direction, la profondeur et sur l'existence d'un corps étranger. M. Chauvel est aussi d'avis de faire l'exploration tardive aux périodes de l'inflammation et de suppuration, mais avec toute la prudence qu'exige le voisinage du cerveau.

Laissant de côté les *fractures indirectes* et *par prolongation* qui sont aussi nettement décrites que les précédentes, nous entrons dans une question rattachée à ce genre de fractures, l'*amaurose traumatique*. Après avoir cité quelques cas de Talko, Robert, etc., M. Chauvel établit les catégories suivantes : 1° Les amauroses ou amblyopies suivent *immédiatement* l'accident et *persistent* ensuite sans changement; 2° elles suivent *immédiatement* le traumatisme, mais elles *diminuent* ou *disparaissent* plus tard; 3° elles n'apparaissent qu'un certain temps après la blessure.

La commotion cérébrale est presque toujours constante et la perte de connaissance suit immédiatement le trauma-

Digitized by Google

tisme. Lorsque le malade revient à lui, il constate qu'il a perdu la vue du côté blessé. Berlin trouve vingt-sept fois une amaurose unilatérale du côté opposé à la blessure.

Sur trente-trois cas, l'ophtalmoscope montre vingt fois atrophie du nerf optique, deux fois dépôts pigmentaires dans le disque papillaire atrophié. Dans d'autres cas, tantôt une ischémie artérielle aiguë avec ou sans congestion veineuse, tantôt une hyperémie, tantôt des hémorrhagies rétiniennes, tantôt des épanchements sanguins dans le corps vitré.

Quant à la cause anatomique, M. Chauvel, d'accord avec Berlin, l'attribue dans la majorité des cas à une lésion directe du nerf optique par fracture de la voûte orbitaire et plus particulièrement du canal optique; quant à la lésion, c'est une *dissociation* macroscopique ou microscopique des fibres nerveuses ou une *compression* du nerf, soit par un fragment osseux, soit par une collection sanguine dans la gaine du nerf.

Au sujet *des corps étrangers* dans l'orbite, M. Chauvel admet que généralement il n'y a qu'un seul corps étranger, excepté les graines de plomb et les éclats de verre (Collette, plus de deux cents morceaux de verre!) Leurs symptômes dépendent des compressions exercées sur le contenu de la loge et de la réaction inflammatoire.

II. *Maladies inflammatoires.* — Cette deuxième partie comprend : a, *la périostite;* b, *la capsulite ou ténonite;* c, *le phlegmon de l'orbite.*

Sous le premier nom, M. Chauvel décrit l'ostéïte, la périostite, la carie : *a*, du rebord, *b*, des parois de l'orbite. Il fait bien justement la remarque que ce que Sichel père a décrit sous le nom de carie primitive de l'orbite, s'applique à la périostite suppurative et quoiqu'il soit possible de trouver dans les auteurs des indications sur cette forme spéciale de la périostite, c'est à M. Sichel que revient l'honneur d'avoir insisté sur son signe caractéristique, la tumeur circonscrite et sur les indications qu'elle présente.

Aussi plus bas, M. Chauvel remarque qu'à part les autres signes de la périostite, il faut y joindre un déplacement latéral

Digitized by Google

de l'œil avec strabisme, diplopie et perte partielle des mouvements si la tumeur s'enfonce dans la loge orbitaire.

A part des autres symptômes qu'il présente, la périostite des parois, M. Chauvel note l'inflammation de la gaîne du nerf optique (Mackenzie), l'hémorrhagie rétinienne (Galezowski), décollement de la rétine (Graife) périnevrite optique (Horner).

Le diagnostic différentiel entre le phlegmon de l'orbite et la périostite profonde doit se baser sur les signes suivants. L'exophtalmos est parfois notable dans la périostite, les douleurs plus vives et plus étendues dans le phelgmon ne se produisent que lorsque l'œil commence à proéminer et ne deviennent violentes que lorsque la tension augmente. L'expansion des tissus se fait suivant l'axe, la tuméfaction enveloppe uniformément la moitié postérieure du globe. La pression contre le plancher de l'orbite est peu douloureuse, mais par contre le refoulement du globe cause des douleurs violentes. Dans la périostite suppurative, le tissu cellulaire ne s'enflamme qu'au voisinage de la partie malade; la tuméfaction est irrégulière, l'œil fortement dévié de côté et plus immobile dans certaines directions. La pression du rebord développe une douleur significative. Dans le *phlegmon de l'orbite.*

A part les autres espèces de phlegmon, fractures compliquées, corps étrangers, par continuité, par métastase, phlegmons succédant à la panophtalmie, conjonctivite blennorrhagique, ulcération des fosses nasales, et des sinus frontaux M. Chauvel nous cite encore une variété que Berlin a observée trois fois : abcès orbitaires développés de quatre à six semaines après une kératite terminée par hypopyon. Dans deux cas la gonorrhée, dans le dernier le traumatisme étaient la cause du mal. Il est possible, ajoute M. Chauvel, que les produits pathologiques transportés dans le tissu retrobulbaire par les vaisseaux dilatés puissent donner naissance à un processus inflammatoire nouveau.

III. — *Tumeurs de l'orbite.* — Après une symptomatologie générale des tumeurs de l'orbite, M. Chauvel entre dans leur

Digitized by Google

classification. Autant d'écrivains, nous dit-il, autant de classifications. L'anatomie pathologique, la position topographique sont pour lui les bases les plus sûres, quoique laissant parfois à désirer. A la fin de cette partie M. Chauvel fait un résumé de la classification et du diagnostic de toutes les tumeurs de l'orbite; nous trouvons bon d'insérer ce petit résumé :

« A. — *Tumeurs inflammatoires.* 1° *Phlegmon aigu.* — Douleurs vives, gonflement et rougeur erysipelateuse des paupières, chémosis séreux, protusion directe et mobilité très douloureuse du bulbe; parfois troubles visuels. Plus tard formation d'une tumeur saillante, régulière, élastique, puis fluctuante dont l'ouverture donne issue à du pus et est suivie d'ordinaire des symptômes et d'une guérison plus ou moins complète et durable.

» 2° *Phlegmon subaigu.*—Douleurs moindres, rougeur des paupières plus limitée à la portion orbitaire, exophthalmos moins prononcé, direct ou latéral, tuméfaction plus circonscrite, dure, sensible, se terminant par un abcès.

» 3° *Tenonite.* — Douleurs vives, surtout dans les mouvements du globe. Rougeur et gonflement des paupières de coloration rosée nettement limitée à la portion ciliaire; protrusion directe mais peu prononcée du globe; marche rapide, disparition prompte mais retours fréquents, liés aux rhumatismes.

» 4° *Périostite superficielle. Carie primitive* (Sichel). — Tumeur circonscrite, dure, placée sur le bord orbitaire. Après un temps assez long, cette tumeur se ramollit à son centre, suppure et l'on trouve l'os carié au-dessous. Peu de réaction inflammatoire et peu de troubles généraux sauf complications.

» 5° *Périostite, ostéite, carie profonde.* — Signes obscurs. Douleurs et protrusion de l'œil variables, ainsi que la réaction inflammatoire locale et générale. Pression perpendiculaire sur le rebord orbitaire détermine une grande souffrance. Plus tard gonflement à la partie antérieure, dur, élastique, sensible, puis mou et fluctuant. Suppuration abon-

Digitized by Google

dante sanieuse. Fistules persistantes conduisant sur l'os, nécrose.

» 6° *Phlegmasies vasculaires.* — Thrombose de la veine ophtalmique et du sinus caverneux. Paupières gonflées, œdématiés, blanchâtres, parcourues par des veines distendues et bleuâtres. Chémosis conjonctivale. Protrusion, douleurs de l'œil. Réaction souvent violente. Passage de l'affection au côté opposé par la désagrégation du thrombus et leur propagation aux sinus crâniens, accidents cérébraux graves et souvent mortels.

» 7° *Phlegmasie chronique.* — Succède à un phlegmon aigu et subaigu.

» B. *Tumeurs non inflammatoires.* — 1° Épanchements sanguins spontanés ou traumatiques (très rapides). Protrusion directe, ecchymose conjonctivale et palpébrale, résistance à la rétropulsion du bulbe, douleurs variables; résorption lente mais graduelle et complète.

» 2° *Hypertrophie graisseuse.* — Très rare, exophtalmos direct, sans douleurs, sans réaction, sans cause connue avec une excessive lenteur. Résistance élastique à la rétropulsion; peu de troubles visuels, peu de gêne des mouvements.

» 3° *Œdème, infiltration séreuse.* — Rare. Exophtalmos direct sans tumeur limitée au pourtour de l'œil. Œdème des paupières; chémosis séreux, bourrelet péri-oculaire. Absence des douleurs, dans certains cas, marche progressive avec douleurs atroces et finalement perte de la vision.

» 4° *Hydropisie de la capsule de Tenou.* — Très rare, serait caractérisée par un exophtalmos direct, indolent. Rétropulsion faisant apparaître au pourtour de l'œil un bourrelet régulier et parfait.

» 5° *Emphysème.* — Traumatique. Protrusion directe rapide, facilement réductible avec ou sans crépitation.

» 6° *Périostose.* — Surface bien arrondie régulière sur le rebord orbitaire. Douleurs à la pression et spontanées, puis indolence complète; syphilitique ou traumatique.

» 7° *Ostéophytes.* — Saillie osseuse, mamelonnée, inégale

Digitized by Google

partant du fond de l'orbite ou d'une suture osseuse, indolente, à marche lente.

» 8° *Exostose, Ostéome.*—Souvent provenant des sinus frontaux ou éthonoïdaux. Très lente, indolente, progressive, mamelonnée irrégulière; sensible, pédiculée ou tout à fait mobile.

» 9° *Abcès froids.* — Lésion osseuse, gonflement diffus, douleur à la pression, amincissement et coloration violacée de la peau plus tard.

» 10° *Kystes.* — Variétés nombreuses, souvent congénitales indolentes, fluctuantes, bien limitées, couvertes par des téguments sains, irréduction à la pression.

» 11° *Encéphalocèle.* — A l'angle interne de l'orbite, molle, fluctuente, congénitale. Perforation de l'os, bilatérale.

» 12° *Lipome.* — Très rare, mou, limité ou diffus, fausse fluctuation, souvent crépitation caractéristique.

» 13° *Fibrome.* — Très rare. Circonscrit, lisse, régulier, indolent, consistance presque ligneuse. Développement lent, pas de récidive.

» Les tumeurs de mauvaise nature n'offrent jamais ni la consistance pierreuse des productions osseuses ni la fluctuation des collections liquides. Elles sont irréductibles et ne présentent pas des pulsations.

» 14° *Enchondrome.* — Caractérisé par sa dureté, son développement lent, moindre tendance à l'ulcération et généralisation.

» 15° *Sarcome.*—Très fréquent. Tumeur lisse, unie ou multilobée, de consistance variable dans ses différentes parties. Douleurs vives, marche progressive, ulcération des téguments et formation des champignons rougeâtres, récidive sur place. Le sarcome mélanique, noir, marche plus rapide, généralisation précoce.

» 16° *Carcinome.* — En dehors du squirrhe (exceptionnel) le cancer ne diffère du sarcome que par une marche plus rapide, douleurs plus vives, grande tendance d'envahir les parties voisines.

» Tumeurs vasculaires.

» 1° *Angiome simple* ou *caverneux.* — Le premier en rap-

Digitized by Google

port avec une tumeur érectile des paupières, mal limitée, consistance molle, rougeâtre ou violacée, réductible, se gonflant par effort sans pulsation et souffle. Le second peu consistant, élastique profond, pas de pulsations ou souffle.

» 2° *Tumeur variqueuse.* — Saillie des veines dilatées à l'angle de l'orbite, molle, bleuâtre, réductible pas de pulsation ni souffle. »

Nous avons voulu dans cette analyse montrer l'importance de cet article, qui à lui seul, ferait un gros volume. Il fait le plus grand honneur à M. Chauvel qui y a déployé ses qualités habituelles : une connaissance parfaite de la littérature, une critique toujours élevée et impartiale, enfin une grande clarté d'exposition, avantage précieux dans un sujet aussi étendu et aussi varié. Dr APERGIS.

PÉRISCLÉRITE RHUMATISMALE

Par le docteur Aguilar Blanch.

(*Fin.*)

Si nous regardons maintenant les antécédents, nous verrons sa mère être atteinte d'accidents rhumatismaux, et elle-même s'apercevoir tout les matins d'engourdissements douloureux dans les articulations de la main : La maladie, par conséquent que présente Mme C... est atteinte d'une *périsclérite rhumatismale.*

Avec le fond diathésique de la parenté, et l'impressionnabilité des yeux pour le changement des saisons, il est facile à comprendre que la maladie présente les caractères de périodicité.

Les sclérites et les périsclérites durent ordinairement des mois entiers et constituent une affection chronique ; ici chaque attaque ne dure que quinze jours environ.

Digitized by Google

Pronostic : Il est toujours favorable dans les cas de périsclérite; néanmoins, des complications du côté de l'iris et de la cornée peuvent surgir et aggrave l'affection; c'est pourquoi il faut se tenir sur la réserve.

Traitement : Il se divise en local et général, selon qu'il s'agit de modifier les troubles oculaires, ou de réagir contre la cause du mal. Le traitement local consiste dans les scarifications, les collyres d'atropine et d'éserine instillés alternativement, les compresses chaudes et aromatiques, ainsi que les douches de vapeur quand la maladie présente une tendance à l'état chronique. Quant au traitement général, il y a besoin de rechercher les causes générales telles que syphilis, rhumatisme ou goutte (causes les plus favorables pour développer cette maladie). C'est en agissant contre ces états constitutionnels, qu'on administrera les mercuriaux, le sulfalte de quinine, le salicytate de soude, le colchique, etc.

Dans le cas présent l'on emploie pour les troubles locaux les collyres d'atropine et d'ésérine alternativement, à la dose de 0,02 grammes pour 10 grammes d'eau distillée; le sulfate de quinine à la dose de 0gr,30 à prendre chaque jour. Le résultat de ce traitement a été on ne peut plus satisfaisant, et au bout de six jours, la malade a été presque complètement guérie; il ne restait qu'un peu d'injection sous-conjonctivale, le chémosis ayant complètement disparu. Le sulfate de quinine a donné lieu à la disparition des frissons que la patiente ressentait, ainsi que de tous les phénomènes intermittents.

Mais, comment expliquons-nous la disparition du chémosis, des douleurs et de la grande injection sous-conjonctivale, uniquement, grâce au sulfate d'atropine et d'éserine.

Rien de plus clair, si l'on se rapporte à l'action physiologique de ces substances. En effet, en employant l'atropine, non seulement nous prévenons la possibilité des complications du côté de l'iris, mais nous prévenons aussi les stases sanguines, en favorisant la circulation intra-oculaire. D'ailleurs, il y a encore un autre effet de l'atropine sur ces mêmes vais-

Digitized by Google

seaux, puisque en agissant sur les fibres lisses, par l'intermédiaire du grand symphatique, elle fait diminuer les calibres des vaisseaux d'une manière notable, comme cela résulte des expériences faites en premier par Wharton Jones et plus tard par Brown-Séquard et Henriot.

Relativement à l'éserine, nous devons dire que si elle agit paralysant le grand sympathique, et en déterminant une augmentation dans le calibre des vaisseaux, cet alcaloïde agit aussi sur le muscle de l'accomodation, en le relâchant. Enfin il aide la circulation des artères ciliaires.

Nous pouvons ainsi comprendre la diminution de la congestion et de plus la réabsorption de l'exsudat séreux par l'augmentation de l'activité circulatoire déterminée par l'atropine, laquelle est toujours plus forte que l'éserine à égales doses.

Que pense-t-on trouver de surprenant que le rhumatisme se localise dans l'enveloppe scléroticale?

On peut très bien accepter, premièrement, une prédisposition innée chez la patiente pour le rhumatisme, prédisposition que lui donne l'héritage; et l'on peut l'accepter avec plus de raison, si l'on considère les statistiques de Chomel, Requin et Puller, qui la porte à 29 pour 100 dans les cas de rhumatismes chroniques.

Mais en dehors d'une prédisposition héréditaire, il faut aussi une cause occasionnelle pour développer la maladie, et une de ces causes, la plus vulgaire, est, d'après tous les auteurs, le froid, et le froid humide, circonstances qui se rencontrent principalement le printemps, l'hiver et l'automne.

Ce sont, en effet, ces époques qui, comme on a pu le voir, ont fait toujours éclater la périsclérite chez notre malade.

Plus nous examinons les symptômes, et plus nous trouvons des caractères spéciaux du rhumatisme non seulement dans la forme de l'invasion, mais aussi dans la marche et la terminaison de la maladie.

Dr Aguilar Blanch.

Digitized by Google

BIBLIOGRAPHIE ESPAGNOLE.

Par le docteur Aguilar BLANCH.

Albugo de forme rare développé dans les deux cornées, par le docteur Lopez Ocâna. — Dans le numéro cinq de la *Cronica oftalmologica*, cetauteur rapporte un cas d'albugo, survenu à la suite d'une kératite interstitielle. Dans les deux yeux, les taies avaient une forme complètement ronde, formant anneau, de sorte que la cornée, était restée transparente à la périphérie et au centre. Cette disposition donnait lieu à des phénomènes très intéressants. Dans l'obscurité, la malade voyait les objets, avec une très grande confusion, tandis qu'au grand jour sa vue était presque normale. Le Dr Lopez explique ces phénomènes en disant que : au grand jour la lumière ayant contracté la pupille, les rayons centraux seuls pénètrent jusqu'à la rétine : au contraire à l'obscurité ; la pupille se dilatant fortement, les rayons lumineux passent non seulement par le centre mais aussi par la périphérie de la cornée qui est restée transparente, c'est-à-dire, il en passe en dehors et en dedans de l'anneau opaque formant l'albugo, d'où, conséquemment, troubles dans la netteté des objets perçus. Pour remédier à cet état, le Dr Lopez a pratiqué des cautérisations avec le nitrate d'argent, sur toute la périphérie de la cornée, de façon à agrandir le grand cercle de l'albugo, et à ne laisser transparente dans la cornée que la partie centrale. Après quelques cautérisations il a été assez heureux pour obtenir le résultat qu'il cherchait. De la sorte, les rayons lumineux ne pouvaient plus traverser la cornée que par la partie centrale, et les troubles ont complètement cessé.

Blessures de la cornée, de l'iris et du cristallin, a a suite d'un éclat de capsule. — Extraction du corps étranger. — Guérison complète. — Par le docteur Vilalonga. — *Observation recueillie par J. Riztol. — La Revista de ciencias médicas* de Barcelone du 10 février 1882, rapporte le cas suivant :

Il s'agit d'un jeune homme âgé de onze ans qui, en déchargeant un fusil, a reçu un petit morceau de capsule dans son œil gauche. On appelle le Dr Vilalonga, qui juge nécessaire l'extraction du corps étranger, non seulement pour guérir cet œil, mais encore pour empêcher la possibilité des complications dans l'autre œil. La cornée offre une ligne blanchâtre d'un millimètre de longueur, située un peu en bas et en dehors de l'intersection des deux dia-

Digitized by Google

mètres. L'iris présente des symptômes inflammatoires. Les instillations d'atropine font découvrir une synéchie. En examinant l'œil à l'éclairage latéral, on voyait l'éclat enfoncé en partie dans le cristallin, et, entourant cet éclat, apparaissait un exsudat blanchâtre, placé dans la capsule cristallinienne.

La partie de la capsule restant en dehors présentait une sorte de crochet embrassant la petite circonférence de l'iris, l'attirant vers le cristallin et formant la synéchie que nous avons vue plus haut.

La vision était presque abolie, il y avait simplement la perception lumineuse, et aussi larmoiement, photophobie et douleurs peri-orbitaires.

L'opération consista à pratiquer la kératotomie à l'aide du couteau de Grœffe : l'incision faite perpendiculairement au corps étranger; à la sortie de l'humeur aqueuse, l'iris vint faire hernie dans la plaie cornéenne, et, avec lui, le corps étranger; on l'enleva avec une pince, et l'on excisa aussi la portion de l'iris hernié; après, on appliqua les instillations d'atropine et le pansement.

Le jour suivant, les symptômes inflammatoires diminuèrent, et il ne restait qu'un peu de photophobie.

Le résultat a été merveilleux, puisque tous les phénomènes inflammatoires ont disparu sitôt après l'opération.

Le cristallin, malgré sa blessure, ne s'est pas opacifié. Deux mois après l'opération, la vision est redevenue normale.

M. J. Riztol fait suivre ce fait de cette conclusion : Que nous ne devons pas reculer devant l'extraction des corps étrangers, malgré tous les phénomènes inflammatoires : l'opération est le meilleur moyen antiphlogistique.

De l'homotropine. — Le Dr Carreras Arago, dans le même numéro de son journal « *La revista de ciencias, médicas* » consigne les résultats qu'il a obtenus avec l'homotropine, suivant les expériences du Dr Galezowski sur la même substance.

Les recherches ont été faites sur divers individus, et il a observé des phénomènes exactement semblables à ceux décrits par le Dr Galezowski; seulement il a trouvé que la paralysie de l'accommodation chez quelques individus a duré vingt heures. Cette paralysie, d'après lui, se produit en raison directe de l'âge; ainsi, chez les individus âgés de 10 à 25 ans, où la force d'accommodation oscille entre 14 et 8,50 dioptries, l'homotropine diminue seulement de quelques dioptries la force d'accommodation, mais elle reste encore suffisante pour permettre de lire le numero 1 de l'échelle optométrique du Dr Carreras, à la distance de 22 ou 28 centimètres, tandis que chez les vieillards, où cette force d'accommodation est tout au plus de cinq dioptries, cette substance produira une

Digitized by Google

vraie paralysie, malgré sa faible action. L'influence de l'homotropine sur l'accomodation existe, mais beaucoup moins intense que celle de l'atropine, puisqu'elle cesse d'agir après vingt-quatre heures au maximum. De plus, l'homotropine ne donne pas lieu aux accidents toxiques, que quelquefois peut produire l'atropine. L'homotropine n'a pas, non plus, l'action irritante et eczémateuse que l'on rencontre parfois en administrant l'autre substance.

Pour toutes ces raisons, le Dr Carreras Arago, croit que l'on pourrait substituer l'homotropine à l'atropine dans quelques cas, comme, par exemple, pour examiner l'intérieur de l'œil. Chez les glaucomateux, il croit aussi que, grâce à sa faible action, on ne verrait pas avec la même facilité se développer les accidents aigus de cette maladie; mais dans tous les autres cas, où nous avons besoin d'une action rapide et énergique, l'atropine reste toujours le médicament mydriatique par excellence.

Luxation traumatique du cristallin. — Extraction. — Résultats satisfaisants.

Le Dr Gastaldo, de Madrid, rapporte un cas de cataracte traumatique, qui a présenté des phénomènes très extraordinaires.

Un individu âgé de vingt-et-un ans, a reçu à l'âge de cinq ans, sur un coup le côté droit de la face, sans graves conséquences en apparence, puisque seulement quelques jours après, il s'aperçut que la vue de son œil était trouble. Mais douze ans après, l'œil devint plus était trouble et douloureux, et l'autre œil qui, jusqu'à ce moment, resté normal, commença à présenter quelques mouches volantes et aussi des troubles fonctionnels. Le patient resta encore inactif, mais un jour il s'aperçut qu'en dehors de son œil droit, existait un corps rond blanchâtre, et aussitôt il se décida à se faire soigner.

Amené au Dr Gastaldo, on diagnostiqua une cataracte luxée dans la chambre antérieure, avec irido-choroïdite, et ophtalmie sympathique commençante dans l'œil gauche. On décida de faire l'extraction de la cataracte.

Elle présentait une forme de poire, attachée par son bout à la circonférence libre de l'iris, dans la partie inférieure et interne. La pupille très large était oblique de dehors en dedans et de haut en bas, disposition qui donne lieu au déplacement de la cataracte dans la chambre postérieure, au moment même de commencer l'opération. Les mouvements brusques d'un accès de toux firent retourner le cristallin à sa place première, et l'opération put se pratiquer. Elle fut assez laborieuse : ce ne fut qu'après plusieurs tentatives et à l'aide d'un crochet, que l'on put achever l'extraction.

Digitized by Google

Le corps vitré liquéfié sortit, mais en faible quantité. Les suites de l'opération ne présentèrent rien de particulier.

L'examen ophtalmoscopique démontra après, dans cet œil, un décollement de la rétine, des flocons dans le corps vitré et des atrophies choroïdiennes.

Le malade voit maintenant (quelque temps après l'extraction) de son œil droit les images, des objets, mais confusément, et les phénomènes sympathiques qui commençaient dans l'œil gauche ont été arrêtés; il a pu continuer ses travaux.

Le Dr Gastaldo termine son observation en faisant quelques remarques :

La luxation du cristallin dut avoir lieu quand le malade, à l'âge de cinq ans, reçut le coup dans le côté droit de la figure.

Elle dut se faire dans la chambre postérieure d'abord, fit là l'office d'un corps étranger, provoqua une irido-choroïdite et le ramollissement du corps vitré. Le corps vitré ramolli, le cristallin put voyager plus librement et, grâce à la dilatation pupillaire, passer d'une chambre dans l'autre pour venir définitivement se loger dans la chambre antérieure.

Enfin, dans tous les cas semblables, on doit pratiquer l'extraction du cristallin luxé; on arrête ainsi les phénomènes inflammatoires, les accidents sympathiques, et on peut même obtenir une amélioration de la vision de l'œil atteint.

BIBLIOGRAPHIE FRANÇAISE.

État des nerfs optiques et de la rétine dans un cas de cécité remontant à dix ans; chez un ataxique, par Poncet (de Cluny). *Communication faite à la société de Biologie, séance du* 18 *février* 1882. — La question des alternations nerveuses périphériques dans l'ataxie, résolue par la précédente communication de M. Déjérine, laisserait penser que peut-être la cécité des ataxiques est de même nature. On discute aussi depuis longtemps sur l'étiologie de cette sclérose. Est-elle primitive? est-elle secondaire ou relative et liée à la dégénérescence parenchymateuse primitive?

J'ai eu l'occasion, dans ces derniers temps, d'examiner deux yeux appartenant à un ataxique aveugle depuis dix ans, mort à Bicêtre, dans le service de M. Debove, qui a bien voulu me livrer ces pièces importantes.

Voici l'état du nerf optique et de la rétine.

Digitized by Google

Nerf optique entre le trou optique et le bulbe. — A l'œil nu, la substance propre du nerf paraît déjà trop lâche et flottante dans sa gaîne. Sur des coupes perpendiculaires, on constate un épaississement de la gaine et du tissu sous-arachnoïdien; les travées qui plongent dans le nerf sont hypertrophiées, contournées, enclavant des espaces nerveux, sinueux et de forme tout à fait anomale. Chaque îlot de ces faisceaux connectifs porte au centre un petit capillaire à peine visible, atrophié. De fibres nerveuses à cylindre axe à myéline, il n'existe pas trace; c'est une masse granuleuse amorphe, formant des plaques irrégulières et sinueuses. L'hématoxyline révèle dans ces loges nerveuses une quantité peut-être trop grande de cellules de la névroglie: le tissu fibrillaire si délicat de la névroglie y est à peine reconnaissable.

Cette description est applicable aussi bien aux coupes perpendiculaires qu'aux coupes parallèles; seulement, dans celles-ci, nous avons encore rencontré quelques vestiges de fibres nerveuses altérées, mais non réduites en granulations.

Cet état pourrait faire croire à une sclérose primitive de la substance connective du nerf. Nous ne pouvons l'accepter, parce que l'examen des parties postérieures ne la confirme pas.

Nerf optique en arrière du trou optique jusqu'au chiasma. — Les coupes ne démontrent qu'un amas de vacuoles incolores. Plus trace de fibrilles nerveuses; mais, là, il n'y a pas de sclérose; les cellules et le tissu névrogliques n'y sont pas plus abondants que d'habitude; le nerf est à l'état de fines granulations graisseuses ou de vésicules sans autre altération appréciable. C'est précisément cette dégénérescence parenchymateuse de cette portion postérieure du nerf optique qui nous fait juger que l'atrophie de la partie antérieure est de même nature. Si les cellules névrogliques sont un peu plus abondantes en avant, c'est qu'elles ont été tassées sur une plus petite étendue; si le tissu conjonctif émanant des gaînes s'est hypertrophié, c'est que la substance nerveuse faisait défaut. Le processus scléreux péricapillaire n'est pas inflammatoire; il est compressif, scléreux, secondaire.

(*A suivre.*)

Le gérant : Germer Baillière.

PARIS. — IMPRIMERIE ÉMILE MARTINET, RUE MIGNON, 2.

Digitized by Google

DE LA XÉROPHTALMIE PARENCHYMATEUSE

ET DE SON TRAITEMENT PAR LA TRANSPLANTATION DE LA CONJONCTIVE DE LAPIN

par le docteur Galezowski.

Il y a peu de maladies en ophtalmologie qui présentent une plus grande gravité que le dessèchement général de la conjonctive et de la cornée, que nous appelons *xerosis* ou xérophtalmie. C'est aux travaux de Duprez[1], de Weber[2], de Cohn[3], de Tixier[4], et aux recherches de notre collaborateur et ami, le docteur Cuignet[5], que nous devons les notions les plus complètes et les plus détaillées sur cette terrible maladie.

Cette affection est très rare en Europe, comme dit très justement Cuignet ; il ne l'a rencontrée que 8 ou 10 fois pendant huit ans, tandis que pendant six années d'exercice en Algérie, il l'a observée au moins une centaine de fois. Cette remarque de Cuignet acquiert au point de vue étiologique une importance capitale, car elle démontre une relation très grande qui existe entre le xérosis et l'ophtalmie granuleuse.

En ce qui me concerne, je ne l'ai observée jusqu'à présent que 7 ou 8 fois, mais dans trois cas il n'y a eu aucune trace d'affection granuleuse, ni purulente antérieure, d'où je puis conclure qu'il existe, en dehors des granulations, d'autres causes de la maladie.

On connaît généralement l'aspect que présente un œil atteint de cette affection, mais on ne connaît pas toutes ses variétés ni les différentes causes qui peuvent la produire, de même qu'on n'a pas une notion exacte sur la nature elle-même de l'affection.

Mes propres recherches me permettent de donner quel-

1. Duprez. *Essai sur le xérosis de la conjonctive*, 1836.
2. Weber *Ueber die Xerosis conjunctivai*, 1846.
3. Cohn. *Ueber die Xerosis*, 1876.
4. Didier. *De la xérophtalmie*, thèse, 1876.
5. Cuignet. *Recueil d'ophtalmologie*, juillet 1875, p. 198.

Digitized by Google

ques aperçus nouveaux qui, il me semble, contribueront jusqu'à un certain point, à éclaircir sa pathogénie et, ce qui est plus important par-dessus tout, à apporter un remède contre un mal qui, jusqu'à présent, était considéré comme incurable.

Les auteurs admettent généralement deux variétés de xérosis : *xérosis parenchymateux* et *xérosis épithélial*. Cette division ne me paraît pas répondre à toutes les variétés de l'affection ni aux différentes conditions pathogéniques dans lesquelles elle se présente.

Cuignet ne voudrait pas donner le nom d'une maladie au xérosis, car ce n'est qu'un état pathologique consécutif. Mais si cette opinion peut être jusqu'à un certain point soutenue pour le xérosis consécutif aux granulations, elle ne peut pas être acceptée pour des cas où la maladie apparaît d'une manière spontanée.

La xérophtalmie peut se présenter en effet sous des formes et des aspects très variés, et c'est pour cette raison que Cuignet a cru nécessaire de distinguer *trois degrés* en rapport avec l'intensité d'altération, comme il dit, beaucoup plus qu'avec son étendue.

Selon nous, il faut distinguer deux grandes classes dans le xérosis : *primitif* et *secondaire;* la première de ces formes n'atteint que la conjonctive, et la cornée ne se prend que lorsque les paupières, en se rétractant de plus en plus, l'enferment et l'emprisonnent presque complètement derrière leur voile; tout au contraire, la seconde variété atteint à la fois la conjonctive et la cornée, et entraîne l'opacification de cette dernière dès l'origine de l'affection.

Le xérosis parenchymateux spontané débute toujours par le cul-de-sac et la conjonctive palpébrale; on voit apparaître dans le cul-de-sac des plis verticaux qui se rendent du bord tarsien de la conjonctive au bord cornéen, et y constituent des vrais plis de symblépharon. Étroits d'abord et isolés, ils gagnent peu à peu en largeur, s'étendent à toute l'étendue conjonctivale, de sorte qu'au bout d'un certain temps, la conjonctive se rétracte de plus en plus, le bord des paupières

Digitized by Google

se rapproche du bord cornéen, et finalement y prend une adhérence complète.

Pendant toute la durée de cette affection, la conjonctive continue à se lubréfier comme dans l'état normal, presque dans toute son étendue, et ce n'est que par places isolées qu'on voit apparaître des squames de l'épithélium desséché.

Malheureusement la maladie ne s'arrête même pas à ce point, la force de la rétraction du tissu fibreux de la conjonctive est tellement grande, que la paupière supérieure descend de plus en plus sur la cornée, et la paupière inférieure remonte progressivement et recouvre le champ pupillaire. Longtemps encore les malades continuent à voir à travers la fente palpébrale, en conservant une transparence complète de la partie centrale de la cornée; mais peu à peu les plis rétractifs envahissent la surface épithéliale et la membrane de Bowman, amènent l'opacification de toute la portion superficielle de la cornée, les adhérences s'établissent d'une manière complète et absolue entre les paupières et le globe de l'œil, la cécité devient alors complète.

Deux cas semblables se sont présentés jusqu'à présent à mon observation, l'un à la période ultime, et l'autre tout récemment, presque à son début. Nous allons rapporter l'histoire en abrégé de ces deux cas.

Observation I.

Xérosis parenchymateux primitif des deux yeux. Rétraction complète de la fente palpébrale. Conservation de la transparence de la cornée.

M. X..., homme du monde, âgé de soixante-deux ans, est atteint depuis plus de vingt ans de rhumatisme goutteux; depuis plus de huit ans, il ne peut plus bouger de son fauteuil, à cause de ses jointures déformées par la goutte. Il est en outre presque complètement aveugle depuis plus de huit ans, et le peu de vue qui lui reste tend de plus en plus à disparaître. Il a consulté tous les ophtalmologistes, essayé de tous les traitements et toujours avec le

Digitized by Google

même insuccès, car rien n'a pu arrêter la marche de sa maladie. Appelé auprès du malade en février 1873, j'ai pu constater l'état suivant.

Le malade a une apparence de bonne constitution; il est fort et robuste, plutôt avec un peu d'exubérance de graisse, la figure un peu bouffie; il se tient dans un fauteuil mécanique, ne pouvant pas marcher à cause de la déformation de toutes ses articulations, et notamment des pieds et des deux genoux. Les membres supérieurs sont moins affectés, car il peut exécuter tous les mouvements, mais on trouve pourtant des nodosités et des déformations osseuses.

Les deux yeux sont fermés; et lorsqu'on veut les écarter, on trouve une résistance absolue, les deux bords sont complètement soudés avec la cornée; mais lorsqu'on cherche à les écarter avec un certain effort, on reconnaît alors que vers le centre, les deux cornées sont encore transparentes, mais par places on aperçoit de petites traînées blanches qui aboutissent au bord palpébral. La transparence est si bien conservée au centre de la cornée, que le malade distingue parfaitement l'heure d'une montre, qu'il peut même lire, quoique avec une certaine difficulté, les caractères du n° 5 de mon échelle, et il reconnaît toutes les couleurs.

Le malade me raconte qu'il n'a jamais eu aucune inflammation dans les yeux, et qu'ils n'ont jamais suppuré, mais que, depuis plus de douze ou quinze ans, il s'était aperçu que les mouvements de ses paupières étaient gênés; que peu à peu on voyait se produire entre les paupières et le globe oculaire comme des cordons ou des membranes qui gagnaient progressivement la partie transparente de l'œil et qui finalement aboutirent à l'état dans lequel il se trouve actuellement. Il a consulté Sichel père, Desmarres, Graefe, Follin et d'autres, mais on lui avait toujours répété la même chose, qu'on ne pouvait rien faire contre cette affection. Le malade éprouve toujours une forte sensation de sécheresse et de cuisson, phénomènes qui ne sont soulagés que par l'instillation de quelques gouttes de la glycérine anglaise.

Sur le bord des paupières on constate quelques croûtes desséchées, mais la cornée paraît encore assez luisante à son centre. Les bords palpébraux sont contournés légèrement en dedans, et les cils des deux bords opposés palpébraux tendent à s'entre-croiser entre eux.

Prenant en considération tous ces renseignements, ainsi que l'aspect des bords palpébraux, nous n'hésitons pas à déclarer qu'il s'agit chez ce malade d'un xérosis spontané et

Digitized by Google

parenchymateux, et chez lequel l'épithélium cornéen a résisté jusqu'au dernier moment complètement transparent et luisant.

Il existe donc une différence essentielle entre ce xérosis spontané et tous ceux qui surviennent consécutivement à des inflammations antérieures de la cornée et de la conjonctive, car, comme nous verrons bientôt, dans cette dernière variété la cornée se prend presque en même temps que la conjonctive.

Un second fait, non moins important que le précédent, vient de se présenter à mon observation, dans ma clientèle particulière. Le mal accuse les mêmes caractères de spontanéité, atteint les deux yeux à des degrés différents, mais qui dans un œil est presque à son début, tandis que dans l'autre, il tend à se rapprocher de la cornée. Cette dernière membrane ne présente rien d'anormal, elle conserve toute sa transparence et son luisant normal. Ce qui est plus important à noter, c'est que la conjonctive dans toute son étendue, aussi bien près du cul-de-sac, et dans l'espace occupé par les productions fibreuses, cicatricielles, de même que dans les parties saines, ne présente en apparence aucune altération, elle n'est recouverte d'aucune sécrétion morbide, elle ne présente pas de croûte, et sa couche épithéliale semble conserver sa structure normale. C'est à peine si le malade se plaint par moments d'une sensation de sécheresse passagère, dans d'autres moments, l'œil paraît être un peu plus humide qu'à l'état sain.

Voici les détails de cette intéressante observation :

Observation II.

Xérosis parenchymateux spontané des deux yeux, avec cornée transparente et lubréfication normale de la conjonctive.

M. P..., âgé de quarante-sept ans, Américain, est venu me consulter pour la première fois en novembre 1881 ; il est fort et bien constitué, n'a jamais souffert d'aucune

Digitized by Google

affection sérieuse, ses yeux ont été toujours très bons, et n'ont jamais éprouvé d'inflammation. Mais depuis trois ou quatre ans, il s'aperçoit que ses yeux se fatiguent beaucoup, et ses paupières sont lourdes, pesantes, elles se relèvent difficilement, surtout celle de l'œil droit. Par moment le malade éprouve une sensation très pénible de sécheresse, quelquefois ce sont des picotements très pénibles qui amènent un larmoiement abondant. A l'extérieur, les yeux ne présentent rien de particulier, si ce n'est qu'ils sont un peu moins ouverts qu'à l'état sain, surtout le droit. Dès qu'on cherche à écarter les paupières, on s'aperçoit de l'existence de brides cicatricielles semblables à celles qu'on voit survenir à la suite de brûlures. La paupière inférieure est bridée dans ses deux tiers, la supérieure un peu moins. On voit des tractus verticaux qui rattachent la paupière au globe oculaire, et qui tendent de plus en plus à se rapprocher de la cornée. Du reste, à part cette altération, la conjonctive conserve son aspect normal, elle n'est pas sèche comme dans d'autres formes de xérosis; plutôt vers le cul-de-sac et dans toute l'étendue des brides, elle présente un aspect un peu grisâtre ou gris violacé. La même affection mais bien moins accentuée s'observe à l'œil gauche. Les deux cornées sont complètement saines, et l'acuité visuelle est normale.

Ainsi donc, voilà un cas de xérophtalmie non douteuse qui s'est développé d'une manière toute spontanée, et sans aucune inflammation ni précédente ni ultérieure. Elle est progressive comme toutes les autres xérophtalmies, et elle aboutira tôt ou tard à une adhérence complète des paupières au globe de l'œil, si on ne trouve pas de moyen pour l'arrêter. Évidemment on ne peut pas accuser ici l'altération des glandes sécrétantes de la conjonctive qui auraient privé la surface épithéliale de liquide lubréfiant. Nous avons démontré au contraire par les deux dernières observations que la conjonctive restait partout humectée. On ne peut rapporter cette maladie à aucune autre cause et à aucun autre processus pathologique qu'à une atrophie progressive du tissu propre de la conjonctive qui en perdant successivement toute l'innervation et nutrition endosmotique, entraîne sa rétraction progressive et sa disparition.

II. La deuxième variété de xérophtalmie est celle qui se

Digitized by Google

développe d'une manière secondaire et consécutivement à différentes sortes d'ophtalmies.

L'ophtalmie purulente scrofuleuse, l'ophtalmie des nouveau-nés, l'ophtalmie diphtéritique et la granuleuse, peuvent amener cette maladie. Sous l'influence de ces différentes affections purulentes toute la conjonctive et la cornée subissent dès le début une altération marquée. La cornée se dessèche, sa lubréfaction devient nulle, et on voit apparaître sur toute sa surface de petites écailles, qui sont produites par des mucosités desséchées. Peu à peu la conjonctive se ratatine, se rétracte, forme comme des plis à la surface; la cornée accuse les mêmes altérations, et on aperçoit même à sa surface des plissements de la couche épithéliale. Cette couche exsudative se rétracte de plus en plus, elle efface la caroncule, le pli semi-lunaire, les deux culs-de-sac, rétrécit de plus en plus l'ouverture palpébrale, et aboutit finalement à amener la soudure de deux paupières avec la cornée.

C'est à ce moment qu'on voit apparaître sur la surface conjonctivale tout entière ainsi que sur la cornée, une sorte de pellicule grisâtre plus ou moins épaisse, qui se rattache et se glisse par places, et qui ressemble, comme dit très justement Cuignet, à une couche de collodion passée sur les deux membranes. Avec le développement progressif de la maladie, les paupières subissent une rétraction, leur rebord se trouve retourné en dedans, ce qui amène un trichiasis. Bientôt le cul-de-sac diparaît complètement comme dans la forme précédente, et la maladie arrive à sa dernière limite. Il faut dire pourtant que le plus souvent les désordres s'arrêtent là.

III. Le *xérosis épithélial* ne ressemble en rien aux variétés précédentes, c'est une simple tache sur la conjonctive ou sur la cornée, quelquefois au bord même de cette dernière membrane, en y formant une espèce de bourrelet blanchâtre. Cohn l'a observé sous forme de triangle dans l'angle externe ou interne, et à la place qu'occupe habituellement le ptérygion.

Digitized by Google

Je l'ai observé sur des leucomes ou des staphylomes opaques plus ou moins étendus de la cornée. La surface occupée par ce xérosis est ordinairement sèche et ne se lubréfie point, de sorte que les larmes s'arrêtent là et forment des gouttelettes isolées pareilles à celles qu'on fait surgir lorsqu'on verse de l'eau sur une couched'huile.

Les deux faits suivants peuvent servir d'exemple de xérosis épithélial.

Observation III.

Xérosis épithélial et kératite superficielle.

Madame A..., âgée de cinquante-quatre ans, est venue me consulter au mois de... 1882 pour une kératite vasculaire superficielle de la cornée gauche, située à la moitié supérieure et qui datait déjà de plusieurs années. De plus on apercevait au bord externe de la conjonctive bulbaire, et tout près de la cornée une plaque très angulaire blanc grisâtre, sèche et ne se lubréfiant point. C'était un xérosis épithélial partiel. Le reste de la conjonctive était complètement sain.

Observation IV.

Staphylime partiel de la cornée avec xérosis épithélial.

Pendant que M. le professeur Richet faisait son cours à la Clinique de la Faculté, il s'est présenté à sa consultation une femme âgée de trente-cinq, ans, qui voyait à peine à compter les doigts de son œil droit. En l'examinant avec le professeur, nous avons pu constater un staphylome opaque adhérent de la cornée, large de 5 millimètres de diamètre, et qui présentait une surface complètement sèche au milieu de laquelle on voyait s'amasser quelques gouttelettes de liquide aqueux et qui pouvait même faire croire à l'humeur aqueuse, traversant en cet endroit la cornée. C'était le xérosis, qui n'incommodait pas autrement la malade. La vue était très affaiblie à cause du staphylome qui était presque central.

Le xérosis épithélial n'est point progressif, et il n'y a pas besoin d'entreprendre aucun traitement particulier, d'autant

Digitized by Google

plus qu'il n'amène habituellement aucun trouble particulier.

Il n'en est malheureusement pas de même avec le xérosis parenchymateux soit spontané, soit secondaire; l'un et l'autre sont éminemment progressifs, et en raison de leur immense gravité, exigent une intervention chirurgicale.

Tous les traitements qui ont été essayés jusqu'à présent contre cette affection sont restés généralement sans effet. La seule méthode efficace, qui me paraît être destinée à arrêter le mal, est la méthode de transplantation de la conjontive de lapin. C'est à ce moyen que j'ai eu recours cette année sur une de mes malades, et le résultat en a été on ne peut plus satisfaisant, comme on verra par l'observation ci-dessous recueillie par M. Despagnet.

Observation V.

Xérosis de la conjonctive des deux yeux et des deux cornées suite d'anciennes granulations.

Madame G..., cinquante-cinq ans, demeurant à Suresnes, nous déclare qu'elle avait contracté il y a 12 ans une ophtalmie granuleuse. L'infiltration et l'opacification de cornée fut rapide. Trois semaines après le début de son affection la malade était aveugle. Elle ne peut aujourd'hui nous fournir aucun renseignement précis sur les divers traitements qu'elle a subis. Néanmoins d'après ce qu'elle dit et d'après l'aspect de la muqueuse bulbaire il est permis de supposer que le nitrate d'argent a dû jouer un grand rôle dans la thérapeutique à laquelle on l'a soumise.

Le 20 janvier elle se présente à nous dans le plus triste état. L'œil droit est atrophié; l'œil gauche présente un leucome à peu près général de la cornée. Seule la partie supérieure est simplement infiltrée légèrement et par conséquent un peu transparente. — Les paupières sont renversées en dedans, il y a entropion et trichiasis. La muqueuse des deux paupières inférieures est complètement desséchée et réduite à du tissu cicatriciel. Le bord libre des deux paupières inférieures est dans toute son étendue adhérent à la conjonctive bulbaire à environ 2 millimètres du bord cornéen; les paupières supérieures sont plus mobiles. Le cul-de-sac quoique beaucoup diminué existe cependant en partie. Tout l'œil est sec, brû-

Digitized by Google

lant, douloureux. Il y a xérosis des deux côtés. La glande lacrymale cependant continue des deux côtés ses fonctions, mais elles sont néanmoins affaiblies, c'est-à-dire que la malade ne pleure que difficilement et que la quantité de larmes sécrétées est relativement faible.

La malade ne peut pas se conduire toute seule, c'est à peine si elle peut distinguer le jour et l'ombre de la main que l'on passe devant elle à 10 ou 15 centimètres. Quoique complètement aveugle, elle nous déclare que sa vue baisse encore et la perception du jour est encore diminuée tous les jours.

C'est pour combattre cet état complètement désespéré que nous nous décidons de pratiquer une transplantation de la conjonctive de lapin dans le cul-de-sac inférieur. Cette opération a été pratiquée le 26 janvier dernier de la manière suivante sur l'œil gauche seul, l'œil droit se trouvant presque complètement perdu.

Après avoir disséqué tout le bord palpébral inférieur et l'avoir ainsi séparé de la cornée et du globe de l'œil jusqu'à la profondeur du cul-de-sac, le docteur Galezowski a dégagé la paupière dans toute son étendue. L'hémorrhagie qui a suivi cette opération était tout à fait insignifiante.

Cette première partie de l'opération terminée, on laisse la malade se reposer, en couvrant l'œil avec des compresses imbibées de la solution phéniquée. A ce moment on apporte un lapin jeune et vigoureux, on l'anesthésie avec le chloroforme, et on lui détache toute la conjonctive bulbaire jusqu'au cul-de-sac, on passe trois fils très fins de soie noire phéniquée au bord libre du lambeau ; puis on libère la conjonctive près de ses limites palpébrales, et on y passe les fils blancs. A ce moment, par un dernier coup de bistouri, on détache complètement le lambeau conjonctival, et on l'adapte à la plaie intra-palpébrale de la malade et de façon à ce que le bord précornéen se trouve fixé au limbe précornéen de la malade, et le bord palpébral avec le bord semblable de la malade. La suture une fois fixée le docteur Galezowski a encore pris une précaution, c'est d'attirer la muqueuse greffée dans le fond du cul-de-sac en y faisant passer deux points de suture en catgut à travers cette muqueuse et toute l'épaisseur de la paupière et en faisant fixer ces sutures sur la peau et à la base de la paupière inférieure.

Le pansement consistait dans une application constante de vaseline entre les paupières et des compresses très chaudes en permanence. La réaction inflammatoire fut relativement très faible. Le lendemain et le surlendemain de

Digitized by Google

l'opération, le lambeau de la conjonctive greffée était devenu tout à fait blanc, ce qui faisait craindre un sphacèle, mais le troisième jour le centre du lambeau est devenu rosé. Progressivement, sa coloration rouge a augmenté, les fils sont coupés. Dès le 7e jour nous avons pu constater le rétablissement définitif du cul-de-sac mesurant plus de 7 millimètres de profondeur, avec la surface conjonctivale luisante, et se lubréfiant presque comme dans l'état normal. De plus, ce qui est digne de remarque, c'est que la cornée dans la moitié inférieure, s'est un peu éclaircie ; on aperçoit plus distinctement la pupille, et la malade distingue mieux les objets. — 5 février. La malade quitte la Clinique, la plaie est cicatrisée ; toute la nouvelle conjonctive est rouge, le cul-de-sac a 7 millimètres de profondeur. L'œil n'est point douloureux. — 25 février. Le mieux continue. — 5 mars. Même état, la malade compte les doigts à 13 centimètres, il n'y a point de sécrétion morbide, le cul-de-sac conjonctival persiste dans les mêmes conditions que le mois dernier.

Ce fait, à lui seul, est on ne peut plus concluant, il démontre qu'on possède le moyen plus ou moins efficace pour combattre une maladie aussi terrible qu'est la xérophtalmie ; ce moyen est la greffe conjonctivale.

Wolfe de Glasgow avait déjà tenté ce moyen, et je ne doute pas qu'en vulgarisant cette méthode, on arrive à des résultats de plus en plus satisfaisants.

Peut-être en se servant de la muqueuse buccale comme Dufour (de Lausanne) le fait dans le symblépharon, on obtiendra des résultats tout aussi satisfaisants.

En ce qui me concerne, je pense qu'il y aura toujours plus d'avantage de se servir dans cette opération de la conjonctive oculaire, car elle contient tous les éléments nécessaires à la lubréfaction de l'œil.

Nouveau procédé de l'auteur.

Il n'est pas douteux pour moi que le rétablissement complet de la fonction palpébrale, sa nutrition et sa lubréfaction puissent se faire tant qu'on n'aura pas remplacé la conjonctive atrophiée par une autre conjonctive saine.

Digitized by Google

L'idée que je me propose de mettre à exécution dans le premier cas qui va se présenter à mes soins, c'est de greffer une conjonctive saine emprunté à un individu qui sera obligé de subir une énucléation de l'œil pour une atrophie de l'organe ou pour une blessure. En prenant toute la conjonctive bulbaire, j'arriverai à restaurer ce qui manque dans l'œil atteint de xérophtalmie.

Incontestablement ce sera un perfectionnement à introduire dans la greffe conjonctivale, mais ce que nous pouvons dès aujourd'hui établir comme un fait incontestable, c'est que la greffe conjonctivale est une ressource certaine pour réagir contre une maladie aussi terrible qu'est la xérophtalmie.

Dr GALEZOWSKI.

DES EXSUDATS ALBUMINOIDES

A LA SUITE DES BRULURES SUPERFICIELLES DE LA CORNÉE

Par M. DUJARDIN.

Les brûlures de la cornée, sans être absolument rares, ne représentent en somme qu'un assez faible contingent, à considérer la fréquence excessive des traumatismes oculaires qu'on observe dans notre milieu industriel.

Des brûlures profondes, intéressant le parenchyme cornéen et aboutissant à la nécrose ou à la perforation, nous n'en dirons rien, notre but étant uniquement dans cette courte note d'attirer l'attention sur une particularité curieuse qui ne se présente que dans les cas de brûlures tout à fait superficielles. Nous voulons parler de ces opacité blanches saturées, signalées parfois à la surface de la cornée et comparées avec beaucoup de raison pour l'aspect, à du blanc d'œuf durci. Il nous a été donné d'en rencontrer récemment plusieurs

Digitized by Google

exemples, et ayant à cette occasion consulté divers traités spéciaux, nous avons été surpris de ne pas les trouver décrites avec plus de détails.

C'est à la suite des brûlures superficielles par des corps chauds ou en ignition qu'on rencontre ces exsudats caractéristiques à la surface de la cornée; jamais nous ne les avons observés à la suite des brûlures produites par les caustiques. Dans ce dernier cas on constate bien des lésions cornéennes diffuses, des opacités d'un blanc grisâtre variable, mais jamais ces exsudats avec l'aspect de l'albumine cuite, de forme irrégulière, et qu'on pourrait comparer, pour en donner une idée, à des découpures de papier appliquées çà et là sur une cornée saine et bien transparente.

En fait le caractère essentiel et vraiment curieux de ces exsudats, c'est précisément qu'ils sont simplement superposés à la cornée, tandis que par leur coloration saturée, de prime abord on croirait à une lésion profonde du tissu cornéen. Vient-on à exercer sur l'œil de légères frictions à travers les paupières, ces exsudats se détachent aisément sous forme de minces pellicules et, au dessous, la cornée apparaît avec sa transparence normale. La guérison a été pour ainsi dire instantanée, un liséré presque imperceptible restera la seule trace de l'emplacement occupé par les exsudats.

On voit de suite, combien il faut se garder de porter la désolation par un pronostic trop sombre, lorsqu'on se trouve en présence d'une brûlure de cette nature, d'apparence fort grave, en réalité fort bénigne, puisque par un léger massage on peut faire disparaître de suite l'opacité blanchâtre qui en a été la conséquence.

Se dispense-t-on de cette petite manœuvre, la guérison n'en sera guère beaucoup retardée; dès le lendemain de l'accident, les pellicules blanchâtres auront souvent disparu, au grand étonnement du médecin peu familier avec ce genre d'accidents.

Nous voyons même des chirurgiens des plus autorisés avoir éprouvé ce léger mécompte. Témoin le fait suivant de Gayet :

« Dans le courant de l'année on m'amène un petit garçon

Digitized by Google

de huit ans auquel un de ses camarade, en jouant, avait porté sur l'œil un pique-feu rougi à blanc. L'accident venait de se produire, et en ouvrant les paupières je trouvai une cornée opaque, blanche tout entière, avec l'aspect d'un blanc d'œuf durci; çà et là une glissade du fer avait produit de petites striées de tissu roussi; enfin quelques parcelles carbonisées semaient la surface. Je crus la cornée perdue et la vision abolie pour toujours; le lendemain la membrane avait repris toute sa transparence et cinq jours après l'enfant était guéri. Je n'oublierai jamais ce fait et je désire éviter à mes confrères une méprise qui a causé à la mère de notre petit malade vingt-quatre heures d'angoisses[1]. »

La rapidité avec laquelle la pellicule blanchâtre est éliminée tient vraisemblablement à l'action mécanique des paupières; on conçoit toute l'importance de ce fait au point de vue du pronostic.

Concluons : alors qu'à la suite d'une brûlure par un corps chaud ou incandescent, la cornée présente en totalité ou en partie l'aspect du blanc d'œuf durci, il ne faut nullement en déduire la perte probable de la cornée. Le plus souvent il ne s'agit que d'une mince pellicule blanchâtre, très superficielle, peu adhérente à la cornée : vient-on à la détacher par de légères frictions, ou la laisse-t-on s'éliminer spontanément, ce qui arrive au bout de quelques heures, on trouve au-dessous la cornée parfaitement transparente. Les accidents sont donc en réalité peu graves, malgré tout ce que leur apparence peut avoir d'inquiétant.

« Avec des brûlures par les caustiques, et surtout par les caustiques liquides, les chances de méprise sont pour ainsi dire inverses, ainsi que Gayet l'a formulé. Souvent les apparences premières seront peu inquiétantes, puis les accidents en se déroulant, montreront que le fluide délétère a pénétré les tissus en les mouillant et que sa terrible influence se fait peu à peu sentir jusque dans leur profondeur. »

Durant ces trois dernières années nous avons rencontré

1. *Revue générale d'ophtalmologie*, 1882, p. 10.

Digitized by Google

six fois ces exsudats albuminoïdes à la surface de la cornée, à la suite de brûlures par des corps chauds ou en ignition. Voici succinctement l'histoire de nos différents malades.

Obs. I. — Il s'agissait d'une jeune fille qui pour juger du degré de chaleur de son fer à repasser, l'approchait de sa joue ; par suite d'un faux mouvement le fer vint toucher l'œil droit et il s'ensuivit une brûlure présentant les caractères que nous venons de décrire : deux ou trois îlots blanchâtres, nettement délimités sur la cornée. C'était la première fois que nous observions une brûlure de ce genre : notre pronostic fut, on le pense bien, très réservé. Le lendemain, à notre grande surprise, les opacités avaient disparu : la cornée avait retrouvé son intégrité parfaite, il eût été impossible de dire où siégeaient les opacités de la veille.

Obs. II. — Dégobert Pierre, 56 ans, vu pour la première fois le 19 septembre 1880. En faisant une soudure, il a reçu, dans l'œil gauche, quelques gouttes de métal en fusion. Brûlure de la cornée avec peu de réaction inflammatoire : exsudats blanchâtres à la surface de cette membrane. Le lendemain les opacités ont disparu, le malade reprend son travail deux jours après l'accident.

Obs. III. — Dhélin Jules, enfant de deux ans, m'est amené le 15 février 1881 : tombé quelques heures auparavant, on suppose que son œil a frôlé le coin d'un poêle de fonte alors fortement chauffé. Brûlures de la cornée gauche d'apparence très grave : exsudats blanchâtres disséminés à la surface de cette membrane. A la suite de légères frictions sur le globe de l'œil, à travers les paupières, plusieurs pellicules se détachent de la cornée, sans laisser aucune trace. Nous ne jugeons pas utile d'insister sur le massage et laissons les membranes les plus adhérentes ; dès le lendemain elles avaient disparu. Cinq jours après l'enfant était parfaitement guéri de sa brûlure, la cornée n'en conservait aucun vestige.

Obs. IV. — Devrier J., vingt-neuf ans, forgeron aux ateliers de Fives-Lille, se présente à ma consultation le 16 juillet dernier. Brûlé à l'œil gauche par un éclat de fer rouge. La cornée offre l'aspect caractéristique signalé : opacités blanchâtres sur

Digitized by Google

plusieurs points, peu de réaction inflammatoire. Par le massage la cornée se dépouille de presque tous les exsudats résultant de la brûlure. Le surlendemain de l'accident, le blessé reprend son travail.

Obs. V. — Drapier Joseph, soixante-cinq ans, forgeron, vu le 13 octobre dernier. Même accident, brûlure de l'œil gauche par le choc d'un morceau de fer rouge. Au premier abord la cornée paraît entièrement perdue : toute la surface est blanchâtre sauf sur une très petite étendue. On dirait qu'un vaste leucome tatoué çà et là par des parcelles carbonisées, la recouvre et la rend impénétrable aux rayons lumineux. Impossible de distinguer la pupille, même à l'éclairage oblique : la vision est abolie. Le blessé accuse de très violentes douleurs, il existe des symptômes inflammatoires assez prononcés, caractérisés par un larmoiement assez abondant et de la photophobie. Avec la fine pince capsulaire de Graefe nous exerçons des tractions et sommes assez heureux de pouvoir détacher de la cornée toute une coque blanchâtre : les parcelles carbonisées disparaissent en même temps. Au-dessous la cornée paraît en quelque sorte *dévernie*, mais malgré la perte de son brillant elle reste bien transparente. Après un repos de cinq à six jours et des instillations fréquentes d'atropine, la guérison était parfaite.

Obs. VI. — Deflandre L., enfant de huit ans, m'est amené par sa mère le 24 novembre dernier. En s'amusant à faire fondre du plomb dans une cuiller, au-dessus de la flamme d'un bec de gaz l'enfant a reçu, dans l'œil droit quelques gouttes du métal en fusion. Nous constatons une demi-heure après l'accident une brûlure de la cornée caractérisée par trois opacités blanchâtres très nettement délimitées ; larmoiement, injection périkératique, etc. Dans le cul-de-sac conjonctival inférieur nous retrouvons quelques parcelles métalliques. L'enfant était assez docile, nous pratiquons le massage de l'œil ; la cornée se dépouille de ses exsudats et retrouve sa transparence normale, à la grande satisfaction de la mère qui croyait l'œil de son enfant perdu.

Ainsi voilà six faits de brûlures de la cornée provoquées

Digitized by Google

par des corps chauds en ignition, six fois la terminaison a été prompte et favorable, malgré parfois les plus fâcheuses apparences (obs. V). Nous ne parlons, bien entendu, que des brûlures superficielles, les plus fréquentes en réalité en raison de l'occlusion instinctive et presque instantanée des paupières, au moment de la brûlure.

Dans ces six cas la cornée, à des degrés divers, offrait le même aspect : tantôt l'exsudation blanchâtre se traduisait par de minces pellicules étalées très irrégulièrement à la surface de la cornée; tantôt elle formait une véritable coque membraneuse moulant exactement la convexité cornéenne.

Un caractère constant, c'était l'exfoliation de la cornée au-dessous de ces exsudats, dénudation à peine apparente, une sorte de dévernissage avec altération du brillant de l'œil, mais jamais de trouble de sa transparence.

Dans plusieurs cas, surtout lorsque la réaction inflammatoire était peu prononcée, nous avons eu recours fort heureusement au massage de l'œil, mais cette manœuvre doit être faite avec prudence, elle est même, ajoutons-le, peu nécessaire, puisque l'observation montre que sous l'action mécanique des paupières, les exsudats blanchâtres sont promptement éliminés et disparaissent au bout de quelques heures.

Néanmoins, dans certains cas, pour rassurer, par exemple, des personnes alarmées et leur éviter des angoisses inutiles, le massage de l'œil aura son bon côté, et à ce titre nous croyons pouvoir le recommander.

Mais le fait important que nous avons voulu après bien d'autres observateurs plus autorisés, mettre en lumière, c'est la bénignité complète des brûlures *superficielles* de la cornée, occasionnées par les corps chauds ou incandescents, malgré certaines apparences fâcheuses qui pourraient faire méprendre le médecin sur la réelle gravité et les suites de l'accident. En revanche lorsque la brûlure à désorganisé profondément la cornée, le tableau s'assombrit singulièrement et trop souvent alors la nécrose, la perforation de cette membrane en deviennent les tristes conséquences, entraînant parfois l'abolition complète de la vision. Dr DUJARDIN.

Digitized by Google

AMBLYOPIE CENTRALE NICOTINIQUE

Par le docteur **Shorthen Krondhjem** (Norwège).

Des cas d'amblyopie centrale provoqués par l'intoxication de tabac et d'alcool, ne sont plus de grande rareté, le diagnostic étant facilité par la démonstration du scotôme de couleur. Aussi le seul cas typique a-t-il cessé d'être un « rara avis, » quoique de temps en temps un cas se distingue par sa singularité.

Ainsi se sont présentés à moi trois cas spécialement intéressants, un à cause de la guérison rapide, les deux autres à cause de leur présence chez des femmes. Ajoutons que tous les trois sont de vrais cas d'amblyopie de tabac, et qu'enfin un des malades était aveugle pour la couleur rouge et verte, de sorte que le diagnostic en fut difficile.

Les cas de vraies amblyopies de tabac présentent d'autant plus d'intérêt que Galezowski fait la remarque suivante[1] : « Le nombre d'amblyopies occasionnées uniquement par l'abus du tabac est très restreint; je ne l'ai rencontrée jusqu'à présent que *sept* fois. »

Du reste, cette manifestation est d'autant plus remarquable, que Krenchel dit dans sa monographie soigneuse sur l'amblyopie centrale (1876), que, dans 39 sur 154 cas, les malades étaient extraordinairement adonnés au tabac (ils fumaient par exemple une dizaine de cigares forts par jour, ou ne se débarrassaient jamais de la pipe, excepté pendant les repas ou pendant le sommeil).

Quoiqu'il ne soit pas remarqué ici que l'abus d'alcool n'avait pas lieu, on acquiert la conviction que dans ces cas l'auteur attribue presque seulement la cause au tabac.

Voici ces faits tels que je les ai obervés .

1. *Amblyopies et amauroses toxiques*, 1.79, p. 39.

Digitized by Google

I. AMBLYOPIE NICOTINIQUE. GUÉRISON RAPIDE.

H. H., âgé de trente-six ans, matelot, se présenta le 28 mars 1881.

Le malade remarque qu'il commença à s'apercevoir qu'il voyait moins clair, comme à travers un nuage, et que la vue peu à peu s'abaissait. Ce qui le frappa en premier lieu était la difficulté de faire passer le fil par l'aiguille en cousant les voiles.

Le nuage était sombre, tranquille, sans scintillement.

Il n'a pas observé lui-même que la vue périphérique était meilleure que la vue centrale.

Sachant bien, qu'il n'a jamais distingué bien les couleurs, il ne s'est aperçu d'aucune perte du sens chromatique.

Les deux yeux paraissaient parfaitement normaux. Dans les milieux réfringents et au fond des yeux rien d'anomal à voir; la pupille de l'œil droit un peu plus pâle peut-être que celle de l'œil gauche.

A la question, s'il fume, on est informé que depuis longtemps il a beaucoup fumé, huit à douze pipes par jour. Cependant il ne prend presque jamais de liquides spiritueux.

L'examinateur, à l'aide du périmètre, constate un scotome central sur les deux yeux.

A Gênes il consulta un médecin, qui, dans cette maladie, reconnut une amblyopie nicotinique et lui conseilla de quitter le vaisseau, sa guérison exigeant beaucoup de temps. Par conséquent, il prit le parti de se rendre tout de suite en Norwège.

Il lui fut ordonné une abstinence absolue de tabac, rien davantage.

5 avril. — Le malade a senti des progrès journaliers dans la vue.

4 avril. — Aujourd'hui V = 1 aux deux yeux. Il fut congédié de l'hôpital comme guéri.

Ce qu'il y a de frappant dans ce cas, c'est la guérison rapide.

Le Handbuch Græfe-Sæmisch, ne prononce[1] rien quant à

1. Sæmisch et Graefe.

Digitized by Google

la durée de la maladie, il dit seulement « der Verlauf langsam progressive. » M. Galezowski n'en dit rien de positif non plus, mais il résulte de ses observations que la maladie est de longue durée. Or Krenchel en dit : « Selon tout ce qui est constaté, la maladie paraît être ordinairement de très longue durée. »

Vu ces incertitudes au point de vue de la marche, l'histoire de notre malade doit être considérée comme une rapidité merveilleuse. Le malade se soumettant à une abstinence continue, avait dès la sixième journée une amélioration sensible. La douzième journée V = I.

II. L'APPARENCE DE L'AMBLYOPIE CHEZ LA FEMME.

I. E. A. âgée de cinquante-et-un ans. — Amblyopie centrale. — (Kératoconus, trichiasis Srabism. divrg. o. d.).

Les médiums réfringents clairs. Avec l'ophthalmoscope, rien d'anormal à voir.

Elle se présente en se plaignant que sa vue depuis la dernière année s'est assez considérablement abaissée.

Rien de particulier pour la diagnose à l'examen ophtalmoscopique malgré le scotome. Puis la malade fut examinée sur le périmètre, ce qui donna cependant un résultat négatif.

Les papiers colorés employés étaient d'un centimètre carré.

En tout, elle se déclare en bonne santé, sauf une toux nerveuse, dont elle a souffert pendant plusieurs années.

Interrogée si elle fume, elle répond que oui.

L'examen sur le périmètre fut répétée avec des papiers colorés de même grandeur, ce qui donna le même résultat négatif. Sur la question si les couleurs dans le champ visuel lui paraissaient partout les mêmes, elle déclare que dans une petite partie centrale, la saturation des couleurs décroît.

Dans le champ obscurci ainsi trouvé, on peut, en prenant

Digitized by Google

des papiers colorés d'environ 2 mètres carrés, démontrer au point même de fixation et à son voisinage immédiat une partie moins large, dans laquelle les couleurs ne sont pas distinguées.

Elle nous apprend qu'elle a commencé à fumer à cause d'une toux, et qu'à l'ordinaire, elle se sert de tabac à mâcher, coupé.

C'est bien avant la dernière année que sa vue s'est affaiblie, mais c'est surtout dans celle-ci que l'affaiblissement progressif a eu lieu.

Ordonnance : Épilation des cils (Trichiasis).
Sblut. de nitrate d'argent (kerato-conj.).
Abstinence complète de tabac.

Dans les trois premières semaines, aucune autre ordonnance ne fut donnée pour son amblyopie centrale que l'abstinence de tabac.

Durant ce temps, la vue augmentait vite d'abord, puis assez lentement. Alors, il lui fut ordonné deux potions d'une solution d'iodure de potassium (5-300), et ensuite la mixture de Griffisch pour la bronchite. — En même temps, un traitement électrique fut institué assez régulièrement tous les jours dans les trois premières semaines, dans les quinze jours suivants un peu moins régulièrement.

Elle ne se présenta plus régulièrement, mais seulement de temps en temps. Amélioration continue. Il lui fut ordonné un verre convexe 3.50 pour lire.

22/2. 70. De nouveau examinée.
Aucun scotome.
O. G. V. 20/40 (?) H. O. 75, V. 20/20.
O. D. E. V. 20/70.
Avec + 2.00 Sn. 1 16 — O. 1/2 — 10″.

Un mois après, elle déclara, qu'à mesure que la vue augmentait, l'usage desdites lunettes devenait gênante, et il lui a semblé confondre les petites pièces de monnaie avec les grandes.

II. S. B..., âgée de soixante-huit ans. Amblyopie centrale. Elle se présente le 28 avril 1881.

Digitized by Google

O. G. V. 26 1.00.
O. D. V. 26.100.

Il y a environ quatre semaines que la malade commençait à s'apercevoir que la vue se perdait et ensuite s'abaissait assez vite. Elle était gênée pour le travail, et il lui était difficile de s'orienter dans la rue. Elle n'en savait pas la cause, mais croyait d'abord que ses lunettes étaient trop faibles. Mais le nuage qui obscurcissait la vue s'augmentant toujours, elle eut peur et chercha le secours du médecin.

Les objets furent nuagés et indistincts, et en outre, il y avait quelque chose d'inquiet et de scintillant.

Le nuage était grisâtre sans le teint brun indiqué parfois par les malades.

La malade avait observé, qu'en dehors des objets fixés, le champ visuel lui paraissait un peu plus clair. De plus, elle a observé que l'œil droit était décidément pire que l'œil gauche.

Milieux réfringents clairs. Rien d'anormal à l'ophtalmoscope.

Interrogée, elle déclare qu'elle a fumé pendant cinq ou six ans, seulement trois petites pipes par jour, c'est vrai, mais toujours du tabac très fort.

L'examen périmétrique fut fait à l'aide de papiers colorés d'environ 3^{mm} carrés, un scotome fut constaté à l'œil gauche, lequel n'était pas plus absolu, qu'elle avait le pouvoir de distinguer les couleurs employées (bleu, rouge et vert). La densité la plus grande du scotome était entre le point de fixation et la tache de Mariotte.

A l'œil droit, il y a de même un scotome, dans lequel elle ne distingue ni le rouge, ni le vert, mais le bleu au point même de fixation.

La malade se plaint en outre d'un mal de tête dont elle souffre presque toujours et d'où résultent des sensations douloureuses aux tempes. Elle a souffert aussi de cardialgie.

Ordonnance : Abstinence complète de tabac.
20 mai. O. D. V. 0.5.
O. G. V. 0.1. environ.

Digitized by Google

Néanmoins elle trouve le nuage moins épais aussi de cet œil-ci. Le champ du scotome existe encore sur les deux yeux, mais il est beaucoup plus petit et beaucoup plus clair.

Après, je l'ai vue une fois, il y a environ un mois. L'acuité visuelle était la même qu'à l'examen dernier.

Ce qui donne le plus grand intérêt à ces deux rapports, c'est que la maladie a été observé chez la femme.

Le Dr Krenchel remarque que pas même un seul cas constaté ne s'est présenté chez la femme, et que les renseignements de M. Leber y sont presque d'accord.

A l'égard du premier de ces rapports (d'où il lui fut exactement tenu compte), ce M. Krenchel, après avoir vu aussi les tables des champs visuels, a déclaré qu'il regardait le cas comme positif.

M'appuyant sur Krenchel, Galezowski, Græfe et Sæmisch, j'ose supposer, jusqu'à ce qu'on soit autrement informé, que ces deux cas sont à présent les seuls de pure amblyopie nicotinique constatés chez la femme.

III. L'EXAMEN OBECTIF DU SCOTOME.

Quant à la démonstration du scotome, elle n'est pas toujours facile, ce qui eut lieu dans les trois cas que je viens de répéter, et M. Krenchel dit aussi que le diagnostic peut avoir des difficultés, à cause et faute de limitation du scotome; et que le scotome, quand même il paraît manquer à une examination superficielle, peut être constaté par une examination exacte. En outre, si le malade a une faible faculté d'observation, la démonstration peut être assez difficile. Ainsi, il arrive que l'examen donne un résultat négatif la première fois, si on se sert de morceaux de papier colorés d'un centimètre carré, et qu'on ne peut le démontrer à moins de se servir de morceaux grands de deux à trois millimètres carrés. Si on prend des morceaux plus grands, il arrive que le malade continue à reconnaître les couleurs en dedans; certaines limites autour du point de fixation sont plus ou moins nuagesemées; alors le nuage a la plus grande

Digitized by Google

densité entre la tache de Mariotte et le point de fixation.

Si après on prend des morceaux plus petits, d'environ 2mm carrés, il sera à peu près sûr qu'on trouvera un scotome de couleur absolu, et, en dehors de celui-ci une zone dans laquelle l'objet coloré devient plus nuagé.

S'il s'agit d'un scotome typique, un morceau de papier blanc pourra souvent être suffisant à constater le scotome.

Dans la zone nuageuse et moins distinctement circonscrite du scotôme, le bleu est plus facilement reconnu que les autres couleurs.

IV. ANOMALIES.

A l'égard du troisième cas, il pourrait se faire l'objection qu'à cause de son irrégularité, il n'était pas une amblyopie d'intoxication; les scotomes des deux yeux ne sont pas conformes, et l'acuité visuelle est extrêmement différente. Ainsi, on pourrait penser à une complication; cependant, je n'ai pu rien trouver de semblable.

La précision du diagnostic est confirmée en partie par l'étiologie, en partie par l'intégrité des champs visuels dans la périphérie, et en partie par l'amélioration momentanée et progressive, quand la malade a cessé de fumer.

Des renseignements de M. Galezowski qui aurait vu un cas d'amblyopie nicotinique monoculaire, il s'ensuit qu'il y a aussi de l'irrégularité dans cette maladie. Dr SHORTHEN.

COMMENT SONT RÉFRACTÉS LES RAYONS

TOMBANT OBLIQUEMENT SUR L'ŒIL

par le docteur Parent

On sait que les lentilles pour les rayons tombant parallèlement à l'axe, présentent deux sortes d'aberration : l'aberration de sphéricité et l'aberration de chromicité; la première est due à ce que les lentilles ont sur leur bord un pouvoir plus réfringent qu'à leur centre, la deuxième à ce qu'elles ont un pouvoir dispersif qui

Digitized by Google

décompose la lumière blanche en ses éléments, si bien que les rayons violets qui sont les plus réfrangibles, font foyer avant les rayons rouges qui sont les moins réfrangibles.

L'œil présente aussi ces deux sortes d'aberration, mais à un degré beaucoup plus faible qu'une lentille de même puissance réfringente; quatre facteurs interviennent ici pour diminuer ces deux sortes d'aberration.

1° L'œil a un pouvoir dispersif faible, que Helmholtz a comparé à celui de l'eau distillée.

2° La cornée au lieu d'être une calotte de sphère est une calotte d'ellipse[1], si bien que les rayons parallèles qui s'écartent assez notablement de l'axe, autrement dit les rayons périphériques, sont moins réfractés qu'ils ne le seraient si la cornée était une calotte de sphère. Grâce donc à cette disposition de la cornée, les rayons centraux et les rayons périphériques parallèles tendent déjà à être également réfractés.

3° L'iris, en jouant le rôle d'un diaphragme mobile contribue aussi beaucoup à régulariser la réfraction en éliminant tous les rayons par trop phériphériques.

4° Enfin la disposition anatomique du cristallin composé de couches concentriques, d'autant plus denses qu'on se rapproche du centre, convient à merveille pour combattre l'aberration de sphéricité.

L'œil donc, tout en restant comparable aux lentilles, puisqu'il a les mêmes propriétés générales, s'écarte d'elles cependant sur plus d'un point, et il faut le dire, s'en écarte avantageusement.

Cet avantage, déjà manifeste pour les rayons parallèles à l'axe, est bien plus évident pour les rayons obliques à l'axe principal des lentilles ou à l'axe optique de l'œil. C'est ici où la structure de cet organe se révèle dans toute sa supériorité.

Cette question de la réfraction des rayons obliques dans l'œil a été surtout étudiée depuis quelques années, et pour le lecteur qui s'intéresserait à ce sujet, je donne la liste des principales publications parues depuis 1874.

Hermann : Ueber schiefen Durchgang von Strahlenbündeln durch Linsen und über eine darauf bezugliche Eigenshaft der Krystallinse. Zurich, 1874.

Peschel : Ueber den Astigmatismus des indirecten Lebens. Archiv für Physiologie XVIII. p. 504.

Schön : Ueber schief in die Linse einfallenden Strahlen. V. Graefe's Archiv f. Ophth., XXIV, p. 93.

1. Elle est une calotte d'ellipsoïde à 3 axes inégaux quand l'œil est astigmate.

Digitized by Google

Schön : Bemerkungen über die Dioptrik der Krystallinse und die Periscopie des Auges.

Matthiesen : Ueber die geometrische Gestalt der theoretischen Retina des periscopischen shematischen Auges. V. Graefe's Archiv für Ophth., XXV, 4, p. 257.

Parmi ces travaux, les uns sont théoriques, les autres sont expérimentaux, mais tous concourent à établir que, pour l'œil, comme pour les lentilles, la réfraction des rayons obliques est astigmate, et d'autant plus astigmate que l'angle fait avec l'axe optique est plus grand.

Le calcul et l'expérience indiquent comme résultat général de l'astigmatisme mixte, avec cette particularité que la seconde ligne focale tombe peu au delà de la rétine, tandis que la première ligne focale est plus en deça de la rétine et d'autant plus en deça que l'obliquité des rayons est plus grande.

Les expériences des auteurs précités ont été surtout exécutées avec des cristallins d'animaux; c'est donc une voie indirecte qui ne peut donner que des résultats approximatifs.

Pour résoudre la question d'une façon plus exacte, j'avais pensé d'abord à déterminer pour une incidence des rayons connue, le degré d'astigmatisme engendré, au moyen de mon ophtalmoscope à réfraction qui permet de corriger aisément et rapidement tous les degrés d'astigmatisme. Il fallait pour cela obtenir dans une immobilité suffisante l'ophtalmoscope et la personne observée, ce qui constituait déjà une première difficulté; il faut ajouter qu'on ne trouve pas dans toutes les parties du fond de l'œil des vaisseaux rétiniens à direction perpendiculaire de façon à déterminer le degré d'astigmatisme; il est vrai qu'on pourrait s'adapter aussi pour les vaisseaux choroïdiens et les espaces intervasculaires, mais ceux-ci ne sont pas visibles dans tous les yeux. En outre la détermination exacte de la réfraction par le procédé de l'image droite étant toujours une chose délicate et difficilement controlable pour un certain nombre d'observateurs, j'ai préféré me servir de la kératoscopie. Le mot kératoscopie désigne ici le procédé d'examen de M. Cuignet, procédé si simple et si sûr quand il s'agit de déterminer et de corriger objectivement la réfraction oculaire.

Voici comment on procédera pour déterminer la réfraction des rayons obliques tombant obliquement sur l'œil et le degré d'astigmatisme correspondant.

La personne examinée fixe un point à distance, la tête immobilisée par une mentonnière. L'observateur se met ensuite à la distance de $1^m,50$ à $1^m,60$ et sous un angle 15 degrés, puis de 30 degrés, puis de 45 degrés et enfin de 60 degrés; mais l'examen sous ce dernier angle n'est possible qu'autant que la prunelle de l'observé soit dilatée par

Digitized by Google

l'atropine. On pratique la kératoscopie et on note chaque fois la réfraction du méridien horizontal, puis celle du méridien vertical et on corrige l'astigmatisme au moyen d'un cylindre concave si l'astigmatisme est myopique simple ou d'un verre sphéro-cylindrique si l'astigmatisme est mixte, en ayant soin de placer le verre correcteur non pas perpendiculairement à l'axe optique de l'œil observé, mais bien perpendiculairement à la lumière incidente qui provient du réflecteur.

Je ne donnerai aujourd'hui que ma première observation qui est relative à un œil emmétrope, me réservant de donner plus tard des observations d'yeux amétropes.

Madame P... âgée de vingt-cinq ans. Emmétrope, V = I, astigmatisme physiologique presque nul. Pour un angle de 15 degrés, il existe déjà un certain degré, très faible, il est vrai, d'astigmatisme, ainsi que l'indique la différence de teinte de l'ombre, lorsqu'on déplace le miroir d'abord suivant le méridien vertical, puis suivant le méridien horizontal; je l'évalue à 0°,50 environ. Avec un angle de 20 degrés j'ai constaté un astigmatisme myopique simple de 0°75, le méridien horizontal étant le méridien myope.

Avec un angle de 30 degrés, le méridien vertical reste encore sensiblement emmétrope, mais le méridien horizontal devient myope de 1°,75.

Avec un angle de 45 degrés l'astigmatisme est mixte et je trouve le méridien vertical hypermétrope de 0°,75, le méridien horizontal myope de 2°75.

La personne observée n'ayant pas la pupille dilatée par l'atropine, je n'ai pu faire de détermination pour un angle de 60 degrés, mais cette première observation indique déjà que :

1° Pour l'œil comme pour les lentilles, les rayons obliques réfractés donnent lieu à de l'astigmatisme.

2° Que cet astigmatisme est proportionnellement beaucoup moindre pour l'œil que pour les lentilles, à égalité d'angle d'incidence des rayons.

3° Que cet astigmatisme augmente avec l'angle d'incidence des rayons et prend la forme d'astigmatisme mixte, avec cette particularité que l'amétropie est plus considérable dans le méridien myope que dans le méridien hypermétrope.

Dans le prochain numéro je donnerai le résultat de mes observations relatives aux yeux myopes et aux yeux hypermétropes.

H. Parent.

Digitized by Google

BIBLIOGRAPHIE

Homatropine. — « L'Ophtalmic Review » journal récemment fondé en Angleterre dont les principaux rédacteurs sont MM. Karl Grossmann, de Liverpool et Priestley Smith de Birminghan, oculistes distingués contient des articles des plus intéressants, entre autres, un sur *les propriétés mydriatiques de l'homatropine.*

Pour le diagnostic en ophtalmologie l'homatropine dit le docteur Ringer a un avantage marqué sur l'atropine. Plusieurs expériences ont été faites, pendant ces deux dernières années, avec cette nouvelle substance; le compte rendu peut être résumé ainsi qu'il suit.

Chimiquement l'homatropine a un grand rapport avec l'atropine Dans ses effets physiologiques l'homatropine possède quelques-unes des propriétés de l'atropine, quoiqu'à un moindre degré; ainsi sur les grenouilles de fortes doses provoquent la paralysie et le tétanos et lorsqu'elle est appliquée topiquement elle ralentit le mouvement du cœur; chez l'homme en injections hypodermiques, elle agit comme l'atropine en arrêtant la transpiration provoquée par la pilocarpine, mais son action sur le cœur ne ressemble pas à celle de l'atropine, car tandis que l'atropine accélère et fortifie les battements, l'homatropine les retarde et les rend plus faibles.

Employé dans la pratique ophtalmique l'homatropine produit moins de dérangement dans l'organisme que l'atropine ou la duboisine; une légère sécheresse de la gorge a été quelquefois constatée, mais seulement après l'emploi des solutions plus fortes qu'elles ne sont pratiquement nécessaires. Une solution de dix centigrammes à soixante grammes d'eau est généralement suffisante pour les usages ophtalmiques. Une goutte de cette solution introduite dans le cul de sac conjonctival produit une dilatation assez marquée de la pupille et une paralysie presque complète de l'accommodation.

La dilatation de la pupille commence environ dix minutes après et elle atteint son maximum dans un peu plus de trente minutes, c'est-à-dire, à peu près aussi rapidement qu'avec une solution d'atropine de même force, mais moins rapidement qu'avec la duboisine. Chez les vieillards l'action est plus lente que chez les personnes jeunes. La dilatation de la pupille est moins complète que celle produite par l'atropine; toutefois, une dilatation complète

Digitized by Google

peut être produite par une solution plus forte. La dilatation ne reste à son maximum pas plus de trois heures et elle disparaît entièrement en vingt-quatre heures au moins, tandis qu'avec l'atropine et la duboisine elle reste complète pendant vingt-quatre heures, et elle ne disparaît seulement qu'après quatre ou cinq jours. La paralysie de l'accommodation commence avec la dilatation de la pupille, c'est-à-dire environ dix minutes après l'instillation; elle atteint son maximum de trente à soixante minutes, reste stationnaire pendant environ trois heures, puis diminue rapidement et disparaît entièrement en vingt-quatre heures. La duboisine paralyse l'accommodation plus rapidement que l'homatropine; la paralysie persiste en intensité complète pendant douze heures et plus, et elle prend de deux à quatre jours pour disparaître entièrement D'un autre côté l'atropine agit un peu moins rapidement sur le muscle ciliaire que l'homatropine, mais elle maintient son action plus longtemps même que la duboisine. La paralysie produite par l'homatropine n'est pas aussi complète que celle produite par la duboisine et l'atropine de même force. La solution de 10 centigrammes provoque une paralysie qui n'est pas absolue, mais une solution plus forte par exemple de 50 centigrammes à 60 grammes d'eau paraît produire une paralysie absolue de l'accommodation en 30 minutes environ qui disparaît presque aussi rapidement que celle occasionnée par la solution de 10 centigrammes. L'effet de l'homatropine est entièrement et d'une manière permanente neutralisé par l'ésérine en solution de la même force; tandis que les effets de l'atropine et de la duboisine reprennent à mesure que l'action de l'ésérine diminue. L'homatropine en solution n'irrite pas la conjonctive plus que l'atropine ou la duboisine. De tout ceci on peut conclure que lorsqu'on veut employer une substance mydriatique pour dilater la pupille ou pour les examens ophtalmoscopiques ou pour paralyser l'accommodation pour mesurer le degré de réfraction, l'homatropine est préférable à l'atropine ou à la duboisine. Elle produit les effets nécessaires rapidement et sans danger et ne nécessite le repos des yeux que pour peu de temps, tandis que lorsqu'on désire un effet thérapeutique prolongé, l'atropine est indiquée. Jusqu'à présent on n'a pas constaté si l'homatropine, comme l'atropine, peut produire le glaucome. La présomption est que sa tendance dans cette direction est en proportion à sa puissance comme dilatateur de la pupille. ALEX. BOGGS.

Depuis longtemps il a été connu que la cécité temporaire peut être produite par une dose exagérée de la quinine. Trois observations sont publiées dans les archives de l'ophtalmologie de New

Digitized by Google

York que M. Knapp résume avec les réflexions suivantes. La quantité de quinine nécessaire pour produire l'amaurose paraît devoir être très forte. Elle varie de 4 grammes en 30 heures, à 65 grammes en 3 jours; et il paraît qu'une fois que l'amaurose a lieu, les petites doses peuvent provoquer une rechute. Le début de l'amaurose est généralement rapide, et dans quelques cas elle est subite. Elle est associée à un désordre de l'ouïe qui va quelquefois jusqu'à une surdité complète et avec des bruits subjectifs. L'amaurose est complète dans la plupart des cas typiques; les pupilles sont considérablement dilatées et ne répondent pas à la lumière.

L'anesthésie de la cornée a été observée dans un cas seulement. Les altérations ophtalmoscopiques sont : pâleur des disques optique avec amincissement des vaisseaux rétiniens. Dans un cas, examiné 24 heures après le début de l'amaurose il y avait à la macula de chaque œil une tache rouge cerise entourée d'une zone d'une opacité gris bleu telle qu'on en voit dans l'embolisme de l'artère centrale; 9 jours plus tard cet état a disparu. Dans un autre cas, outre ces altérations on a remarqué que les vaisseaux choroïdiens étaient vides. Cet état est évidemment un cas d'ischémie extrême sans altérations inflammatoires. La paleur des disques et la contraction des vaisseaux rétiniens persistent longtemps après la restauration de la vision. La restauration de la vision a lieu très lentement. La vision centrale reprend son acuité normale après quelques semaines ou quelques mois. Dans quelques cas on a constaté le datonisme. On peut dire que le pronostic de l'amaurose quinique, même dans les cas avancés est bon, parce que jusqu'à présent il n'y a pas d'observations publiées d'une cécité permanente à la suite de cette affection. Le traitement paraît avoir peu d'influence pour hâter la guérison. Le nitrate d'amyle par inhalations, la strychnine et l'électricité ont été essayés mais apparemment sans avantage. Dans un cas publié par de Graefe les symtômes ont été beaucoup améliorés par l'usage de sangsues artificielles, mais il faut dire que les caractères ophtalmoscopiques étaient normaux. L'anémie rétinienne observée dans tous les cas typiques paraît indiquer un régime généreux et le maintien de la position horizontale. Dans un cas publié par Gruening le retour de la perception de la lumière était perdu à la suite de l'imprudence de la malade qui malgré les prescriptions du médecin resta assise pendant trois heures consécutives, et est revenue, lorsque la position horizontale fut repise d'une manière permanente. La vision a été encore une fois perdue à l'occurence de son époque.

ALEX. BOGGS.

Digitized by Google

Note sur un cas de cécité et surdité générale par M. Chauffard. — L'auteur vient de publier une très intéressante observation de surdité et de cécité verbales.

Un homme de quarante-quatre ans est malade depuis deux mois environ. Il s'essouffle facilement; ses pieds enflent le soir et l'œdème gagne progressivement les jambes, les cuisses le bas-ventre. L'ascite est très abondante. Il existe dans les urines une notable quantité d'albumine. La face est vultueuse, cyanosée. Le foie est volumineux, douloureux à la pression, on entend à la base des poumons des râles sous-crépitants gros et agminés.

Trois jours avant sa mort, on le trouve appuyé des deux coudes sur le traversin, immobile, l'œil fixe, perdu dans le vague. Il semble méditer profondément.

« On a beau lui parler, le secouer par l'épaule, porter vivement la main devant ses yeux, il ne voit rien, n'entend rien, ne semble avoir nulle conscience de ce qui l'entoure. Si on lui parle fortement et en insistant, il tourne cependant la tête du côté d'où lui vient le son, mais sans que rien permette de croire qu'il a compris ce qu'on lui disait, que la perception auditive qu'il a vaguement ressentie a éveillé en lui une idée ou un souvenir. De même pour la vision : les pupilles sont moyennement dilatées et immobiles; l'œil vague ne fixe pas, ne suit pas les objets qui passent dans le champ visuel, et cependant le malade n'est pas, à proprement parler, amaurotique, puisqu'il prend très bien sur sa table de nuit les objets qui lui sont nécessaires Il voit et saisit sans hésitation le bâtonnet de la corde qui lui sert à se redresser sur son lit, mais ne reconnaît nullement ceux qui l'entourent. Notons que l'œil droit semble moins largement ouvert que celui du côté opposé et cligne à demi, comme si la paupière supérieure était légèrement abaissée; cette asymétrie des deux yeux achève de donner à l'ensemble de la physionomie un caractère étrange et indéfinissable. »

A l'autopsie, on trouve sur l'hémisphère gauche une lésion visible à première vue et parfaitement isolée. « Il s'agit d'un foyer de ramollissement rouge dont la forme générale est

Digitized by Google

circulaire, bien que les bords en soient un peu sinueux. Comme dimension, ce foyer est à peu près grand comme une pièce de 5 francs en argent: comme siège, il est en plein lobe pariétal et occupe le lobule du pli courbe et le pli courbe. En haut, il s'avance jusqu'à la scissure interpariétale, sans la dépasser; en bas, il est à cheval sur l'extrémité supérieure de la scissure parallèle et les deux circonvolutions qui la limitent, première et deuxième temporales.

« Le foyer que nous venons de décrire occupe toute l'épaisseur de la substance grise des circonvolutions, empiète très légèrement sur les fibres blanches sous-jacentes. A son niveau, la substance corticale est friable, ramollie et d'une coloration rose foncée. L'embolie, si elle existait, n'a pu être démontrée. »

Le cœur était énorme, dilaté, sans lésions orificielles organiques. La crosse de l'aorte était athéromateuse, le foie muscade, entouré de périhépatite, les reins congestionnés et graisseux.

Nous ne nous arrêterons point à cette remarque que le malade était asystolique, qu'il y avait de l'albumine dans l'urine, que les phénomènes cérébraux si particuliers ne se sont montrés que trois jours avant la mort; combien d'asystoliques, d'albuminuriques voit-on sans qu'on assiste au tableau si frappant qu'a relevé et si bien décrit M. Chauffard!

Réellement le malade semblait séquestré du monde extérieur. Il entendait, il voyait sans comprendre.

Peut-être la vue et l'ouïe n'ont-elles attiré spécialement l'attention que parce qu'il était extrêmement difficile de juger de l'état des autres sens, du goût et de l'odorat. La perception tactile semblait modifiée; le malade ne retirait ses membres qu'avec une grande lenteur lorsqu'on le piquait. La sensibilité n'était-elle pas prise dans son entier? La question mérite d'être posée. Si, en effet, la sensibilité était émoussée dans ses différents modes; si la perception dans son ensemble était atteinte, s'il ne s'agit plus seulement de la vue et de l'ouïe, il n'est plus question de localisation et les choses changent de face. Le fait n'est plus un appoint à la surdité et à la cécité

Digitized by Google

verbales qui reposent essentiellement sur une localisation. Aussi M. Chauffard a-t-il fort sagement fait, à notre avis, de parler de surdité et de cécité psychiques, cérébrales, au lieu de surdité et de cécité verbales. La distinction, subtile en apparence, est en réalité fondamentale.

Il faudra donc dorénavant rechercher si la zone sensitive du cerveau ne peut pas être, dans certaines conditions, en quelque sorte supprimée au point de vue de l'entendement, de telle façon que les impressions extérieures arrivent au malade émoussées et même méconnaissables. Il faudra fixer avec le plus grand soin si cette torpeur de la perception porte sur l'ensemble de sensations ou seulement sur quelques-unes d'entre elles ; si la totalité de l'appareil récepteur est frappée ou seulement une partie de cet appareil, et si, par conséquent, la localisation sensorielle est réelle. Toute la question est là. (*Revue mensuelle de médecine*, novembre 1882).

Zona ophtalmique gangréneux compliqué de paralysie faciale, par M. Letulle (in *Arch. de Physiologie*), n° 1, 1882. — Dans ce cas très intéressant, il s'agit d'un zona ophtalmique *à frigore* compliqué de paralysie faciale *à frigore*, survenue dans le décours de la première affection, le tout se terminant rapidement par la guérison.

Le zona ophtalmique fut précédé pendant 4 à 5 jours, de douleurs névralgiques violentes devenant atroces et se calmant peu à peu, dès que l'éruption des vésicules de l'herpès, eût paru. Il faut noter une irritation intense des téguments de la face et du front, non seulement dans le voisinage des vésicules, mais encore étendue à la joue du côté malade et même au front et au cuir chevelu du côté sain. Ces troubles vaso-moteurs caractérisés par un érythème persistant et par un œdème considérable qui ne disparut qu'au bout de 8 à 10 jours, produisirent dans le département du maxillaire supérieur, une desquamation épidermique par lamelles. Cette desquamation doit être considérée comme un trouble trophique dont l'expression extrême a été l'herpès zoster circonscrit aux rameaux de l'ophtalmique.

Il semble en effet incontestable que ces différents phéno-

Digitized by Google

mènes, érythème, œdème congestif, desquamation épidermique et herpès ne sont que des degrés d'une seule et même lésion nerveuse.

Dans cette observation, il faut encore signaler la production d'une adénite sous-maxillaire bi-latérale survenant avant la disparition de l'œdème congestif des téguments; de plus, la peau envahie par l'herpès zoster a été détruite par des îlots irréguliers de sphacèle et les eschares ainsi produites ont été éliminées seulement par la suppuration.

Enfin, le vingtième jour environ de la maladie apparaît une paralysie faciale périphérique, incomplète et superficielle en ce sens que les muscles profonds de la langue, du voile du palais et du tympan sont respectés. A ce moment la névralgie faciale redouble et le malade accuse nettement l'action de refroidissements brusques par des courants d'air établis dans la salle où il était couché.

Le malade est un rhumatisant et on peut se demander si chez lui l'existence même de la névralgie trifaciale et du zona ophtalmique ne constituait pas une prédisposition morbide à la paralysie faciale *à frigore :* le plus léger froid a suffi sans doute pour altérer l'appareil nerveux moteur après un premier refroidissement ayant déjà profondément lésé l'appareil sensitif tégumentaire. (*Journal des sciences médicales de Lille.*)

Digitized by Google

État des nerfs optiques et de la rétine dans un cas de cécité remontant à dix ans; chez un ataxique, par Poncet (de Cluny). *Communication faite à la société de Biologie, séance du 18 février* 1882. — La question des altérations nerveuses périphériques dans l'ataxie, résolue par la précédente communication de M. Déjérine, laisserait penser que peut-être la cécité des ataxiques est de même nature. On discute aussi depuis longtemps sur l'étiologie de cette sclérose. Est-elle primitive? est-elle secondaire ou relative et liée à la dégénérescence parenchymateuse primitive?

J'ai eu l'occasion, dans ces derniers temps, d'examiner deux yeux appartenant à un ataxique aveugle depuis dix ans, mort à Bicêtre, dans le service de M. Debove, qui a bien voulu me livrer ces pièces importantes.

Voici l'état du nerf optique et de la rétine.

Nerf optique entre le trou optique et le bulbe. — A l'œil nu, la substance propre du nerf paraît déjà trop lâche et flottante dans sa gaîne. Sur des coupes perpendiculaires, on constate un épaississement de la gaîne et du tissu sous-arachnoïdien; les travées qui plongent dans le nerf sont hypertrophiées, contournées, enclavant des espaces nerveux, sinueux et de forme tout à fait anomale. Chaque îlot de ces faisceaux connectifs porte au centre un petit capillaire à peine visible, atrophié. De fibres nerveuses à cylindre axe à myéline, il n'existe pas trace; c'est une masse granuleuse amorphe, formant des plaques irrégulières et sinueuses. L'hématoxyline révèle dans ces loges nerveuses une quantité peut-être trop grande de cellules de la névroglie : le tissu fibrillaire si délicat de la névroglie y est à peine reconnaissable.

Cette description est applicable aussi bien aux coupes perpendiculaires qu'aux coupes parallèles; seulement, dans celles-ci, nous avons encore rencontré quelques vestiges de fibres nerveuses altérées, mais non réduites en granulations.

Cet état pourrait faire croire à une sclérose primitive de la substance connective du nerf. Nous ne pouvons l'accepter, parce que l'examen des parties postérieures ne la confirme pas.

Nerf optique en arrière du trou optique jusqu'au chiasma. — Les coupes ne démontrent qu'un amas de vacuoles incolores. Plus trace de fibrilles nerveuses; mais, là, il n'y a pas de sclérose; les cellules et le tissu névrogliques n'y sont pas plus abondants que d'habitude; le nerf est à l'état de fines granulations graisseuses ou de vésicules sans autre altération appréciable. C'est précisément cette dégénérescence parenchymateuse de cette portion postérieure du nerf optique qui nous fait juger que l'atrophie de la partie antérieure est de même nature. Si les cellules névrogliques sont un peu plus abondantes en avant, c'est qu'elles ont été tassées sur

Digitized by Google

une petite étendue; si le tissu conjonctif émanant des gaînes s'est hypertrophié, c'est que la substance nerveuse faisait défaut. Le processus scléreux péricapillaire n'est pas inflammatoire; il es compressif, scléreux, secondaire.

Névralgie faciale. Résection du nerf sous-orbitaire par M. Nicaise. — Le malade opéré par M. Nicaise souffrait depuis trois ans d'une névralgie sous-orbitaire intense et rebelle à toute espèce de traitement médical, injections sous-cutanées de morphine, iodure et bromure de potassium, etc. Le maximum de la douleur se rencontrait en deux points : au niveau du trou sous-orbitaire et dans le voisinage des grosses dents molaires, à tel point qu'un médecin, diagnostiquant une névralgie par carie dentaire, a conseillé l'extraction de la première molaire. La dent fut enlevée; mais, ayant été trouvée parfaitement saine, elle fut aussitôt replacée dans son alvéole, et a très bien repris. Il y avait, en outre, des douleurs sur le trajet du nerf dentaire inférieur.

L'élongation du nerf fut rejetée par M. Nicaise, par crainte de son arrachement et de la lésion consécutive du glanglion de Gasser avec toutes ses conséquences. La section ne donnant que des résultats momentanés, ce fut à la résection qu'on eut recours.

Dans ce but, M. Nicaise fit, au niveau du bord orbitaire inférieur, une incision curviligne commençant à 1 centimètre du grand angle de l'œil, et prolongée jusqu'à 2 centimètres en dehors. Une seconde incision verticale, tombant en T sur la première, fut faite un peu en dehors du nerf. On va le chercher immédiatement à sa sortie du trou sous-orbitaire, à 6 ou 7 millimètres du bord de l'orbite. C'est alors que, le globe oculaire étant soulevé, on put décoller le périoste sur une étendue de 2 centimètres et demi; puis, au moyen d'une sonde cannelée, on brise la paroi supérieure du canal; le nerf, ainsi mis à découvert, est soulevé et coupé avec de petits ciseaux; il ne reste plus qu'à l'attirer au dehors et à le sectionner une seconde fois au point d'émergence. On fit trois points de suture, et on appliqua le pansement de Lister. Il y eut, immédiatement après l'opération, une anesthésie de la lèvre supérieure droite, de la gencive du même côté, et une diminution de la sensibilité de la narine droite.

Les accès commencent à diminuer les jours suivants; la plaie s'est réunie par première intention; enfin, trois semaines après l'opération, le malade a pu quitter l'hôpital parfaitement guéri. (*Gazette des hôpitaux*, 8 décembre 1881.)

Conjonctivite purulente rhumatismale (*Perrin*). — Il arrive assez fréquemment que le rhumatisme se manifeste sous les yeux par des iritis à rechute ou des épisclérites; mais si la fréquence de la conjonctivite purulente rhumatismale était admise, elle serait de

Digitized by Google

nature à réformer les idées au point de vue de la fréquence de la conjonctivite purulente blennorrhagique.

Un jeune soldat du Midi, mis en prison pour une faute disciplinaire, fut placé dans une petite salle très humide, au rez-de chaussée d'une prison militaire de Paris. Dès le lendemain, il fut pris d'un écoulement des paupières. Le malade n'avait jamais eu aucun écoulement uréthral; du reste, à ce moment, l'urèthre était parfaitement sain. D'ailleurs, il n'y avait eu aucun contact suspect, puisque le jeune homme était en prison. En une semaine, la destruction de l'œil fut complète.

Ce jeune homme avait toujours été très bien portant, mais son père était rhumatisant.

Le 27 mai de la même année, un lieutenant de cuirassiers fut évacué de la province sur l'hôpital du Val-de-Grâce. Il avait ressenti le 20 mai, des picotements dans l'œil droit qui, dès le lendemain, prirent les caractères d'une ophtalmie purulente très intense. La rupture de l'œil se fit douze heures après l'arrivée du malade à l'hôpital; ce malade ne conserva qu'une vague perception de la lumière du jour.

Le neuvième jour, l'œil gauche se prit à son tour; mais tout se borna à une conjonctivite légère qui disparut rapidement.

Ce malade avait eu un écoulement quatre ans auparavant, mais il n'y avait plus aucune trace d'inflammation de l'urèthre, quand l'œil commença à être pris.

Quelques jours après les accidents du côté des yeux, le malade fut pris de douleurs articulaires; ce ne fut que dans les premiers jours de juillet que le malade fut débarrassé de ces accidents.

Le 18 septembre 1876, entrait dans le service de M. Perrin un malade du 136e de ligne atteint depuis quelques jours d'un écoulement des paupières. Il n'y avait aucun écoulement de l'urèthre. Le 22, la cornée était devenue trouble, la conjonctive donnait abondamment du pus; le malade se plaignait en outre de douleurs dans les aines. Le lendemain la cornée était perforée. Des douleurs articulaires survenaient quelques jours après.

Voici une quatrième observation due à M. Yvert. Il s'agit d'un lieutenant de vingt-huit ans, atteint de rhumatisme articulaire aigu. Une conjonctivite double très intense se manifeste avec écoulement purulent des plus accentués.

Le 17 octobre, quelques douleurs se font sentir dans les épaules. La conjonctivite double reprend une nouvelle activité.

Le 29, elle diminue très sensiblement et fait place à une iritis double des plus violentes. La photophobie est des plus prononcées.

Le 30 octobre, les douleurs disparaissent des yeux, mais le len

Digitized by Google

demain se manifeste une angine très intense. Le 4 novembre, l'angine disparaît et le malade entre en convalescence.

Un cinquième fait de même nature a été observé par M. Hocquard, médecin, au 26e de ligne. Il s'agit encore d'un malade atteint de rhumatisme articulaire. Les organes génitaux ne présentaient aucune trace de blennorrhagie, et cependant il y eut une conjonctivite purulente qui se termina par la guérison.

Il est possible qu'il ne s'agisse là que d'une simple coïncidence; il faudrait d'autres faits de même genre, cependant la conjonctivite catarrhale fournit bien un écoulement muco-purulent, mais qui n'offre jamais un caractère aussi franchement purulent que dans les affections ci-dessus.

Il faudrait encore se demander comment le rhumatisme, qui entraîne si rarement la suppuration, peut causer des ophtalmies purulentes.

Actuellement, dans l'ophtalmie blennorrhagique, on décrit uniquement comme pathogénie le transport du pus de l'urèthre à l'œil.

M. Perrin est d'autant plus porté à attribuer, dans un grand nombre de cas, l'ophtalmie dite blennorrhagique au rhumatisme, qu'il y a des blennorrhagies rhumatismales dont l'existence peut être discutée.

M. Gosselin : Les faits de M. Perrin ont une valeur considérable, mais il est difficile de se prononcer sur eux, parce qu'il faudrait avoir vu des faits analogues. Tous les faits que j'ai observés étaient la conséquence de l'inoculation du virus blennorrhagique.

Si ces ophtalmies purulentes sont dues au rhumatisme, ne serait il pas avantageux de les traiter par des médicaments antirhumatismaux, en particulier par le salicylate de soude?

Un autre point thérapeutique est celui-ci. Je conseille depuis longtemps, dans ces ophtalmies purulentes, les instillations d'eau alcoolisée. Je regrette qu'on y ait pas eu recours dans les cas de M. Perrin, surtout pour les malades qui ont perdu les yeux.

M. Bouley demande si aujourd'hui, après l'accident rapporté dans la première observation, on a fait quelque chose pour empêcher que les prisons militaires ne soient une cause de perte de la vue.

M. Perrin n'était pas assez sûr de la nature rhumatismale de ces ophtalmies pour changer son mode de traitement. Il n'a donc employé ni le salicylate de soude, ni les instillations d'eau alcoolisée (France médicale 1882).

Traitement de l'hypopyon par le massage de l'œil. — En pressant doucement et en exerçant de légères frictions sur le globe de l'œil à travers la paupière inférieure, le Dr *Just* est arrivé à dis-

Digitized by Google

séminer la collection purulente dans la chambre antérieure, puis à la mélanger complètement avec l'humeur aqueuse (*Centralbl. für die prakt. Augenheilk.*, juin 1881). Dans plusieurs cas d'hypopyon traités de la sorte, il a vu la résorption se faire d'une manière exceptionnellement rapide.

Hirschberg ajoute à ce travail une note sur les effets que l'on obtient en faisant coucher le malade alternativement sur le côté droit et sur le côté gauche et en le faisant changer de position toutes les heures : on provoque ainsi une résorption également rapide, lorsque l'hypopyon est mobile.

Traitement de l'iritis par le salicylate de soude. — Le docteur *Chisholm* (*Centralbl. für die prakt. Augenheilk.*, juin 1881) a donné de fortes doses de ce médicament dans les cas d'épisclérite aiguë et d'iritis, même dans les cas spécifiques où l'usage prolongé du mercure et de l'iodure de potassium n'avait pas donné de résultats satisfaisants. Il employait en même temps les mydriatiques. Le salicylate de soude était administré toutes les trois heures, la dose s'élevait de 9 à 12 grammes dans les vingt-quatre heures. On diminuait les doses dès que l'iritis marchait vers la guérison; d'autre part, à cause des inconvénients de ce médicament, on en suspendait l'emploi dès le deuxième ou le troisième jour, si on n'en avait pas retiré un bénéfice évident.

Action du nitrite d'amyle dans la thérapeutique oculaire — Deutschmann a publié dans les Archives de Græfe (Band XXVII, Heft I) trois cas dans lesquels une affection du nerf optique avait été améliorée par l'usage de ce médicament. *Samelsohn* rapporte un cas semblable (*Centralbl. fur die prakt Augenheilk.*, juillet 1881). Une femme mariée de trente-six ans était subitement devenue fortement amblyope de l'œil droit au moment même où elle avait son retour de couches, trois mois après un accouchement normal. Huit jours plus tard l'amaurose était devenue complète.

La pupille droite ne réagissait pas sous l'influence de la lumière bien qu'elle se contractât encore pendant les efforts d'accommodation; la pupille était plus pâle que du côté gauche, mais il n'y avait pas d'atrophie et les bords en étaient très nets.

Les gros vaisseaux de la rétine étaient nettement plus petits que de l'autre côté. On fit inhaler à la malade six gouttes de nitrite d'amyle; on vit se produire rapidement une congestion de la face et en même temps une injection manifeste de la pupille droite fut observée par le Dr Samelsohn et vérifiée par le professeur Rothmund.

Immédiatement après le retour de la sensibilité s'opéra sur une partie de la rétine. Chacune des inhalations successives amena de même une amélioration. Enfin, après quelques injections de strych-

Digitized by Google

mine, sa pupille redevint très mobile, et l'on put constater que l'acuité visuelle et le champ visuel avaient repris toute leur intégrité (*France médicale*, 1882).

F.-D.

De la pureté du chloroforme et des accidents dans l'anésthésie. REGNAULT, GOSSELIN, LABBÉ. — Une discussion très intéressante a été engagée à l'Académie de médecine sur cette question. Elle a été soulevée à l'occasion d'une note lue par M. Regnault sous ce titre : *Observations sur le chloroforme destiné à l'anesthésie.* M. Regnault avait surtout pour but de renseigner les chirurgiens sur la valeur d'un réactif d'épreuve qui a été proposé dans ces derniers temps pour déceler l'impureté du chloroforme. Ce réactif consiste dans une solution de permanganate de potasse additionné d'une certaine proportion de potasse caustique. Cette solution verdirait en présence du chloroforme impur tandis qu'elle conserverait une belle couleur violet pourpre avec le chloroforme pur.

Pour montrer le degré de confiance qu'elle mérite d'obtenir, M. Regnault avertit qu'il suffit de lui ajouter quelques gouttes d'acide sulfurique pour qu'elle ne tourne plus au vert, ce qui est tout à fait sans action sur les impuretés que peut contenir le chloroforme. Donc le réactif est sans valeur. M. Regnault a le regret d'ajouter qu'il n'en connaît pas d'absolument fidèle. Le seul qu'il indique est le suivant : on reconnaîtra que le chloroforme est parfaitement pur lorsque, versé sur un carré de papier plié en deux, il conservera jusqu'au bout, c'est-à-dire jusqu'après évaporation complète, son odeur suave.

Cette communication a été suivie d'une discussion à laquelle ont pris principalement part MM. Gosselin, Verneuil et Maurice Perrin.

M. Gosselin est convaincu que les accidents survenus pendant l'anesthésie chirurgicale ne sont pas dus aux impuretés du chloroforme. Ces accidents deviennent de plus en plus rares, en France du moins. Dans les documents rassemblés dans la thèse récente de Duret, il n'y aurait maintenant pas plus d'un cas de mort pour 2200 ou 5300 chloroformisations dans notre pays. Non seulement les morts subites deviennent de moins en moins fréquentes, à mesure que l'on connaît mieux le chloroforme et qu'on sait mieux l'administrer, mais en même temps le nombre des autres accidents chloroformiques, de ces malaises qui ne menacent pas la vie mais sont pénibles pour le malade ou gênants pour l'opérateur, tels que vomissements, agitations, céphalalgie, etc., diminue.

Pour que le chloroforme soit pleinement inoffensif, alors même qu'il ne serait pas parfaitement pur, il importe surtout d'en ménager l'action et d'arriver graduellement à l'anesthésie. M. Gosselin

Digitized by Google

en est arrivé à formuler une méthode qu'il applique dans tous les autres cas, et qui lui réussit fort bien. Il fait faire d'abord quatre inspirations d'air pur, puis six de chloroforme et deux d'air pur, huit de chloroforme et deux d'air pur, et ainsi de suite en séparant toujours par deux inspirations d'air pur des séries de plus en plus longues d'inspirations chloroformiques.

« Avec cette méthode, on n'arrive pas toujours à empêcher certains accidents, tels que les vomissements, surtout chez les femmes hystériques, mais on les observe rarement; et ce qui prouve qu'ils ne sont pas le résultat de l'action d'un chloroforme impur; c'est qu'à l'hôpital où l'on endort souvent plusieurs malades dans la même journée et avec le même chloroforme, on les verra se produire chez l'un, tandis qu'ils manqueront absolument chez tous les autres.

» Ce sont donc bien les résultats d'idiosyncrasies, de prédispositions individuelles, et l'impureté supposée de l'anesthésique n'y est pour rien. D'ailleurs, les impuretés dont on parle toujours, on ne les a jamais désignées d'une manière précise. Quelles seraient les substances qui peuvent se trouver mêlées au chloroforme et qui causeraient ces accidents? »

Revenant de nouveau sur le même sujet, le professeur Gosselin indique ce qu'il faut entendre, suivant lui, par une bonne administration du chloroforme.

Il y a trois manières principales d'administrer le chloroforme. On peut : 1° ou bien le faire inspirer en très petite quantité à la fois, mais d'une manière continue;

2° Ou bien l'administrer dès le début en grande abondance, et continuer sans interruption;

3° Ou bien on peut donner le chloroforme à doses progressives ou intermittentes. C'est cette dernière méthode que M. Gosselin a perfectionnée depuis vingt ans.

Il suffit donc en général de 141 inspirations, dont 113 d'air chloroformé, 28 d'air pur, pour produire une anesthésie complète et sans dangers.

En procédant ainsi et en saisissant bien toutes les contre indications, on peut arriver à ne plus voir aucune mort par le chloroforme.

M. Labbé donne le chloroforme à très petites doses, mais d'une manière continue, en supprimant complètement les intermittences dans le but de ne pas abaisser à chaque instant le titre du mélange d'air et de chloroforme.

Il verse à la fois 10 à 12 gouttes de chloroforme sur la compresse, et renouvelle cette dose aussitôt le linge séché. Il n'interrompt jamais volontairement les inhalations chloroformiques, ne

Digitized by Google

retirant la compresse que pour y verser de nouveau 10 à 12 gouttes de l'agent anesthésique. Il croit mettre à profit, de cette manière, le chloroforme employé sans soumettre jamais le malade à ces doses massives qui l'exposent à des accidents mortels. Il a pu ainsi faire des anesthésies de douze à quinze minutes en ne dépensant que 5 à 6 grammes de chloroforme ; il lui est même arrivé, et cela en présence de M. Gosselin, de ne verser que 20 grammes en tout de chloroforme et de maintenir le malade pendant plus d'une heure dans un état d'anesthésie complet pour une opération d'ovariotomie. Il y a bien loin de là aux doses de 200 grammes et plus dont on a parlé à la Société de chirurgie.

M. Labbé trouve, dit-il, un appui sur cette manière de voir dans les travaux de M. Paul Bert sur la dose maniable. Comme il l'a établi, le chloroforme n'agit pas par la quantité qu'on en respire, mais par la proportion qui en existe dans l'air inspiré. Eh bien ! on on a plus de chance de maintenir la dose maniable (non déterminée encore chez l'homme) en employant des doses très faibles d'une façon continue. Par conséquent, on est moins exposé à dépasser l'écart entre la dose anesthésique et la dose mortelle.

Le sulfate d'ésérine dans le traitement de l'héméralopie essentielle, par le docteur MARTIN. — M. CARRÉ a lu ce travail à la Société de médecine pratique, le 2 février 1882. Je viens d'observer en même temps trois cas d'héméralopie essentielle que j'ai traités suivant le procédé de M. Galezowski, le sulfate d'ésérine. Voici le résumé de ces observations et les conclusions que je crois pouvoir en déduire au point de vue du traitement de l'héméralopie :

OBS. I. Dang, soldat au 50e de ligne, vingt-deux ans, cultivateur de profession, sans antécédents personnels ou héréditaires.

Le 26 septembre 1881. Première manifestation subite et complète d'héméralopie.

Le 28. Cet homme se présente, à ma visite, dans l'état suivant :

Dilatation notable des deux pupilles; diminution de l'amplitude d'accommodation; pupilles normales; cependant les vaisseaux artériels sont grêles, principalement à droite.

Le malade est mis en observation.

Le 4 octobre, et les jours suivants, instillation le soir d'un collyre ainsi composé : sulfate d'ésérine, 0 gr. 02; eau distillée, 10 grammes.

Le 8, amélioration légère.

Le 13, guérison.

Le 24, nouvel examen ophtalmoscopique; les vaisseaux capillaires se sont peu modifiés dans leur calibre; les pupilles sont moins dilatées ; le collyre n'est plus administré que tous les deux

Digitized by Google

jours jusqu'au 30 octobre, où il est définitivement supprimé.

Obs. II. Danet, soldat au 50e de ligne, vingt-deux ans, cultivateur de profession, sans antécédent personnel ou héréditaire. Vers la fin de décembre 1884, début de l'héméralopie.

Le 4 octobre 1881, il vient pour la première fois me consulter : pupilles médiocrement dilatées et sensibles à la lumière; réduction de l'amplitude d'accommodation; pupilles normales.

Traitement : collyre d'ésérine tous les soirs, comme chez le précédent.

Le 9 octobre, aucune amélioration; le collyre est appliqué matin et soir.

Le 11, amélioration légère.

Le 20, guérison; les pupilles sont beaucoup moins dilatées ; le collyre est maintenu encore tous les deux jours et supprimé le 30 octobre.

Obs. III. — P..., soldat au 50e de ligne, vingt-huit ans, cultivateur de profession, aucun antécédent de famille. Avant son incorporation, en juillet 1879, première attaque d'héméralopie qui a duré trente jours. En août 1881, au régiment, alors qu'il était en garnison à Périgueux, deuxième attaque, traitée par l'huile de foie de morue, et qui demande quarante-cinq jours de repos à l'infirmerie.

Le 25 septembre 1881, troisième attaque subite et absolue comme les précédentes.

Le 28, examen à la lampe : dilatation à peu près égale des deux pupilles, réduction de l'amplitude d'accommodation; les papilles sont normales. Cependant celle de gauche a les vaisseaux veineux un peu turgescents et les artères aiguës.

Le 4 octobre, instillation du collyre d'ésérine.

Le 7, amélioration.

Le 18, guérison qui ne s'était pas encore démentie à la fin de novembre.

La diversité des théories qui ont eu cours sur l'étiologie de l'héméralopie essentielle a exercé une influence manifeste sur la thérapeutique de cette affection; la faveur dont jouissent actuellement la médication analeptique, et particulièrement l'huile de foie de morue, n'est que l'expression de la doctrine, aujourd'hui très répandue, que cette maladie est causée par un vice de nutrition générale, et que sa place, dans le cadre nosologique, se trouve entre le scorbut et la stomatite ulcéro-membraneuse. Dans cet ordre d'idées, je pourrais rappeler une observation que j'ai publiée, il y a quelques années (*Mouv. médical*, 1877). L'héméralopie était bien venue à la suite d'un ictère traité par les alcalins à haute dose, chez un homme anémié par un long séjour en Algérie, par l'impa-

Digitized by Google

ludisme, enfin par les troubles gastriques qui sont sous la dépendance de l'ictère. La médication tonique avait sa raison d'être, et je me suis bien trouvé de l'arséniate de soude, d'autant plus que les vaisseaux papillaires étaient réduits dans leur calibre.

Si dans un grand nombre d'épidémies, l'héméralopie s'est déclarée à la suite de jeûnes prolongés, de disettes, de privations physiques, ce n'est pas à dire que ce soit toujours une maladie de débilitation et de misère physiologique; souvent il faut aller en chercher la cause à l'extérieur. Comme dans les cas déclarés plus haut, les malades sont en effet des jeunes soldats, vigoureux, bien portants. La simulation ne peut être invoquée : j'ai eu parfois recours à l'observation dans le cabinet noir et à l'épreuve stéréoscopique. L'affection est donc réelle. Or, la troupe, pour se soustraire à une épidémie typhique, campe sous la tente à une altitude de 900 mètres et se trouve exposée à toutes les vicissitudes nycthémérales qui sont si brusques et si marquées en Algérie pendant les mois de septembre et octobre. La santé générale de mes malades était excellente, leur alimentation très satisfaisante, il faut reconnaître à ces cas d'héméralopie, comme à un certain nombre d'otites observées en même temps, dont deux ont abouti à une perforation du tympan, une cause commune si vous le voulez, mais beaucoup plus certaine qu'un vice de nutrition, je veux dire le froid humide. Étant données, d'une part, cette hypothèse étiologique, et d'autre part, la coïncidence chez mes trois malades de la parésie ciliaire, la médication myotique devait prendre le pas sur la médication reconstituante et tonique. Le succès a répondu à mon attente, surtout chez le malade de l'observation III, où, dans les deux atteintes antérieures, la guérison par l'huile de foie de morue avait demandé deux fois plus de temps; je dois ajouter que mes malades n'ont pas manqué d'un jour leur service, pendant toute la durée du traitement.

Ces faits sont à rapprocher de la petite épidémie qui a été pour M. Galezowski le point de départ d'une double théorie pathogénique et thérapeutique de l'héméralopie essentielle. Frappé de l'état ischémique des artères papillaires chez un certain nombre de sujets, M. Galezowski a fait de cette altération, qui a été également signalée avec œdème péri-vasculaire par M. Poncet (de Cluny), la lésion fondamentale de la maladie. De là une indication naturelle, logique, du sulfate d'ésérine qui, d'après le savant oculiste, « congestionne les vaisseaux artériels, et active jusqu'à la dernière limite la circulation de la rétine et du nerf optique. »

Pour embrasser d'emblée cette opinion exclusive, il faudrait aux

Digitized by Google

altérations papillaires (ischémie et œdème sous-rétinien) une constance qui leur fait souvent défaut. Si au contraire, on tient compte de la fréquence des troubles de l'accommodation, parésie ciliaire, réduction de l'amplitude accommodative, il faudrait plutôt, ce me semble, expliquer les succès du sulfate d'ésérine par son action sur le cercle irien, bien plus que sur la circulation papillaire. Pour ma part, les troubles d'accommodation m'ont rarement fait défaut, tandis que je n'ai noté que deux fois les lésions papillaires, et encore dans l'observation I, où l'exiguïté des artères est relatée, l'altération s'était peu améliorée, au dernier examen ophthalmoscopique, alors que l'héméralopie avait disparu.

Dans l'état actuel de la question, nous sommes réduits à chercher encore la lésion fondamentale de l'héméralopie; nous avons bien de cette affection un certain nombre de signes et d'altérations plus ou moins appréciables, plus ou moins fréquents, nous n'en avons aucun dont la constance puisse imposer au médecin un mode de traitement exclusif.

Là où l'étiologie semble un vice de nutrition, la médication tonique est de rigueur et en première ligne l'huile de foie de morue, l'arsenic, le fer, etc. Là où les phénomènes visuels paraissent résulter d'une cause extérieure et constituer à eux seuls toute l'affection, le sulfate d'ésérine est indiqué de préférence à l'huile de foie de morue; qu'il y ait, ou qu'il n'y ait pas ischémie papillaire, les troubles d'accommodation sont suffisants pour justifier et même commander l'usage de cet alcaloïde.

Cette distinction thérapeutique, basée à la fois sur l'étiologie et les phénomènes objectifs, me semble définir rationnellement la part d'action qui doit revenir, dans le traitement de l'héméralopie essentielle, aux deux agents les plus recommandés : l'huile de foie de morue et de sulfate d'ésérine (*Journal de médecine de Paris*, 1882).

Traitement de la conjonctivite blennorrhagique. — Dans un cas grave, où un œil était déjà perdu par suppuration de la cornée, et l'autre très gravement atteint avec chemosis, tuméfaction des paupières et trouble de la cornée, Fuchs procéda de la manière suivante (*Centralbl. für d. rakt. Augenh.*, juillet 1881) : Il fendit largement la commissure externe, de façon à relâcher complètement les paupières; une anse de fil fut passée à travers la paupière inférieure, et fixée sur la joue de façon à produire un ectropion complet. Compresses glacées et lavages fréquents. Le cinquième jour, la cornée était parfaitement claire : la guérison eut lieu; l'incision de la commissure ne laissa qu'une fine cicatrice linéaire. Dans un cas où l'infiltration grise de la cornée avait déjà commencé, la guérison fut obtenue par les mêmes

Digitized by Google

moyens. En agissant ainsi, l'auteur prétend obtenir les mêmes résultats que Critchett avec sa section médiane de la paupière supérieure, moins les dangers d'une difformité consécutive.

Les avantages obtenus sont : la diminution de la compression palpébrale, une facile issue pour les sécrétions purulentes, un accès commode pour laver la face interne des paupières, et enfin une dérivation produite par la légère saignée que détermine la section de la commissure.

London med. Record, et *Revue de thérapeutique médico-chirurgicale*, 1882.

Névralgie du trijumeau. — Le docteur Seifert publie trois cas de névralgie du trijumeau, dans lesquels il employa avec le plus grand succès compression de la carolatide suivant le procédé Gerhart. La compression durait de quinze secondes à une minute et demie, et on la répétait aussi souvent qu'il était nécessaire pour faire disparaître la douleur. L'arsenic et le quinine étaient employés en même temps.

(*Phil. med. Times* et *Revue de thérap. médico chirirg.* 1882).

Goître exophtalmique, par le docteur Guénaud de Mussy (Noël). Notre sympathique collaborateur a lu un intéressant travail à la Sociéte de thérapeutique, sur le goître exophtalmique, ce travail a été suivi des réflexions suivantes : chez quatre malades, nous voyons le goître exophtalmique compliqué de troubles de l'innervation cérébro-spinale qui, chez deux d'entre eux, simulent la chorée, chez deux autres consistent dans un tremblement qui s'accuse dans certaines attitudes et dans certains mouvements. Il y aura à rechercher si ce tremblement ne serait pas plus fréquent qu'on ne pourrait l'inférer des observations publiées jusqu'ici, et si on ne l'a pas signalé parce qu'on ne l'a pas cherché chez ma première malade, où les troubles cérébro-spinaux se montrent à leur plus haut degré d'expression. On observait en même temps des congestions rapides et passagères qui semblent accuser une altération momentanée de l'action vaso-motrice; congestion et troubles vaso-moteurs qui ne sont pas rares dans les affections cérébro-spinales, et en particulier dans l'ataxie.

J'ai noté chez trois de mes malades l'engorgement des ganglions trachéo-bronchiques du côté droit. Je ne l'ai pas cherché dans le quatrième, quoique je me tienne en défiance contre l'entraînement qui porte les observateurs à s'exagérer l'importance du sujet qui a attiré spécialement leur attention.

Je ne puis m'empêcher de croire que cette importance est plus grande qu'on ne l'a soupçonné jusqu'ici, et qu'elle est justifiée par les rapports anatomiques intimes, qui unissent les ganglions

Digitized by Google

trachéo-bronchiques aux pneumo-gastriques. Tous les anatomo-pathologistes reconnaissent la fréquence extrême de l'engorgement de ces ganglions : on l'observerait plus souvent encore si, pendant la vie, on cherchait à constater cette adénopathie à l'aide de signes qui, quoique délicats, sont faciles à déterminer avec un peu d'habitude. Et, d'une autre part, quoi d'étonnant que l'état congestif de ces ganglions provoque une incitation morbide dans un nerf auquel ils sont contigus dans une grande étendue? Et faut-il être surpris que cette incitation puisse se traduire par des troubles fonctionnels très nombreux et très variés, quand on songe quel est ce nerf, un des faisceaux nerveux les plus importants du corps humain, qui préside à la plupart des fonctions de la vie de nutrition, et à quelques-unes de la vie de relation, comme la phonation, faisceau si mutliple dans ses attributions qu'on peut le considérer comme un centre nerveux et comme la moelle de la vie organique?

Je m'arrête à cette constatation; je ne demanderai pas si cette coïncidence de l'adénopathie et du trouble centro-nerveux qui produit le goître exophtalmique, est purement accidentelle; ou si ce trouble, encore indéterminé, ne pourrait pas avoir, dans certains cas, une origine périphérique, comme ces myélites, ces scléroses de cordons postérieurs qui paraissent avoir eu pour cause déterminante, ou au moins incitante, une lésion d'un nerf périphérique.

Ce serait s'avancer au delà des limites des hypothèses légitimes, c'est-à-dire de celles qui dérivent par induction directe de faits rigoureusement établis, et la pathogénie du goître exophthalmique est jusqu'ici enveloppée de trop d'obscurité, pour qu'on puisse tirer des données que la science nous a fournies jusqu'ici sur le processus morbide qui lui donne naissance, aucune conclusion inattaquable. J'ai voulu, comme je l'ai exprimé dans le titre que je donne à ce travail, apporter ma contribution à la solution de ce problème, et appuyer l'opinion soutenue par plusieurs médecins qui vont chercher les origines de cette singulière affection, dans une lésion de l'innervation.

Chez mon quatrième malade, j'ai signalé l'existence d'un dépôt pigmentaire très accusé sur la face, comme s'étant manifesté en même temps que la maladie de Basedow; c'était la première fois que je constatais cette coïncidence, mais j'ai appris qu'elle avait déjà été signalée par plusieurs observateurs et qu'il en est fait mention dans plusieurs observations qui se trouvent analysées dans le *Répertoire* de M. le professeur Hayem.

Ce fait m'a d'autant plus frappé, que jusqu'ici la mélanodermie m'avait toujours paru liée à une incitation anormale des nerfs

Digitized by Google

abdominaux, et principalement du tissu cælique; aussi j'ai cherché avec soin, chez mon malade, s'il n'existait pas quelqne lésion des viscères abdominaux, s'il n'y avait pas chez lui quelque adénopathie mésentérique, comme il y avait de l'adénie du thorax et du cou. Rien ne m'a autorisé à l'admettre, et je me suis demandé si, comme était disposé à l'admettre M. le docteur Granhow dans une communication récente, au congrès international de Londres, une incitation morbide du pneumo-gastrique, qui a une part si grande dans la formation du plexus solaire, ne pourrait pas, comme les iritations directes de celui-ci, favoriser la production du pigment et son dépôt sur les téguments (*Revue de thérapeutique médico-chirurgicale*, 1882).

Contribution à l'étude des indications et contre indications de l'ésérine dans le traitement des kératites et des abcès de la cornée, par le docteur Duvau, Paris, mars 1881.

L'ésérine a, suivant l'auteur, la propriété de diminuer tout à la fois la pression intra-oculaire et la sécrétion conjonctivale par contraction des vaisseaux.

Elle donne d'excellents résultats dans les kératites graves.

Elle est absolument contre-indiquée dans les abcès de la cornée, dans certaines formes de kératite phlycténulaire simple, pustuleuse ou musculaire. C'est qu'en effet, même dans lescas les plus simples, l'iris n'est jamais complètement indemne : l'ésérine contracte la pupille, des synéchies postérieures se forment, qui plus tard nécessitent une iridectomie optique et antiphlogistique. L'atropine est alors préférable (*Journal de thérapeutique* de Gubler 1882).

Mouvements de la pupille, propriétés du prisme dans les hallucinations provoquées des hystériques. — M. Féré a examiné avec beaucoup de sagacité ce qui se passe du côté de la pupille et de la vision pendant l'hallucination chez les hystériques, et ses observations prouvent qu'il n'y a pas simulation de leur part. Pendant le sommeil cataleptique, on voit les pupilles se dilater ou se rétrécir, suivant que l'on commande aux hystériques de regarder au loin ou de fixer un objet fictif rapproché. En second lieu, on sait que chez ces hystériques, les hallucinations persistent après l'état cataleptique provoqué; or, si l'on met un prisme devant leurs yeux, elles voient double l'objet qu'elles voyaient simple dans leurs hallucinations. Cette expérience qui démontre la réalité et la persistance des impressions rétiniennes, porte l'auteur à penser que l'hallucination est un phénomène à la fois central ou cortical, et périphérique ou rétinien. (*Journ. de thérapeutique* de Gubler, n° 2, 1882.)

Expériences comparatives de l'action sur l'œil de l'atro-

Digitized by Google

pine, la duboisine et l'homatropine, par le docteur HERMANN SCHÆFFER.

L'auteur s'est proposé, dans ce travail, de déterminer comparativement les effets de l'atropine, de la duboisine et de l'homatropine sur l'œil. Les expériences ont été faites sur le chien et sur l'homme.

1° *Action sur la pupille.* — Chez le chien, la mydriase apparaissait six minutes après l'instillation d'une solution d'atropine, allait en augmentant durant quinze minutes, pour disparaître après vingt-six à trente-deux heures. La duboisine produisait la mydriase dans l'espace de cinq minutes, et celle-ci diminuait pendant dix-huit heures. L'homatropine donnait les mêmes résultats pendant les mêmes périodes de temps. — Chez l'homme, la mydriase apparaissait quatorze ou quinze minutes après l'installation, et persistait jusqu'au quatrième jour avec l'atropine. La duboisine produisait dans l'espace de six à huit minutes, une dilatation qui durait onviron quatre jours. Avec l'homatropine, la dilatation se montrait après neuf minutes et persistait trois heures. Avec des solutions plus concentrées, les phénomènes sont plus rapides et durent plus longtemps.

2° *Influence sur l'accommodation.* — Les modifications dans l'acuité visuelle et l'accommodation se montraient plus rapidement (dix minutes environ) avec la duboisine qu'avec l'atropine (vingt-trois minutes). Le summum d'intensité avait lieu une heure et demie après la dilatation, avec la duboisine; et en même temps qu'elle avec l'homatropine. Ils disparaissaient plus rapidement avec l'homatropine qu'avec les deux autres alcoloïdes.

3° *Influence de l'ésérine sur la pupille dilatée par l'atropine, la duboisine et l'homatropine.* — Une instillation de la solution d'ésérine suspendait au bout de cinq minutes la mydriase par l'atropine, et après vingt minutes la mydriase par la duboisine. Cette action neutralisante était temporaire; car une heure et demie après, l'action mydriatique de l'atropine et de la duboisine se manifestait de nouveau. Dans le cas où on avait employé l'homatropine, l'ésérine n'agissait qu'après cinquante minutes; mais la mydriase ne se reproduisait plus.

4° *Expériences relatives à la rapidité de l'absorption des trois alcaloïdes.* — Le dispositif de l'expérience était le suivant : l'œil d'un chien ayant été soumis à l'action d'un de ces mydriatiques, on le ponctionnait et on instillait l'humeur aqueuse sur la conjonctive d'un autre chien. L'humeur aqueuse chargée d'atropine agissait plus rapidement que celle qui contenait de la duboisine

Digitized by Google

ou de l'homatropine. La dilatation était plus grande avec l'atropine et la duboisine.

Par conséquent, la mydriase est produite plus rapidement et dure plus longtemps avec l'atropine qu'avec la duboisine. L'homatropine agit plus vite, mais produit une moindre dilatation. L'accommodation est paralysée plus rapidement par la duboisine et l'homatropine que par l'atropine, et par la duboisine que par l'homatropine; mais avec ce dernier alcaloïde, les phénomènes durent plus longtemps qu'avec la duboisine, et surtout avec cette dernière, qu'avec l'atropine.

5° *Applications thérapeutiques.* — Dans le but d'examiner le fond de l'œil, ou d'obtenir une paralysie temporaire de l'accommodation, il faut préférer l'homatropine. Si, au contraire, on veut obtenir un effet thérapeutique durable, on doit employer l'atropine et la duboisine.

Par exemple, quand il existe des synéchies au début, on fera usage de l'atropine, et plus tard de la duboisine; mais l'effet de celle-ci sera moins persistant. Enfin, la duboisine diminue plus rapidement que l'atropine, l'injection conjonctivale, n'irrite pas la conjonctive, et par conséquent est préférable à l'atropine dans les cas de conjonctivite. *Archives of ophthalmology*, vol. X, n° 2, p. 196. New-York, juin 1881 et (*Journal de thérapeutique*, 1882).

De l'autoplastie des paupières, par ABADIE. — C'est à M. le professeur Lefort qu'appartient le mérite d'avoir transporté des lambeaux étendus de derme pris dans les différentes régions du corps, pour les fixer sur les surfaces ovivées. M. Abadie a appliqué ce procédé à la restauration d'une paupière et il a procédé de la manière suivante :

Une incision libératrice de 6 centimètres ayant permis de séparer le bord ciliaire de la paupière du voisinage du sourcil, il aviva rapidement les bords des paupières supérieure et inférieure et les sutura par quelques points. Cela fait, il prit à la face postéro-latérale externe de l'avant-bras un large lambeau de peau ovalaire de 6 centimètres sur 4.

La dissection fut faite rapidement avec un bistouri parfaitement aiguisé en ayant soin d'effleurer la face profonde du derme. Aussitôt le lambeau fut appliqué sur la plaie qu'il débordait un peu, et rogné sur place. La coaptation était parfaite, mais par précaution et pour éviter le recroquevillement, six fils de soie très fins furent placés en suture.

Pendant toute la manœuvre, le lambeau était maintenu échauffé par une éponge trempée de temps à autre dans une solution saturée d'acide borique à 48 degrés; un bandeau légèrement compressif formé d'une bande de tarlatane fut appliqué et par-dessus

Digitized by Google

on mit une vessie en forme de boudin remplie d'eau à 48 ou 50 degrés. Pendant 48 heures, nuit et jour, la petite vessie d'eau chaude fut renouvelée toutes les demi-heures.

Au bout de ce temps le bandeau enlevé laisse voir le lambeau blanc, pâle, adhérant partout.

Le sixième jour sa surface épidermique prend une teinte plus sombre; on peut en soulever quelques lambeaux avec une pince. Au-dessous le derme était vivant et à coloration normale.

Vers le douzième jour il se montre au bord inférieur du lambeau une petite ulcération qui grandit jusqu'à atteindre 10 millimètres sur 4 et finit par se cicatriser.

Au bout de deux mois les paupières sont libérées. Un mois plus tard l'ectropion est complètement corrigé. Le lambeau transplanté est un peu réduit, mais il mesure encore 3 centimètres et demi de long sur un centimètre de haut. (*Union médicale*, 19 janvier 1882.)

L'action de la duboisine sur la circulation. — Dans un mémoire publié dans *The journal of Anatomy and Physiology*, le docteur Gibson donne le résultat des quelques recherches qu'il a faites à ce sujet. Les conclusions auxquelles il est arrivé sont les suivantes : 1° la duboisine en quantité ne dépassant pas 0 gr. 005 élève la pression artérielle, mais sans augmenter le nombre des pulsations; 2° à la dose inférieure à 0 gr. 05, elle abaisse la pression et diminue les pulsations; 3° à la dose de 0,05 et au-dessus, elle cause la mort, et le cœur s'arrête en diastole; 4° sur le cœur même, la duboisine n'a d'action qu'à dose élevée et elle agit en l'arrêtant en diastole; 5° la duboisine stimule les centres nerveux; 6° elle paralyse les nerfs périphériquss; 7° la duboisine excite les centres vaso-moteurs et produit, à petite dose, la contraction des petites artériolles; à la dose, l'action est inverse. (*Lancet*, 5 *novembre* 1881.)

Sur les systèmes chromatiques, par M. Donders. Analyse critique par M. Giraud Teulon, Annales d'oculistique, 1882.

M. Giraud-Teulon combat la théorie chromatique de M. Donders, qui n'est autre que celle de Young-Helmholtz. Cette théorie peut se résumer ainsi :

Une impression lumineuse parvenant à la rétine y produit une action chimique déterminée, à laquelle correspond une sensation soit incolore, soit colorée.

Cet effet (sensation) est développé dans le sensorium, à la suite de la communication qui est portée au centre cérébral par les fibres nerveuses joignant soit directement, soit indirectement, chaque élément isolateur sensible de la rétine au point de la substance nerveuse centrale (correspondant) où s'exprime la sensation.

Digitized by Google

Mais comme le nombre des fibres nerveuses est limité et que le nombre de sensations au contraire est innombrable, il faut admettre que chaque fibre optique est chargée de transmettre des impressions multiples; ou, si on ne l'admet pas, trouver un mécanisme à substituer à celui-là.

C'est ce que fait M. Donders en admettant après Young « que l'action des cellules périphériques (rétine) ne peut se manifester que par un effet uniforme sur les fibres nerveuses. »

Ce ne peut donc être que « les cellules centrales (cérébrales) dont la diversité d'action représente directement chaque diversité de sensation. »

D'où le transport, d'autorité (ainsi que le fait remarquer M. Giraud-Teulon), du siège des élaborations sensorielles, différentielles au centre cérébral.

M. Giraud-Teulon ajoute plus loin :

Il est donc difficile de ne pas retenir pour la rétine une portion plus ou moins notable des mouvements moléculaires de dissociations et de rénovations que M. Donders transporte de sa propre autorité, et sans une donnée anatomique quelconque à l'appui « dans la sphère optique des couches de la substance grise ».

Une seule assertion formulée *ex cathedrâ* sert de base à ce transport, que nous considérons, nous, comme tout arbitraire : « à savoir que l'action des cellules périphériques (c'est-à-dire le produit quel qu'il soit, des évolutions moléculaires accomplies dans le laboratoire rétinien), ne peut se manifester que par un effet uniforme (c'est-à-dire toujours identique à lui-même) sur les fibres nerveuses.

Mais, quand le même point de notre peau nous accuse successivement le sentiment d'une piqûre, d'une différence de température extérieure, avec une échelle fort étendue dans les degrés sentis ou appréciés, depuis le grand froid, jusqu'à la brûlure, quand il nous avertit d'une modification analogue dans le degré de la température propre à la région considérée, quand il nous envoie la sensation d'une démangeaison variable aussi dans ses degrés, celle d'un simple contact variant aussi dans sa forme avec l'objet qui nous touche (et ces variations ne sont pas peu nombreuses).

En tous ces cas, disons-nous, l'anatomie nous fournit-elle des fibrilles nerveuses spéciales et exclusives à chaque manifestation, comme organes de transmission?

Et ce que nous disons du toucher, n'est-il pas vrai également des sens spéciaux : le goût, l'odorat ont-ils autant de fibres de communication qu'il y a de sortes de saveurs et d'effluves odorantes?

Digitized by Google

L'opinion générale des physiologistes s'élève contre cette manière de voir.

Voici d'abord Longet :

« Quand un corps extérieur arrive au contact immédiat des surfaces tactiles, ces surfaces reçoivent des impressions transmissibles par une certaine classe de nerfs (les 31 rac. spin. postérieures — la grosse racine de trijumeau — le glosso-pharyngien, le pneumogastrique), et perceptibles par l'encéphale. Il en résulte plusieurs sensations distinctes : la sensation de contact — la sensation de résistance — la sensation de température relative. »

Jamais, ajoute Longet, dans la discussion du point de doctrine, si ses diverses qualités doivent être transmises par des nerfs ou fibres propres, jamais le plus habile expérimentateur n'est parvenu à séparer, dans un rameau nerveux, des fibres pour la sensation de température, d'autres fibres pour la sensation de contact.

(Longet : *Physiolpgie*, 2e vol., p. 158; et il poursuit cette argumentation en passant à la comparaison des goûts et des odeurs.)

J. Müller exprime la même idée dans la proposition suivante :

Parlant du mécanisme des sensations gustatives :

« La sapidité tient à un changement matériel opéré dans le nerf par une matière dissoute, et la sensation varie à l'infini en raison des différences sans nombre que cette matière peut offrir. » (2e vol., p. 471.)

On ne saurait être plus catégorique.

Sur le même sujet, le Dr Swann Burnett, de Washington, exprime absolument le même avis, mais en l'appliquant plus précisément encore à l'objet même de notre argumentation, et son travail semblerait inspiré à ce distingué confrère par la lecture même du mémoire de M. Donders :

« Il ne faut pas oublier, par exemple, que la chaleur et la lumière sont des manifestations du mouvement ondulatoire du même milieu (éther) différentes par le *degré* seulement, et non par leur nature; or, il est tout à fait possible que le nerf optique et la rétine ne soient en définitive que des formes « hautement spécialisées » d'un nerf de sensibilité générale. En fait, dans certaines classes animales inférieures, les nerfs cutanés semblent répondre d'une façon tout à fait délicate aux excitations de la lumière. »

Si les nerfs de la sensation commune sont affectés par la chaleur dans leur structure moléculaire, si ce changement dans leur état est transmis au centre cérébral et transformé là en sensation, il est tout à fait admissible qu'une spécialisation supérieure permette à l'un de ces nerfs de répondre à cette légère variation de l'agent primitivement impressionné, comme il en pourrait résulter de faibles différences de longueurs d'ondes. Cette extrême délicatesse d'or-

Digitized by Google

ganisation empêcherait d'autre part ces tissus si impressionnables de répondre à de plus grossières ondulations, et nous nous expliquerions ainsi l'aptitude de la rétine à ne répondre qu'aux ondes de l'éther comprises exclusivement dans le spectre solaire entre les régions du l'ultrà-rouge et de l'ultrà-violet. (Dr Swann Bu net, *Archives* de Knapp, mars 1881).

Nous n'avons donc pas la moindre raison de supposer que les fibres nerveuses qui mettent individuellement en rapport chaque élément rétinien avec son correspondant central inconnu, soient moins aptes que les nerfs du tact, du goût, de l'odorat, à transmettre de la périphérie au sensorium des impressions *variables* avec les ondes lumineuses, de colorations ou de vibrations différentes.

Les modifications chimiques que supposent nécessairement, dans le laboratoire rétinien, les changements de couleur de l'érythropsine en correspondance avec chacune de ces ondes, sont par trop comparables aux effluves diverses qui viennent caresser les épanouissements des fibres des sens spéciaux du goût et de l'odorat, des manifestations mécaniques qui ressortissent au tact, pour qu'on soit autorisé, en l'absence de toute donnée objective positive, à *imaginer*, pour le sens de la vue, des mécanismes nouveaux.

Qu'y a-t-il donc de difficile à admettre ou à comprendre dans la transmission, par un fil conducteur, d'un nombre différent de vibrations quand ce nombre varie dans l'onde impressionnante, ou quand le milieu chimique, dans lequel plonge son extrémité libre, éprouve de la part de ces ondes des modifications qui elles-mêmes varient dans des circonstances ou moments successifs. Ce qui se comprendrait peu, n'est-ce pas tout justement le contraire?

Nous lisions ce matin même un passage important écrit depuis plus de quinze années et qui semble dicté pour prendre sa place en cet endroit de notre argumentation :

« Il n'y a guère lieu de douter que les sensations de tact et de pression soient des conséquences de changements accélérés de matière, produits par un dérangement mécanique du mélange de fluides et de solides qui composent la partie affectée. Il y a des preuves nombreuses que la sensation du goût est due aux actions chimiques effectuées par des particules qui pénètrent à travers la membrane qui recouvre les nerfs du goût. En effet, toutes les substances sapides appartiennent, comme le professeur Graham nous l'a fait voir, à la classe des cristalloïdes, qui ont la propriété de traverser les tissus animaux, tandis que les colloïdes qui ne sauraient les traverser sont tous insipides.

» De même pour le sens de l'odorat. Les substances qui l'excitent

Digitized by Google

sont nécessairement plus ou moins volatiles; et leur volatilité résultant de leur mobilité moléculaire, suppose qu'ils possèdent à un haut degré la propriété d'atteindre les nerfs olfactifs en pénétrant à travers leur enveloppe muqueuse. En outre, les faits avec lesquels la photographie nous a familiarisés font comprendre que les impressions nerveuses appelées *couleurs* sont primitivement dues à certains changements opérés par la lumière dans la substance de la rétine. » (Prédiction de la découverte de Boll.)

» Pour l'ouïe, il est vrai, nous ne pouvons pas bien voir le lien qui unit la cause et l'effet; mais nous comprenons que l'appareil auditif est disposé de manière à renfoncer les vibrations qui constituent le son, et à les transmettre à un réservoir où se trouve contenu un fluide qui baigne les nerfs. Il n'est guère permis de douter que la sensation du son n'ait pour cause prochaine les réarrangements anatomiques causés dans les nerfs par les vibrations du fluide de l'oreille interne, (tout à fait assimilable ici au bain d'érythropsine de Boll), puisque nous savons que le réarrangement des atômes est, en tout cas, aidé par l'agitation..... »

Conclusion : saurons-nous jamais autre chose de cette force nerveuse que ceci, à savoir que c'est un genre de dérangement moléculaire d'un bout à l'autre du nerf. »

(Herbert Spencer : *Principes de biologie*. Londres, 1864. Traduction de Cazelles. Paris, 1877).

Et dès lors nous demanderons à M. Donders s'il est si téméraire de supposer qu'à des dérangements périphériques différents correspondent, à l'extrémité centrale du nerf, des apports vibratoires eux-mêmes différents?

En résumé, deux principes positifs servent de base à la théorie nouvelle de M. Donders.

« L'un, que les fibres élémentaires des nerfs ne sauraient communiquer au cerveau qu'un seul ordre de manifestations.

» Le second, que les cellules centrales peuvent, dans leur diversité d'action, représenter directement chaque diversité de sensation. »

Or, de ces deux principes, le premier, au lieu d'imposer, au nom de la physiologie, son *veto* à toute opposition, le reçoit, au contraire, de toutes les régions de la physiologie générale.

Quant au second, il fait tout bonnement passer le physiologiste dans les sphères de l'idéal. Le cerveau (couches optiques de substance grise) recevant, par un cordon unique, des transmissions toujours identiques, y trouve fondement pour développer les actions les plus diverses, et pour n'être gêné en rien dans ce travail spontané, sait même s'affranchir du principe de la conservation de

Digitized by Google

la force à travers toutes les modifications moléculaires qu'il élabore.

Voilà tout ce que nous pouvons extraire de net de la première partie du travail de l'illustre professeur.

Dans le fonctionnement complet, intégral, de l'appareil de la vue, il est clair que le centre cérébral, point de concours, lieu de centralisation et de comparaison de toutes les sensations, joue un rôle des plus importants; mais, on en conviendra, un rôle encore des plus impénétrables. Sa part dans le tableau des phénomènes et dans le mécanisme, soit de leur enchaînement, soit de leur processus, nous paraît beaucoup plus sainement apprécié dans les lignes suivantes :

« Si nous avions à établir une théorie des couleurs sur cette base, nous supposerions que la rétine est formée d'un tissu dont la substance moléculaire répondrait avec rapidité à l'action de toutes les ondes lumineuses correspondant à des couleurs pouvant être individuellement distinguées entre elles; chaque modification produite par l'une quelconque de ces ondes serait alors réfléchie (convoyée) par le nerf optique, au centre cérébral, comme une impression distincte, et, là, transformée en une sensation également et nettement individualisée. Nous revenons là peut-être presque servilement à la théorie originale de Newton, lequel considérait que les rayons lumineux tombant sur les extrémités périphériques du nerf optique, y détermineraient telle ou telle vibration en rapport avec leur *dimension et leur nature*.

» L'objection opposée par Th. Young à cette explication était que le nombre de ces vibrations dépendant de la constitution moléculaire de la rétine, il était presque impossible d'admettre que chaque point sensible de cette dernière eut lui-même un nombre infini d'éléments pour répondre à un nombre infini de vibrations; de là sa théorie des trois fibres.

» Cet argument d'Young ne nous paraît point fondé : ne sait-on pas aujourd'hui qu'il existe des membranes qui peuvent répondre à un nombre presqu'infini d'ondulations aériennes *en même temps*. Nous avons donc toute raison de conclure, par analogie, que la rétine peut être une substance dont l'arrangement moléculaire est assez délicat, assez spécialement organisé pour lui permettre de répandre presque instantanément et isolément, à chaque ondulation, la lumière distincte dans le spectre *visible*. Nous connaissons une réaction lumineuse exactement de cette nature dans un simple cristal, le sélénium et dans quelques autres corps.

» Le photophone ne doit son existence qu'à cette réaction remarquablement délicate du sélénium.

» En concevant dans la rétine comme un corps de cette nature,

Digitized by Google

mais avec une délicatesse de structure supérieure à tout autre connue, nous possédons une base des plus simples pour une théorie des couleurs, base en parfait accord avec d'autres réactions connues de substances simples vis-à-vis de la lumière, et nous évitons toute objection d'imaginer, pour rendre compte des faits, soit de nouveaux tissus, soit de nouvelles réactions entre les tissus connus et la lumière. » (*Swann Burnett*, loc. cit.).

Des traumatismes oculaires, par le docteur Gayet, revue générale d'ophtalmologie. — Dans cet article, l'auteur donne quelques conseils raisonnés pour les premiers soins à donner dans les cas de traumatismes oculaires, contusions, blessures proprement dites, brûlures, corps étrangers de l'œil.

Il recommande au praticien d'examiner l'œil avec le plus grand soin à l'éclairage latéral. « On ne saurait se faire idée, dit-il sans l'avoir vu, des apparences minimes que peut revêtir une plaie, même grave, dans la région scléroticale.

» J'observe juste en ce moment un homme qui a reçu dans l'œil un plomb de chasse numéro 8. Ce projectile a fait un séton en avant de l'iris, dans la direction même où se pratique l'incision linéaire de Græfe pour la cataracte; or, le trou d'entrée ne se révèle que par une dépression microscopique, de teinte fibreuse, vers laquelle les vaisseaux arrivent en tourbillonnant; n'était le trou de sortie, on serait tenté de croire à une simple contusion sans pénétration du corps étranger. »

A propos des contusions qui rompent la zonule et déplacent le cristallin sans déchirer la sclérotique, il pose l'aphorisme suivant :

« En matière de contusion, mieux vaut pour l'œil que le choc s'épuise à rompre la coque qu'à brouiller le contenu. »

Le moindre corps étranger, même superficiel, est dangereux et peut amener des accidents graves; on doit donc en faire l'extraction immédiate.

Le diagnostic d'un semblable traumatisme est des plus simples. Moins simple est souvent l'extraction à laquelle il faut procéder sans retard et *complètement*: et même lorsque la cornée est nettoyée il faut se souvenir de l'observation, et un double fait observé cette année même à ma clinique, ajoute M. Gayet, semble destiné à établir le parallèle entre une thérapeutique rationnelle et une abstention négligente :

Un homme de quarante-cinq ans reçoit sur l'œil une coque de châtaigne tombée d'un arbre; il vient me voir et, à l'éclairage oblique, je découvre trois piquants presque microscopiques que j'extrais. Trois jours après il s'en va guéri.

Deux ou trois mois plus tard, un jeune homme de dix-neuf ans

Digitized by Google

est victime d'un accident absolument semblable, il ne s'en préoccupe pas; seulement 15 jours après, une forte inflammation purulente de la cornée se déclare qui entraîne une panophthalmie et m'oblige à extraire l'œil.

(*A suivre.*)

INDEX BIBLIOGRAPHIQUE[1]

I. — RÉTINE. NERF OPTIQUE. CERVEAU.

ANGELUCCI. Contribusione allo studio embolia dell' arteria centrale della retina, *gazetta med.* di Roma. Anno VII, n° 5.

DONDERS. Sur les systèmes chromatiques (*Annales d'oculistique, octobre et décembre* 1881).

Chauffard. Note sur un cas de cécité et surdité cérébrales, cécité et surdité psychiques. (*Revue mens. de médecine, nov.* 1881.)

Abadie. Sur le traitement du décollement de la rétine par la galvano-puncture. (*Progrès méd.*, n° 49.)

Baudry. Simple note sur l'emploi du prisme pour provoquer la diplopie monoculaire. *Lille*, 1881.

Becker. Ueber heterochrome Photometrie. (*Bericht über d. XIII Versamml. d. Opth. Ges.*, p. 167.)

Berlin, R. Ein Fall von Verletzung des Sehnerven bei Fractur des Canalis opticus. (*Bericht über d. XIII Versamml. d. Opth. Ges.*, p. 81.)

Carreras-Arago. El daltonismo y las alteraciones visuales en los empleados ferro-carriles. (*Revista de ciencias medicas*, 1881, *oct.* 10. *Barcelona.*)

Cohn, H. Neue Prüfungen des Farbensinnes mit pseudoiso-chromatischen Tafeln. (*Centralbl. f. prakt. Augenh.*, *dec.* 1881.)

Daguenet. Rétinite traumatique. (*Recueil d'ophtalmol.*, 3me anné, en° 12, p. 722.)

Dreschfeld, J. Pathological contributions on the course of the ptic nerveo fibres in the brain. (*Brain, janv.* 1882, p. 543.)

Du Bois Reymond, C. Ueber die Empfindungskreise in der Netzhautgrube. Inaug.-Dissert. Berlin.

Emmert, E. Grössenverhältnisse der Nachbilder. (*Klin. Mon.-Bl. f. Augenhlkde, XIX*, p. 443.)

Galezowski. Migraine ophtalmique avec trombose des vaisseaux rétiniens. (*Recueil d'Ophtalmol.*, janv. 1882, p. 10.)

1. Cet Index a été en grande partie emprunté à *The Ophtalmic Review*.

Digitized by Google

Galezowski, X. Opthalmic megrim, on affection of the vasomotor nerves of the retina and retinal centre, which may end in a thrombosis. (*Lancet, feb.* 1882, p. 176.)

Giraud-Teulon. Sur les systèmes chromatiques par Donders, analyse critique par Giraud-Teulon. (*Annales d'oculistique*, janvier et février 1882.)

Gorham, J. On the blending of colours by the sole agency of the sensorium. (*Brain, janv.* 1882, p. 467.)

Hirschberg. Amaurose nach Blutverlust. (*Bericht über d. XIII Versamml. d. Opth. Ges.*, p. 69.)

Kesteven, W. H. Case of xanthopsis, or perverted colour vision. (*Medical Times and Gazette, feb.* 1882, p. 131.)

Klein, S. Netzhautablosung. (*Eulenburg's Real-Encyclopadie d. ges. Heilkde, Bd IX*, p. 531.)

Knapp, H. Ueber Chinin-Amaurose. (*Bericht über d. XIII. Versamml. d. Opth. Ges.*, p. 100.)

Kolbe. Ueber die zweckmässigsten Methoden zur Massenprüfung des Farbensinnes. (*Centralbatt f. pratk. Augenh, dec.* 1881.)

Krause. Ueber das Verhalten der Ciliarnerven nach der Neurotomia optico-ciliaris. (*Bericht über d. XIII Versamml. d. Opth. Ges.,p.* 172.)

Kuhnt. a. Ueber die physiologische Sehnervenexcavation. b. Ueber den Bau der Fovea centralis des Menschen.(*Bericht über d. XIII Versamml. d. Opth. Ges.*, p. 138 *und* 141.)

Kuemmell. Ueber Dehnung des Nervus opticus. Aus dem allgemeinen Krankenhause in Hamburg. (*Deutsche med. Wochensch.*, n° 1, 1882.)

Legg, J., *Wickham*. Report on hæmophilia, with a note on the hereditary descent of colour blindness. (*St. Barth. Hosp. Reports, vol.* XVII, 1881, p. 303.)

Mace et *Nicati*. Recherches sur la comparaison photométrique des diverses parties d'un même spectre. (*Ann. de chimie et de physique*, 5e *série*, *XXIV*.)

Mayerhausen. Zur Casuistic der Sehstörungen nach Schädelverletzung. (*Centralblatt f. Augenheilk., feb.* 1882.)

Mickle, W. J. Localization of the visual centres of the cerebral cortex-case. (*Medical Times and Gazette, jan.* 1882, p. 85.)

Moore, N. Tumour (and microscopic section) of optic tract from a case of diabetes insipidus.(*Path.Soc.Trans,vol.*XXXII,1881,p.5.)

Roberts. C. Colour-blindness as a rational character. (*Lancet, jan.* 1882, p. 124.)

Stilling-Einige Bemerkungen über Farbenprüfung.*Centralblatt f.Augenheilk., febr.* 1882.)

Schmidt-Rimpfler. Réaction spécifique du nerf optique pour les excitations mécaniques (*Centralbl. f. med. Wiss.*, n° 1.)

Saunders, A. R. Case of optic disturbance, probably from intracramial tumour. (*British medical Journal, jan.* 1882, p. 116.)

Schubert. Zur Casuistik der Retinitis syphilitica. (*Centrabl. f. prakt. Augenh., november* 1881.)

Digitized by Google

Vincentiis, C. de. Contribuzione alla enervazione del bulbo. (*Giorn, delle scienze mediche. Anno III, fasc.* 8, p. 844.)

Zehender. Nachträgliche Bemerkungen zu dem Artikel von E. Emmert über Grössenverhältnisse der Nachbilder. (*Klin. Mon.-Bl. f. Augen.*, *XIX*, p. 451.)

Colour. Blindness. (*British medical Journal*, *jan.* 1882, p. 99.)

Mechanical excitation of the optic nerve. (*Lancet*, *feb.* 1882, p. 197.)

II. IRIS, CHOROIDE, CHRISTALLIN.

Berger, E. Bemerkungen ueber die Linsenkapsel. (*Centralb. f. prakt. Augenh.*, *jan.* 1882, p. 2.)

Danesi. G. La scléro-coroidite. (*Bolletino d'oculistica*.)

Denissenko, G. Ueber den Bau und die Bedeutung der Choroidealdruse im Auge einiger Fischarten. (*Allgem. Wiener med. Zeitung*. *Nr*. 49. 1881.)

Denk. Eine Beobachtung bei ringformigen und theilweisem Abschlusse der Pupille (*Centrablatt f. Augenheilk.*, *febr.* 1882.)

Forster. Ueber kunstliche Reifung des Staars. Korelysis. Eroffnung der Kapsel (mit Pincette. *Bericht über d. XIII Versamml. d. Opth. Ges.*, p. 133.)

Galezouski. Des cataractes traumatiques. (*Recueil d'ophtal. mol.*, 1881, p. 705, et 1882, p. 17.)

Giraud-Teulon. Electrothérapie dans le traitement des opacités du corps vitré. (*Bull. de l'Acad. de méd.*, n° 42.)

Goldzieher. 1. Chorioditis plastica nach Schuss-Verletzungen. 2. Knochenbildung im Umkreise der Linse. (*Bericht über. d. XIII Versamml. d. Opth. Ges.*, p. 153 *und* 155.)

Horstmann. Ueber recidivirende Iritis. (*Bericht über d. XIII Versamml. d. Opth. Ges.*, p. 8.)

Hosch. Primäres Sarcom der Iris. (*Centrabl. f. prakt. Augenh.*, *dec.* 1881.)

Hosch. Ein Fall von Gumma des Ciliarkorpers. (*Centrabl. f. prakt. Augenheilk.*, *dec.* 1881.)

Jany. Zur Lehre von der diabetischen Katarakt und der Operation derselben. (*Deutsche. med. Wochenschr.*, n° 49, p. 665.)

Jorissenen. Les mouvements de l'iris chez l'homme à l'état physiologique. Mémoire couronné par la Société de médecine de Gand. Paris, Delahaye, 1881.

Michel. Ueber die normalen histologischen Verhältnisse und die pathologis-h-anatomischen Veränderungen des Iris-Gewebes. (*Bericht über d. XIII Versamml. d. Opth, Ges.*, p. 106.)

Michel. Ueber natürliche und künstliche Linsentrübung. (*Klin. Monatsblatt*, *mars* 1882.)

Digitized by Google

Rheindorf. Ein Fall von Glaucom mit acuter Linsentrübung. (*Klin. Mon.-Bl., janv.* 1882, p. 15.)

Schaefer. Ein von Fall congenitalem, einseitigem Schichtstaar. (*Klin. Mon-Bl. f. Augenhklde, XIX*, p. 445.)

Schirmer. R. Mydriasis und Myosis. (*Euleubnrg's Real-Encyclopedie d. ges. Heilkde, Bd IX*, p. 359.)

Vintschgau, M. v. Zeibestimmungen der Bewegungen der eigenen Iris. (*Arch. f. d. ges. Physiol. Bd.*, p. 26., p. 324.)

III. CORNÉE. CONJONCTIVE. SCLÉROTIQUE.

Vilfroy. Du pannus et de son traitement dans l'inoculation blennorrhagique (Thèse de Lille 1882, p. 104.)

Michel, Ueber cornealleiste des mensch. Embryo. (*Klin. Monatsblatt, mars* 1882.

Hausmann. Die Bindehaut infection der Neugeboren. (*Klin. Monatsbl. mars*, 1882.)

Crede. Zur Verhütung der Augenentzündung der Neugeborenen. (*Arch. f. Gynakologie, XVIII*, 3.)

Denissenko. G Ueber die äussere Kornerschicht der Aalretina und uber Hornhautodem bei Morbus Brightii. (*Bericht über d. XIII Versamml. d. Opth. Ges.*, p. 151.)

Fontan, Jules. Des adénopapillomes de la conjonctive. (*Recueil d'ophtalmol*. Paris 1881, n° 12, p. 724.)

Fuchs. Ueber glaukomatose Hornhauttrubung. (*Bericht über d. XIII Versamml. d. Opth. Ges.*, p. 73.)

Mayerhausen. Zur Entfernung von Fremdekörpern ausder Hornhaut (*Centralblatt f. Augenheilk.*, febr. 1882.)

Pflüger. Zur Ernährung der Cornea. (*Klinische Monatsblätter*, mars 1882.)

Mandelstamm. Ein Fall von Fistula corneæ. (*Centralbl. f. prakt. Augenh., jan.* 1882, p. 11.

Sattler. Ueber die Natur des Trachoms und einiger anderer Bindehautkrankheiten. (*Bericht über d. XIII Versamml. d. Ophth. Ges., p.* 18.)

Wicherkiewicz. Einige Betrachtungen über sogenannte Bulbuswarzen. (*Centrabl. f. prakt. Augenh., jan.* 1882, p. 13.)

Warlomont. Ophtalmie. (*Dictionn. encyclopédique des sciences médicales*, 2e s., XXX, Paris, 1881.)

V. RÉFRACTION, ACCOMMODATION, MUSCLES ET NERFS MOTEURS DE L'ŒIL.

Beeror, C. E. On Conjugate lateral deviation of the eyes directly after epileptic fits. (*British medical Journal, jan.* 1882, p. 85.)

Randall, B. A. Hypermetropia in the public School children. (*Medical review, feb.* 1882, p. 144.)

IV. VOIES LACRYMALES, PAUPIÈRE, ORBITE.

E. EYELIDS. LACHRYMAL APPARATUS. ORBIT.

Digitized by Google

P. BERGER. Reflexe palpébrale dans l'anesthésie chloroformique Académie des sciences 5 décembre 1881.

Armaignac. Considération sur l'étiologie et la thérapeutique des affections des voies lacrymales (suite). (*Revue d'oculist. du sud-ouest*, p. 313.)

Berger. Ectropion considérable de la paupière inférieure. Greffe par transplantations d'un lambeau taillé dans la peau du dos, combinée avec la blepharorrhaphie. (*Revue d'oculist. du sud-ouest Nr.* 14. *p.* 324.)

Caudron Virgile. Ectropion cicatriciel. Greffe hétéroplastique. Guérison. (*Revue d'oculist. du sud-ouest. Nr.* 14, p. 324.)

Meyer. Epithéliome de l'angle interne de l'œil gauche : ablation. Greffe dermique. Guérison. (*Revue d'oculist. du sud-ouest. Nr.* 14, p. 320.)

Porter, W. H. Reticulated round cell sarcoma of the orbit with secondary growths internale, containing mellanotic deposits. (*N. Y, Medical Record, jan.* 1882, p. 104.

Reid. Epithelioma of upper eyelid. (*British medical Journal, feb.* 1882, p. 160.)

Jos Imre. Ein seltener Fall von Osteom des Orbitæ. (*Centralblatt f. Augenheilk.* febr. 1882)

Gayet. — De la cure de l'entropion par une opération autopastique. (*Annales d'oculistique*, janvier 1882.)

V. THÉRAPEUTIQUE ET MÉLANGES.

COPPEZ. Névralgie, datant de vingt ans, guérie par l'élongation du nerf sous orbitaire (*Annales d'oculistique* janvier, 1882.)

Abraham et Story. Micrococci in Sympathetic Ophtalmia. (*Dublin Medical Journal, febr.* 1882, p. 152.)

Adelmann. Geschichtliche und statistische Rückblicke auf die Augenklinik der Universitët Dorpat.

Arch. f. Geschichte der Medicin u. med. Geogr., Bd IV, p. 88.

Arlt. 1. Ankyloblepharon. 2 Spontane Berstung der vorderen Kapsel einer cataractüsen Linse. (*Bericht über die Versammlung d'Ophth. Gesellschaft. Heidelberg*, p. 126 *und* 130.)

Berry. G. A. Subjective symptoms in eye diseases. (*Edin. med. Journal, febr.*, 1882, p. 673.)

Brettauer. Zur localen Anwendung des Jodoform. (*Bericht über d. XIII Versamml. d. Ophth. Ges.*, p. 3.)

Cater, R. B. Eyesihgt. An Address delivered at the Brighton Health Congress ef 1881 (continued). (*Practitionner, febr.* 1882, p. 134.)

Cohn. H. Ueber fünf Extractionen von Cysticerken aus dem Augapfel. (*Breslauer ärztl. Zeitschr. Nr.* 23 *u.* 24.)

Despagnet, F. Clinique ophtalmologique du Dr Galezowski. (*Recueil d'ophtalmol*, 3me *année. Nr.* 12, *p.* 737.)

Feré, Ch. Mouvements de la pupille et propriétés du prisme

Digitized by Google

dans les hallucinations provoquées des hystériques (*Progrès méd.* Nr. 53, 1881.)

Giovanardi. Un caso di anoftalmia doppia congenita. Mancanza dei nervi ottici. Atrofia dei lobi occipitali. (*Revista spec. di frenatria e di med. leg. VIII*, 3.)

Gunning, W. M. Werden mit der Expirationsluft Bacterien aus dem Körper entführt? (*Klin. Monatsbl.*, *january*, 1882. p. *I*.)

Hamecher. Uber künstliche Augen aus Celluloid. (*Bericht über d. XIII Versamml. d. Ophth. Ges.*, p. 147.)

Hirschberg. Demonstration-Mikroskope. (*Bericht*, *über d. XIII. Versamml. d. Ophth. Ges.*, p. 165.)

Javal. L'éclairage électrique et l'hygiène de la vie (*Annales d'hygiène*, 1881.)

Maura Brazil. Contribuição para estudo comparatrero de diversos processos operatorios no tratamento das affeoes oculares. Rio de Janeiro, 1880.

Hock. Die kleinen chirurgischen Handgriffe in der Augenheilkunde. (*Wiener Klinik*, *Jahrg. VII*, *Heft* 11.)

Iany. L. Ueber Einwanderung des Cysticercus cellulosæ in's menschliche Auge. Eine Entgegnung an Prof. H. Cohn. (*Breslau*, 1882.)

Kuhnt. Ueber einige Altersveränderungen im menschlichen Auge. (*Bericht über d. XIII Versamml. d. Ophth. Ges.*, p. 38.)

Lewkowitsch. 1. Zwei Facile von interstitieller Keratitis.

2. Congénitales partielles, symblepharon. (*Klin. Mon. Bl.*, *jan.* 1882, p. 12 et 14.)

Lopez-Ocana. Un tercer caso de pseudo-hemorragia ocular. (*Revista de ciencias medicas*, 1881, *oct.* 10. *Barcelona*.)

Mandeslstamm. Verletzung, beider Augen durch. eine Pistolenkugel. (*Centralbl. f. prakt. Augenh.*, *jan.* 1882, p. 9.)

Mengin. Observations cliniques. Plaie contuse de la région ciliaire, etc., décollement de toute la moitié inférieure de la rétine; guérison complète en deux mois. — Corps étranger de la choroïde; cataracte traumatique; guérison. — Phénomène subjectif produit par un astigmatisme myopique composé. (*Recueil d'ophtalm.*, *jan.* 1882, p. 1.)

Neale. R. Hot water in diseases of the eye. (*Medical Times and Gazette*, *jan.* 1882, p. 109.)

Oeller. Ein Holzsplitter. (*Centralbl. f. prakt. Augenh.*, *jan.* 1882, p. 18.)

Pflüger. Augenklinik der Universitat Bern. (*Bericht über das Jahr* 1880.)

Rampoldi. Rapporti morbosi esistenti fra l'apparato sessuale e il visivo. (*Ann. universali di med.*, 1881, *october*).

Reid. Removal of foreign bodies from in terior of eye, by electromagnets. (*British medical Journal*, *feb.* 1882, p. 160.)

Samelsohn. Versuch zur Entfernung eines in den Innenraum des Augapfels eingedrungenen Eisensplitters mittelst des Electromagneten. (*Berliner klin. Wochenschr.*, n° 49.)

Digitized by Google

Sattler. Préparations methoden. (*Bericht über d. XIII Versamml. d. Ophth. Ges.*, p. 165.)

Schiess-Gemuseus. Zwei Fëlle von Exaction von Fremdkrnpern mittelst Electro-Magnet.(*Klin. Mon. Bl. f. Augenklkde, XIX*, p. 458.)

Juhasz. Atropin-Vergiftung, geheilt durch Pilocarpin (*Klin Monatsbläter*, mars 1882.

Spilman et Luchsinger. Atropin und glatte Muskelfasern. (*Arch. f. d. ges. Physiol.*, *Bd XXVI*, p. 459.)

Thomsson, W. The practical examination of rajlway employés as to color-blindness, acuteness of vision and hearing. (*Medical News*, *jan.* 1882, p. 36.)

Congrès médical international de Londres. Section d'ophtalmologie. (*Gaz. méd. de Paris. Nr.* 47, p. 48.)

New York Ophtalmological Society. (*New York Medical Record*, *jan.* 1882, p. 84.)

Pennsylvania Railroad Company's instructions for examination of Employés as to vision, colour-blindness, and hearing. (*Medical News*, *jan.* 1882, p. 59.)

The Glasgow Asylum fort the Blind. (*Britisch medical Journal*, *feb.* 1882, p. 170.)

The Blind (*Lancet*, *feb.* 1882, p. 242.)

Williams, H. W. The diagnosis and treatment of the diseases of the eye. *Boston*, 1881.

Williams, R. Ophthalmic cases. (*Britisch medical Journal*, *feb.* 1882, p. 157.)

Berlin (Stuggart) und o. Everbusch (München). (*Zeitschrift für vergleichende Augenheilkunde*, 1882. Heft I.) Leipsig, F. c. v. Vogel.

Le gérant : GERMER BAILLIÈRE.

PARIS. — IMPRIMERIE ÉMILE MARTINET, RUE MIGNON, 2.

Digitized by Google

QUELQUES CONSIDÉRATIONS

SUR LES CORPS ÉTRANGERS DE LA SURFACE DU GLOBE OCULAIRE

par le docteur A. Weinberg

Ancien interne des hopitaux de Bucarest.

L'étude des corps étrangers du globe oculaire a préoccupé les médecins des temps les plus reculés, ainsi nous trouvons dans Pline : *Magna et Critobulo fama est, extracta Philippi regis oculo sagitta, et citra deformitatem oris curata oblitate luminis*[1] ». Aujourd'hui cette étude constitue une des parties les plus intéressantes de la chirurgie oculaire, d'autant plus que l'industrie prend de nos temps une extension de plus en plus grande et que ces espèces de lésions sont, pourrait-on dire, un critérium servant à reconnaître le degré de développement industriel, par conséquent intellectuel d'une nation.

Nous n'avons pas l'intention de fournir un travail complet sur les corps étrangers du globe oculaire, nous nous bornerons pour le moment à l'étude des corps étrangers de la conjonctive et de la cornée, tout en nous proposant de compléter ultérieurement notre étude actuelle par celle des corps étrangers des autres parties de l'œil. Nous aurons soin de présenter à côté des faits que nous citerons, des observations que nous avons en partie recueillies nous-mêmes dans le service de notre excellent et savant maître, M. le professeur Hirschberg, de Berlin, et d'autres empruntées à d'autres savants.

A. *Corps étrangers de la conjonctive.*

Les corps étrangers qu'on rencontre sur la conjonctive, entre les paupières et le globe oculaire, ou dans le cul-de-sac conjonctival sont excessivement variés : ainsi l'on rencontre de la poussière, du sable, de la cendre, de la poudre de

1. *Hist. nat.*, lib. VII, cap. 37.

Digitized by Google

chasse, du calomel, du sucre pulvérisé, du charbon (chez les voyageurs), du fer, du cuivre, ou bien du métal fondu, de la chaux, des petits fragments de verre, des fragments d'ongle (quand un myope coupe ses ongles), des poils, des cils, des petits insectes, etc., etc.[1]

La manière dont les corps étrangers pénètrent est très variable, elle dépend assez souvent des professions, ou bien d'une imprudence (ainsi lorsqu'on souffle dans les cendres), ou bien tout à fait accidentellement. Leur siège dépend de la forme, du volume et de leur densité. Les corps étrangers qui sont petits, ronds et lisses ne s'implantent pas, ils sont dérangés à tout moment par le frottement des paupières et la présence des larmes. Le lieu de prédilection de ces corps étrangers sont les culs-de-sac conjonctivaux, et surtout le cul-de-sac supérieur, où ils peuvent produire à la longue une desquamation et une inflammation de la cornée[2].

Bien souvent on peut seulement, d'après les indications du malade dire à peu près exactement l'endroit où se trouve implanté le corps étranger; nous citerons à l'appui de notre assertion le fait suivant rapporté par White-Cooper. Ce médecin fut consulté par une dame à qui était entré un brin de paille dans l'œil ; cette dame ne pouvait faire un mouvement du globe oculaire sans éprouver des douleurs très fortes et elle était obligée de tenir son globe fixé dans une certaine direction, d'après laquelle Cooper put décider que le corps étranger devait siéger dans le cul-de-sac supérieur. Effectivement en renversant la paupière supérieure, Cooper put saisir et éloigner le corps étranger qui se trouvait fixé sur la surface du tarse[3].

Il est bien entendu que les corps piquants, tels que de la sciure de bois, des épines, etc., restent fixés sur l'endroit même où ils ont pénétré, mais lorsque c'est un corps concavo-

1. Voir l'excellente monographie de Zander et Geissler, *Die Verletzungen des Auges*, 1864, Leipzig u. Heidelberg, p. 104.
2. Voy. V. Arlt. *Klinische Darstellung der Krankheiten des Auges*, Wien 1881, p. 89.
3. White Cooper. *On wounds and injuries of the eye*, chap. I, p. 3. London.

Digitized by Google

convexe qui pénètre ou s'implante même sur la conjonctive scléroticale, on les voit quelquefois errer, jusqu'à arriver sur la cornée. Ce fait est cité par Zander et Geissler[1].

Symptomatologie. — Un corps étranger se manifeste tout d'abord par la sensation qu'il fait éprouver au malade, mais cette sensation n'est pas toujours une preuve évidente de l'existence de ce corps; ainsi dans les cas d'affection des voies lacrymales produisant des conjonctivites lacrymales, comme les appelle M. Galezowski, on rencontre la même sensation[2].

Quand un corps étranger est fixé sur la conjonctive, il ne produit ordinairement pas de grands accidents à tel point que le malade peut souvent ignorer sa présence. Les symptômes varient suivant le siège du corps sur la conjonctive bulbaire ou palpébrale. Sur la conjonctive bulbaire il ne produit qu'une légère ecchymose et une légère conjonctivité traumatique sans douleurs appréciables.

Si le traumatisme est produit par une explosion de poudre de chasse, comme cela se rencontre chez les soldats ou chez les chasseurs, on pourra constater en dehors d'une brûlure de la conjonctive, beaucoup de grains de poudre. On voit cependant assez souvent ces lésions, en apparence bénignes, être suivies de conséquences très graves.

La femme M. âgée de 40 ans, reçut une charge de poudre en plein visage. Quatre jours plus tard elle se présente à la consultation du professeur Hirschberg, avec une phthisie complète et douloureuse de l'œil *droit;* la conjonctive scléroticale de cet œil était parsemée de grains de poudre. Elle peut lire avec l'œil gauche Sn 1 1/2 à 10 pouces, et pour garantir l'œil sain, on procède à l'énucléation de l'œil droit.

Wilhelm L. âgé de 34 ans, vient à la clinique du professeur Hirschberg le 2 septembre 1881. Il présente sur l'œil gauche une brûlure d'une moitié du bulbe et des deux paupières, produite par du fer fondu.

1. *Loco cit.*, p. 110.
2. Galezowski. *Traite des maladies des yeux*, p. 155, Paris 1875.

Digitized by Google

Des petits fragments de fer sont retirés. On instille de l'atropine.

3 *septembre.* — Toute la partie moyenne de la conjonctive, en haut et en bas, du côté de la paupière et du bulbe est transformée en eschare.

7 *septembre.* — Trouble du tiers inférieur de la cornée.

14 *septembre.* — L'opacité du tiers inférieur de la cornée est devenue plus complète. Point de douleur.

18 *septembre.* — La cornée est transparente dans sa partie supérieure et opaque dans sa partie inférieure. — Onction avec de l'onguent à l'atropine.

Le malade présente depuis quelques jours une céphalgie et une odontalgie très forte. On applique des sinapismes et l'on donne de l'iodure de potassium et des sudorifiques.

19 *septembre.* — La cornée est un peu trouble à sa partie inférieure. Dans la partie où la conjonctive scléroticale manque, la cornée est très amincie.

Le malade ne peut pas supporter le pansement.

On lui instille de l'éserine en prévoyance d'une perforation et on lui applique des compresses trempées dans du benzoate de soude. — L'œil est indolore.

22 *septembre.* — Après trois instillations, l'éserine est supprimée à cause des fortes douleurs qu'elle provoque. Pupille de grandeur moyenne. Cornée trouble et amincie dans sa partie inféro-interne.

On lui donne des compresses tièdes.

27 *séptembre.* — Le travail réparatoire commence à la partie inférieure. La douleur a disparu.

28 *septembre.* — La pupille paraît ovale, pointue, et un peu tendue. On instille de l'éserine. — La tension est normale.

30 *septembre.* — La cornée devient plus claire et plus épaisse en bas; la pupille est rétrécie, ovale et pointue en bas.

18 *octobre.* — La cornée est trés claire en haut et le malade fut congédié. Il pouvait lire avec son œil gauche Sn 1 1/2, à 8 pouces de distance.

Les corps étrangers qui proviennent de l'emploi irrationnel

Digitized by Google

de certains collyres tels que ceux préparés avec des sels de plomb (surtout lorsque l'œil présentera des blessures et des érosions de la conjonctive), se présentent sous l'aspect de lamelles blanches paraissant incrustées sur la conjonctive ; ainsi Cunier a observé, chez une jeune fille dont on soignait une blépharite par des compresses à l'eau saturnine, une incrustation des bords palpébraux.

L'insufflation exagérée de calomel est souvent la cause d'une irritation agissant aussi comme corps étranger, et se produisant surtout à l'angle interne de l'œil. Le nitrate d'argent agit aussi de la même manière et produit en outre une coloration brun-noirâtre de la muqueuse.

Il est absolument nécessaire pour porter un diagnostic exact, d'examiner l'œil soupçonné d'être atteint par un corps étranger au moyen d'une loupe, car il est possible qu'à un examen superficiel on prenne un corps étranger pour une phlyctène. Les corps étrangers s'en distinguent par leur forme convexe, leurs bords dentelés et surtout par l'absence des vaisseaux; l'on voit cependant assez souvent des corps étrangers s'entourer de vaisseaux au point de ressembler à une phlyctène. Dans ces cas douteux, il ne reste plus qu'à toucher l'endroit avec une sonde ou une aiguille qui déplacera le corps étranger si c'en est un.

Quand le corps étranger est noir il peut présenter l'aspect d'une hernie de l'iris. L'observation suivante est très intéressante au point de vue de la rareté du cas.

Mackenzie soignait un enfant qui souffrait depuis huit jours d'une inflammation purulente de la conjonctive, et chez qui l'on voyait, sur le bord supérieur de la cornée, un corps noir présentant l'aspect d'une ulcération de la cornée avec hernie de l'iris, mais après un examen minutieux et après avoir soulevé la paupière, sa surprise fut bien grande lorsqu'il s'aperçut que sa prétendue hernie de l'iris n'était qu'une mouche noire qui s'était aplatie entre la paupière et le bulbe [1].

1. Z. et G., l. c., p. 118.

Digitized by Google

M. Abadie, dans son traité des maladies des yeux[1], rappelle un cas analogue rapporté par M. de Wecker.

B). *Corps étrangers de la cornée.*

On peut affirmer, sans courir le risque d'exagérer, que la cornée est la membrane sur la surface de laquelle on observe le plus de corps étrangers, fait reconnu par le plus grand nombre d'auteurs. Sur 2920 observations de lésions oculaires que j'ai extraites des registres de la clinique de M. le professeur Hirschberg, la plupart étaient constituées par des corps étrangers qui avaient eu leur siège primitif sur la cornée et avaient été suivies de différentes complications; un bon nombre de ces cas ont été produits par des parcelles de fer.

On pourrait dire, presque avec certitude, qu'un petit fragment s'introduisant dans l'œil, il blessera dans l'immense majorité des cas la cornée, tout en faisant naturellement abstraction des cas où les corps étrangers pénètrent dans la profondeur de l'œil et s'y implantent solidement.

Il est inutile de dire que le sexe masculin prédispose bien plus à cette espèce de lésion, puisque ce sont surtout les hommes qui par leurs professions industrielles sont exposés aux atteintes de ces corps étrangers. J'ajoute que l'œil droit est bien plus souvent atteint que le gauche, et voici comment M. Yvert explique ce fait : « que la plupart des ouvriers qui travaillent les métaux sont droitiers; et sur le second fait, de la saillie formée par le nez. Si l'on veut bien, en effet, se représenter pour un instant la position dans laquelle travaille l'ouvrier droitier, on comprendra facilement que les particules métalliques projetées à chaque instant par les coups de ciseaux qu'il donne, sont lancées presque toujours vers la droite.

D'ailleurs, dans cette position, la saillie du dos du nez forme comme un écran qui protège l'œil gauche; et la plus grande partie des éclats qui par leur direction pouvaient aller atteindre cet organe, sont arrêtés en chemin par la

1. Tome I, p. 169.

Digitized by Google

racine du nez. Aussi, les cas où la cornée gauche est frappée, s'expliquent pour nous de deux façons : d'abord parce que les ouvriers sont gauchers, ce que leur dire a assez souvent confirmé; et ensuite par ce fait, que les particules métalliques qui les ont frappés provenaient de la pièce travaillée à côté par un de leurs camarades[1] ».

Ce sont surtout les corps étrangers pointus, et ceux qui se compliquent de brûlures, qui sont suivis d'abcès cornéens, tels que les corps en ignition ou bien accompagnés de vapeurs d'eau ou d'explosion de différents gaz, etc.

Nous avons montré plus haut comment chaque profession prédispose d'une manière différente aux corps étrangers de la surface cornéenne; nous croyons bon de citer le cas suivant que nous devons à l'amabilité de M. le docteur Galezowski, et que nous regrettons de ne pouvoir donner que d'une façon succincte, l'observation nous étant donnée au moment où notre travail se trouvait en impression.

D... Laurent, âgé d'environ 40 ans, se présente le 6 mai 1882 à la clinique de M. le docteur Galezowski, accusant une douleur dans les yeux datant de quinze jours. Le malade est peintre en bâtiments depuis 25 ans. Il a la face pâle, les gencives ont un liseré violacé, l'haleine est fétide. Les muscles extenseurs de la main sont intacts. En examinant ses yeux on constate à première vue une injection péri-kératique et par l'éclairage oblique on trouve sur son œil droit, dans le parenchyme même de la cornée, un dépôt blanchâtre de plomb occupant plus d'un tiers du bord inférieur de cette membrane. Le fond de l'œil ne présente rien d'anormal.

Il n'est pas douteux, vu l'intoxication saturnique du malade, que le dépôt de plomb dans la cornée ne soit dû au transport par le courant sanguin.

Ce cas est excessivement rare, c'est — si je ne me trompe, — le premier. Il est vrai que M. Galezowski en a observé déjà

1. Docteur A. Yvert. *Traité pratique et clinique des blessures du globe de l'œil.* Paris, 1880. p. 60.

Digitized by Google

un, sans l'avoir cependant publié. Le cas cité plus haut sera publié ultérieurement par M. le docteur Galezowski d'une façon complète et détaillée.

Symptomatologie. — Les symptômes fournis par un corps étranger de la cornée sont si simples et si évidents que bien souvent le diagnostic peut se faire à première vue. On voit le larmoiement, la photophobie, la contraction spasmodique des paupières, le malade ouvre son œil, et quand on veut l'examiner on trouve le globe toujours tourné en haut, la pupille est contractée et il y a une injection vasculaire péricornéenne. Aussitôt que le corps étranger est enlevé, le malade éprouve un soulagement immédiat et il ouvre l'œil. Cependant le malade garde la sensation d'un corps étranger pendant quelques heures encore et ne la perd que peu à peu, jusqu'à ce que la couche épithéliale soit rétablie dans l'endroit blessé.

Tous ces symptômes ne sont pas toujours très marquants, ainsi chez les vieillards dont la conjonctive est épaissie par un catarrhe chronique et dont la sensibilité est plus ou moins émoussée.

Lorsque le corps étranger se trouve sur le bord marginal de la cornée, quoique la douleur ne soit pas vive, l'inflammation locale peut être suivie de granulations ou abcès et dans les cas heureux se terminer par l'incapsulation du corps étranger.

Quand une petite parcelle de fer a siégé pendant quelques jours dans l'épaisseur de la cornée, il se forme autour d'elle une aréole d'oxydation qui peut simuler la présence d'un corps étranger, même après que celui-ci aura été extrait. On reconnaîtra cette zone d'après sa couleur jaune-rougeâtre.

Les corps étrangers de la cornée peuvent, comme ceux de la conjonctive, surtout quand ils sont entourés d'une auréole de vaisseaux de nouvelle formation, être confondus avec une pustule.

Le cas suivant observé par Magne est très instructif : « Magne fut consulté par un ouvrier bottier qui, un mois au-

Digitized by Google

paravant était occupé à piquer des pantoufles de maroquin jaune, quand tout à coup *il sentit comme une mouche qui lui entrait dans l'œil.* Lorsque le malade se présenta à Magne, la cornée paraissait désorganisée, surtout au centre; elle était d'un gris cendré; plusieurs points blanchâtres s'y faisaient remarquer; un grand nombre de vaisseaux variqueux rampaient sur la conjonctive oculaire et pénétraient dans le tissu cornéen. La conjonctive palpébrale, congestionnée, offrait un aspect granuleux. Photophobie intense; vision à peu près nulle.

Pendant trois mois, le malade suivit exactement les prescriptions, qui consistèrent en ventouses scarifiées, sangsues, purgatifs réitérés, instillations soit de collyre au nitrate d'argent, soit de laudanum, vésicatoires volants, friction avec la pommade stibiée, pédiluves, etc. Pendant ces trois mois, l'œil eut des alternatives de mieux et de rechute. Le malade désirant entrer à l'hôpital, il fut admis à la Pitié où lui fut appliqué un seton, en même temps le traitement antiflogistique fut continué, mais sans succès; le malade quitta l'hôpital, après y avoir séjourné plus de six mois. Six autres mois se passèrent pendant lesquels il se présentait de temps à autre à la consultation de Magne. Un jour le malade se plaignit qu'à chaque mouvement des paupières il souffrait plus que d'habitude, et insista plus que jamais sur la présence d'un corps étranger. L'inspection de l'œil fit reconnaître, à la partie centrale de la cornée, une sorte de dépôt qu'il prit pour du pus concrété, dont les parties les plus liquides auraient été absorbées; une curette appliquée doucement amena au dehors..... un fragment de maroquin qui égalait en volume un gros grain de millet.

L'extraction faite, le malade se soumit de nouveau à un traitement rationnel et la cornée reprit à la longue une partie de sa transparence.[1] »

1. *Annales d'oculistique*, t. XXVIII, 5e série, t. IV, p. 129.

Digitized by Google

Traitement.

On a proposé comme traitement préventif aux industriels et en général aux ouvriers qui sont exposés aux lésions dont nous parlons, de porter des lunettes protectrices à grands verres, ronds, et gros ou bien en toile métallique.

Il est inutile d'insister sur l'efficacité plus ou moins grande de ces moyens préventifs, vu le cadre restreint de notre travail, et nous allons nous arrêter surtout sur l'indication principale, c'est-à-dire, l'enlèvement du corps étranger. La meilleure manière, pour enlever facilement les corps étrangers du cul-de-sac supérieur, est de tirer la paupière supérieure en bas et en avant, tout en l'éloignant du bulbe. On provoquera de cette façon un larmoiement qui entraînera avec soin le corps étranger. Si par ce procédé on ne parvient pas à éloigner le corps étranger, alors l'on sera obligé de recourir aux moyens mécaniques.

Lorsqu'il s'agit de la cornée, l'éloignement du corps étranger doit être exécuté le plus tôt possible, car un séjour prolongé peut être suivi dans ce cas de complications graves. Aussi a-t-on, dès le début, recours à l'aiguille à cataracte. Pour le bon maniement de cet instrument, il est nécessaire que le chirurgien y soit très bien exercé et que le malade soit bien placé.

Les procédés sont excessivement nombreux; chaque chirurgien a le sien, et le nombre des positions à donner au malade, que chacun emploie et croit la meilleure, est innombrable.

Quant à nous, personnellement, qui avons aidé M. Hirschberg un grand nombre de fois dans l'extraction de corps étrangers, nous croyons le procédé suivant très satisfaisant : On assied le malade devant une croisée de façon que l'œil soit bien éclairé, et puis on appuie la tête du malade sur la poitrine du chirurgien. Alors celui-ci écarte avec le pouce et l'index de sa main gauche les paupières et gratte avec l'instrument tenu dans la main droite l'endroit de la cornée sur

Digitized by Google

lequel se trouve le corps étranger. Il ne faut jamais perdre de vue qu'il ne faut que gratter superficiellement et ne pas appuyer sur le corps étranger, car la moindre pression ne ferait que pousser le corps étranger plus en avant dans le parenchyme cornéen, et il arrive même que la maladresse du chirurgien soit assez grande pour que le corps étranger perfore la membrane de Descemet et pénètre dans la chambre antérieure.

Si le jour n'est pas suffisant, on fait converger la lumière sur l'œil moyennant une lentille convexe, ou bien l'on conduit le malade dans une chambre obscure et l'on emploie l'éclairage focal.

Après l'enlèvement du corps étranger, ordinairement M. Hirschberg ne prescrit rien, car la sensation d'un corps étranger disparaît après 3 ou 4 heures; si cette disparition n'a cependant pas lieu on donne :

Rp. Eau chlorée..... 100 grammes.

Versez une cuillerée à bouche, dans un litre d'eau froide, et appliquez des compresses sur l'œil pendant un quart d'heure, 3 fois dans une journée.

Ordinairement ce traitement réussit à faire disparaître l'irritation.

Il est bien entendu qu'il faudra recourir à un autre traitement si le traumatisme a causé un abcès ou une kératite. Dans ce cas, on instillera 3 ou 4 fois par jour une goutte d'une solution 1/2 p. cent de sulfate neutre d'atropine et l'on appliquera un bandage compressif. Chez les enfants, il est préférable d'employer l'onguent suivant :

Sulfate neutre d'atropine..... 0,05 centigrammes.
Eau distillée..... q. s.
Vaséline..... 10
M. f. s. a. onguent.

Faire 3 fois par jour dans l'œil malade une onction de volume d'un petit pois.

Il est bon d'ajouter que laisser le malade exposé à la lu-

Digitized by Google

mière, après une instillation d'atropine, c'est neutraliser l'effet de ce médicament. Il faudra donc placer le malade dans une chambre obscure et lui couvrir l'œil d'un bandeau en taffetas.

Beaucoup d'auteurs recommandent dans les cas d'abcès cornéens provoqués par un traumatisme, des instillations d'éserine. M. le professeur Hirschberg emploie dans ces cas de préférence l'atropine, puisque ce médicament empêche la formation de synechies dans le cas de perforation de la cornée, et qu'il n'augmente pas comme on le prétend la pression intraoculaire sauf les cas de glaucôme.

Nous avons eu maintes fois l'occasion de constater personnellement l'efficacité de ce traitement et nous sommes convaincu de ses avantages.

DU SPRAY PHÉNIQUÉ

COMME MOYEN PRÉVENTIF ET CURATIF DE KÉRATO-IRITIS SUPPURATIVE DANS L'EXTRACTION DE LA CATARACTE.

Par le docteur GALEZOWSKI.

Dans la section ophthalmologique du congrès international de Londres tenu en 1881, l'utilité de la méthode antiseptique dans les opérations de la cataracte a été développée avec le plus grand soin par M. le docteur Horner, de Zurich. Nous avons pris part à la discussion[1] et nous avons insisté sur les grands avantages que pouvait présenter l'application de tous les moyens désinfectants pour conjurer les dangers qui se présentent dans certaines opérations de cataracte. Il arrive, en effet, à tous les ophthalmologistes, de voir, à la suite de certaines extractions, où les choses se sont passées le plus régulièrement du monde, et où les soins les plus minutieux ont été donnés après l'opération, survenir

1. Congrès de Londres, 1881.

Digitized by Google

une iritis suppurative avec nécrose de la cornée et phlegmon consécutif du globe. Ces accidents sont en général très rares, mais il y a des années où on les voit se produire beaucoup plus souvent que dans d'autres. Evidemment, disais-je, cela tient à la disposition atmosphérique et à la présence d'une grande quantité de microbes dans l'atmosphère, qui se propagent et s'y multiplient d'une manière tellement effrayante, que la moindre plaie se trouve empoisonnée ; il suffit alors qu'ils trouvent des conditions sanitaires mauvaises dans l'individu lui-même et que celui-ci soit sous le coup de la syphilis, de la goutte, de la glycosurie, etc., pour que la plaie infectée, empoisonnée, se mette en suppuration, et que le globe de l'œil lui-même soit complètement compromis.

Selon nous, il y a donc deux conditions de l'irido-kératite suppurative : 1° l'empoisonnement atmosphérique de la plaie par des vibrions ; 2° les conditions morbides constitutionnelles empêchant la réunion par première intention.

Dans notre communication au congrès de Milan, nous avons démontré que les sujets syphilitiques et goutteux doivent être soumis, soit avant, soit immédiatement après l'opération, au traitement spécial approprié pour atténuer l'effet morbide constitutionnel. La méthode antiseptique de Lister, doit à son tour réagir contre la cause infectieuse, et empêcher le développement des vibrions dans la plaie.

Cette méthode, qui a été si admirablement étudiée et appliquée par Lister dans toutes les plaies, et surtout dans la grande chirurgie, ne pouvait pas être adaptée dans tout son ensemble à la chirurgie oculaire et surtout pour les opérations qui se pratiquent sur le globe oculaire. L'organe lui-même, en effet, étant trop délicat et trop sensible, ne pouvait pas supporter le degré de la solution phéniquée, trouvée indispensable pour la chirurgie générale. C'est alors qu'on a cherché à substituer l'acide phénique à l'acide borique, ou à employer l'acide phénique à des doses faibles. J'ai expérimenté à ma clinique depuis deux ans ces moyens à différentes doses, et je dois dire, que j'ai dû aban-

Digitized by Google

donner d'une manière absolue l'acide borique comme n'ayant aucune action antiseptique pour les plaies de l'œil. Reste donc l'acide carbolique ou l'acide phénique que l'on peut employer à des doses variées, et sous différentes formes.

Dans un travail communiqué au congrès de Londres, M. Homer a insisté beaucoup sur le lavage de l'œil et de tout le cul-de-sac conjonctival avant et après l'opération avec une solution concentrée d'acide carbolique, à 1 ou 2 pour 100. De plus l'emploi de la ouate et des bandes phéniquées pour les pansements, ont été spécialement recommandées.

Malgré l'application la plus rigoureuse de cette méthode, et la désinfection de l'air ambiant au moyen du spray phéniqué, je n'ai pas pu jusqu'à présent, trouver que ces désinfectants exercent une action réelle sur l'issue de l'opération. Mes résultats définitifs de l'extraction de la cataracte étaient bons; cette année, j'ai dû enregistrer cinq iritis suppuratives avec phlegmon consécutif du globe, quand l'année précédente, je n'avais eu à noter qu'un seul phlegmon sur le même nombre d'opérés, et pendant que je n'avais pas appliqué d'une manière aussi rigoureuse la méthode antiseptique.

Il est évident pour moi, que ces moyens sont insuffisants et qu'il faut chercher d'autres préparations ou d'autres moyens d'administration.

C'est dans le spray phéniqué bien appliqué, que j'ai trouvé le moyen le plus efficace et le plus heureux pour prévenir ou arrêter la suppuration et la nécrose commençante de la cornée, après les opérations de la cataracte.

La question en elle-même me paraît présenter le plus haut intérêt pratique, et d'autant plus important, qu'elle est basée sur des cas déjà assez nombreux, pour que je puisse en parler avec la plus grande assurance.

Mode d'emploi du spray phéniqué. C'est à l'aide de l'appareil vaporisateur de Lister ou de Lucas-Championnière, qu'on fait pulvériser l'eau phéniquée à 1 p. 100 ou à 1 p. 200, et on lance cette poussière d'eau phéniquée sur le malade et le chirurgien, de sorte que l'opérateur, les aides,

Digitized by Google

les instruments et le malade se trouvent pendant tout le temps que dure l'opération, plongés dans cette atmosphère phéniquée. Pendant longtemps procédant de la même façon que tous les chirurgiens, je me servais de l'appareil de Lucas-Championnière, construit par Collin, mais je dois avouer que cette manière d'agir ne m'a pas satisfait outre mesure, car malgré ces précautions, les iritis et les kératoiritis sont survenus chez quelques-uns de mes malades. C'est alors que j'ai cru utile de modifier un peu ma manière d'agir, et j'ai pris la résolution soit immédiatement après l'opération, soit pendant les accidents d'iritis ou de kératite suppurative d'écarter largement les paupières et d'exposer le globe de l'œil à l'action directe du jet d'eau pulvérisée phéniquée, l'appareil se trouvant placé à une petite distance. Une ou deux minutes suffisent pour arroser l'œil et la plaie avec cette poussière d'eau phéniquée, après quoi l'œil est fermé et couvert avec de la ouate phéniquée et le bandage en tarlatane phéniquée. Ce pansement est laissé en place pendant 24 heures ou n'est enlevé que lorsque le malade se plaint des douleurs très intenses, ou que la bande se trouve dérangée par les mouvements du patient.

Le remplacement du bandage devra être fait sans découvrir l'œil, mais en l'arrosant avec le spray phéniqué en abondance. S'il survient une nécessité d'ouvrir l'œil et de regarder la plaie, on ne devra faire cet examen que sous la poussière d'eau pulvérisée phéniquée, et on replacera ensuite le même pansement que le premier jour. Depuis plus de deux mois j'applique cette méthode invariablement à tous les opérés de la cataracte à ma clinique, et je dois dire que je n'ai pas eu jusqu'à présent d'insuccès. J'ai vu, il est vrai, survenir de iritis simples, le 3e 4e ou 5e jours, mais ces iritis ne sont pas très graves, et n'exposent pas l'œil à la suppuration et au phlegmon.

Les conditions hygiéniques me parurent jusqu'à présent très bonnes dans les maisons particulières des personnes riches, chez lesquels les appartements sont bien aérés, c'est pourquoi, je n'ai pas cru utile d'employer le spray phéniqué. L'ex-

Digitized by Google

périence m'avait montré, en effet, que sans ces précautions prophylactiques les résultats de mes opérations de la cataracte en ville étaient on ne peut plus satisfaisants. Mais quels furent mon étonnement et mon inquiétude, quand je vis survenir dans les dernières six semaines deux iritis suppuratives avec commencement de nécrose cornéenne, chez des malades où rien ne paraissait présager ces accidents.

Il faut dire que chez l'un d'eux, il existait une certaine prédisposition aux iritis, car l'ayant opéré d'un œil de la



Fig. 1. — Pulvérisateur portatif, mon modèle, où le manche F, C peut changer de position.

cataracte en 1870, j'ai vu survenir le troisième jour une iritis très intense, mais qui n'a pas cependant empêché le malade de guérir très bien et de conserver jusqu'à ce jour une acuité visuelle de 1. Cette fois, il lui est survenu sur le second œil que j'ai opéré de la cataracte, une iritis suppurative avec nécrose commençante de la plaie dans les premières 24 heures. Et chose digne de remarque, le malade avait subi sur cet œil, il y a 3 ans, une pupille artificielle; l'accident ne pouvait par conséquent être rapporté à une blessure de l'iris mais uniquement à la plaie cornéenne, qui devint dès les premières 24 heures trouble, opalescente. Le bord de la plaie fut recouvert

Digitized by Google

de pus, et la tendance au sphacèle devint évidente dans toute la cornée. Ces altérations prenaient d'heure en heure une telle gravité, qu'avec l'expérience que j'avais de ces sortes d'accidents, je pouvais presque infailliblement prévoir et prédire un phlegmon. C'est dans ces conditions que j'ai eu recours au spray phéniqué, que j'ai fait administrer toutes les 15 à 20 minutes avec un excellent appareil pulvérisateur à vapeur, portatif, fonctionnant bien et pouvant se recommander par son prix relativement modique[1] (voir fig. 1). Sous l'influence de ces douches, il est survenu à notre malade un mieux très sensible et très rapide, la suppuration qui s'écoulait à flot de dessous la paupière s'arrêta complètement au bout de deux jours et les douleurs qui ne cédèrent pas aux moyens antiphlogistiques les plus énergiques, s'apaisèrent au bout de quelques heures. Aujourd'hui la cornée a repris sa transparence complète, et il n'y a que dans la pupille qu'on voit une exsudation occupant tout son champ, le bord de la plaie est encore en partie infiltré. L'œil dès aujourd'hui peut être considéré comme sauvé.

Un cas tout à fait semblable s'est présenté sur une autre de mes opérées, les pulvérisations phéniques ont amené le même résultat favorable.

Voici du reste, en détail, les deux observations.

Observation I.

Extraction de la cataracte précédée d'une excision de l'iris faite il y a 3 ans, suppuration de la plaie avec iritis suppurative. Arrêt de la maladie rapide par les douches phéniquées.

Monsieur H... âgé de soixante-quatre ans, demeurant à Paris, bien constitué, quoique un peu goutteux, est opéré par moi de sa cataracte le 4 avril dernier, avec le concours de deux de mes aides, le docteur Parent et M. Despagnet. Le

1. Ce pulvérisateur, auquel j'ai fait faire quelques modifications, se trouve chez M. Basset, 13, rue Racine; son prix est de 25 francs.

Digitized by Google

malade étant très nerveux, nous sommes obligés de l'endormir, ce qui du reste se fait sans la moindre difficulté. L'iris ayant été excisé chez le malade, il y a 3 ans, par un autre oculiste, l'extraction du cristallin se fait sans la moindre difficulté. Après l'opération, le pansement est fait avec de l'eau phéniquée, mais sans le spray. Le bandage est arrosé toutes les 15 ou 20 minutes avec de l'eau phéniquée. Pendant les premières 12 heures, le malade n'a point souffert, mais la nuit fut mauvaise, le malade a éprouvé des douleurs et des élancements dans l'œil, il a mal dormi malgré le chloral, le lendemain matin j'ai trouvé les paupières gonflées, rouges, un peu luisantes, et on voyait s'échapper un peu de pus de la fente palpébrale. Il n'y avait pas de doute, c'était une suppuration de la cornée. Et en effet, tout le bord de la plaie était jaunâtre, un peu soulevé, le reste de la cornée était louche, l'humeur aqueuse trouble, l'iris tomenteux grisâtre. Dans la pupille on apercevait un exsudat blanchâtre, par places plus épais que dans d'autres points. Le globe de l'œil présentait une injection très prononcée, s'arrêtant à quelques millimètres de la cornée. En présence d'un état aussi grave, j'ai cru nécessaire d'appliquer 5 sangsues à la tempe, et d'administrer des pilules de Calomel à la dose de 4 centigrammes par jour. Des frictions periorbitaires d'onguent napolitain et d'extrait de Belladone et de sulfate de quinine à la dose de 30 centigr. pour la nuit; les gouttes d'atropine en instillation. Ce traitement n'amena rien de bon, l'état de l'œil s'aggrava, la suppuration devenant plus abondante, les souffrances augmentèrent. C'est dans cette situation que j'ai prescrit au malade, le 7 avril, de prendre toutes les demi-heures des douches d'eau pulvérisée phéniquée au 1/100, et à part l'atropine que j'ai suspendue comme aggravant les douleurs, j'ai fait continuer le reste du traitement. Ces douches ont fait merveille, les douleurs se calmèrent beaucoup, la suppuration diminua à vue d'œil, le gonflement de la paupière diminua, mais en revanche il s'est produit un chemosis moitié séreux, moitié sanguin et phlegmoneux; la cornée avait repris sa transparence dans toute sa moitié inférieure; 10 *avril*. La suppuration a complétement cessé, il y a un peu d'hypopyon, le chemosis a diminué, mais de nouvelles douleurs periorbitaires exigent une nouvelle application des sangsues.

15 *avril*. Les douches sont supprimées d'abord, à cause de la cessation de la suppuration, et ensuite je m'aperçois que l'humidité provoque des douleurs. Le malade se plaint d'un très grand larmoiement et d'une sensation de brûlure à la joue, ce que nous parvenons à calmer au moyen de la poudre

Digitized by Google

de calomel avec laquelle on saupoudre les paupières et les joues et on maintient l'œil comprimé très légèrement avec de la ouate phéniquée.

23 *avril*. L'œil est bien moins rouge, la sclérotique blanchit et la cicatrisation de la cornée s'avance très rapidement, la chambre antérieure est profonde, l'iris prend de plus en plus un aspect normal, la cicatrisation de la plaie est complète, malgré une complication nouvelle qui est survenue dans la santé générale, le malade ayant été pris d'une dysenterie arrêtée d'ailleurs très promptement par M. le docteur Constantin Paul.

Dans le second fait les choses se sont passées de la même façon et le résultat du traitement a été tout aussi satisfaisant que dans le précédent. Voici les détails de cette opération.

Observation II.

Cataracte opérée sans aucun accident. Glycosurie. Suppuration de la plaie avec iritis grave. Le spray phéniqué arrête la suppuration.

Madame T..., âgée de soixante-deux ans, me fut adressée par mon excellent ami le docteur Joubert pour être opérée de la cataracte. Elle est bien constituée, mais glycosurique, se décide à être opérée le 1er avril de l'année courante. Je pratique l'extraction de la cataracte droite avec le concours du docteur Joubert et de mon aide M. Despagnet. L'opération est exécutée très régulièrement, malgré une très grande résistance de la malade surtout au dernier temps, pendant la sortie du cristallin.

Trois heures après l'opération, la malade commence à souffrir d'élancements et d'une douleur sourde au front et à la tempe, qui s'accentue davantage vers la nuit. Elle dort très peu malgré le chloral, et elle est très agitée. Le lendemain son œil lui fait très mal, et il lui semble qu'il est inondé de larmes, et de plus elle a de très fortes démangeaisons dans les paupières. J'enlève la bande et la ouate phéniquée, et je trouve un érythème sur les deux paupières et le front, ce qui est due à la ouate phéniquée qui a été mal préparée par le pharmacien, probablement imprégnée d'une trop forte solution d'acide phénique. En ouvrant les paupières, je constate

Digitized by Google

une légère iritis, ce qui m'oblige à appliquer 5 sangsues à la tempe, et à faire des frictions avec l'onguent napolitain de Belladone au pourtour de l'orbite.

Le troisième jour, l'iritis devient suppurative, et la cornée est infiltrée dans toute son étendue; au bord de la plaie, elle est blanche, comme nécrosée. La malade souffre beaucoup, des douleurs périorbitaires, par moment des élancements très intenses. Il s'écoule beaucoup de pus entre les paupières; ces dernières sont enflées, surtout la paupière supérieure, qu'on a de la peine à relever.

En présence de ces accidents, j'ai prescrit à la malade de supprimer le bandage et de lui faire administrer sur l'œil ouvert toutes les demi-heures des douches d'eau phéniquée pulvérisée au 3/100. Ces douches sont administrées pendant les premiers deux jours, sans discontinuer, la nuit comme le jour, puis, dès le septième jour de l'opération, la suppuration ayant très sensiblement diminuée, nous ne les faisons administrer que toutes les heures, puis trois ou quatre fois par jour. — 24 avril. L'œil s'ouvre très bien, il est peu injecté, la cornée est transparente, la plaie est cicatrisée, la pupille est obstruée par un exsudat très épais, la malade perçoit très bien le jour et elle distingue même les mouvements de la main.

L'œil est sauvé; mais pour rendre la vue il y aura nécessité de faire un débridement pupillaire dans trois mois d'ici, et par conséquent quatre mois après la première opération. L'expérience, en effet, m'a démontré que pour faire une seconde opération dans un œil qui a autant souffert, il faut un intervalle de quatre mois révolus.

Deux faits analogues se sont présentés a ma clinique à la fin de l'année dernière, la suppuration, après une extraction de la cataracte, a pu être arrêtée au bout des sept à dix jours du spray phéniqué, mais les deux malades perdirent chacun un œil, car le spray phéniqué n'a été commencé que cinq à six jours après le début du mal, après que la cornée a été complètement perdue, malgré le traitement antiphlogistique le plus énergique et le traitement interne altérant et dépuratif.

Que conclure de ces faits, et quelle appréciation doit-on porter sur ce procédé, et jusqu'à quel point doit-on avoir.

Digitized by Google

confiance dans le spray phéniqué pour combattre et pour prévenir la kérato-iritis suppurative après l'extraction de la cataracte ?

Je pense qu'on ne peut pas nier l'évidence, car dans tous ces cas, la suppuration a pu être arrêtée au bout de deux ou trois jours. Le spray phéniqué doit donc être considéré comme un moyen très puissant pour arrêter la suppuration qui survient quelquefois après les opérations de la cataracte. Peut-être, si on soumet tous les opérés de la cataracte à une action prolongée de la poussière d'eau phéniquée pendant et après l'opération, on évitera les phlegmons du globe, qui s'observent rarement, il est vrai, dans la chirurgie oculaire, et en particulier, après les opérations de la cataracte.

En résumé de ce qui précède, et en se basant sur la gravité excessive de la kérato-iritis suppurative qui survient après les opérations d'extraction de la cataracte, nous croyons utile de formuler les propositions suivantes :

1° Le spray phéniqué doit constituer une des conditions absolues pour les opérations oculaires, et plus particulièrement pour l'extraction de la cataracte. A cet effet, on devra se servir ou d'un grand appareil de Lucas-Championnière, ou du petit pulvérisateur à vapeur. Pendant toute la durée de l'opération, l'œil de l'opéré sera exposé à la vapeur phéniquée. L'opération terminée, on ouvrira largement les paupières, et on fera diriger cette vapeur pendant quelques instants sur la plaie.

2° Chaque nouveau pansement devra se faire avec l'usage de la vapeur d'eau phéniquée.

3° Dès qu'on verra surgir la moindre suppuration du bord de la plaie cornéenne, ou une iritis avec œdème des paupières, dans les premiers trois ou quatre jours, il faudra avoir recours au spray phéniqué, qu'on appliquera toutes les demi-heures ou tous les quarts d'heure selon la gravité du mal.

Dr GALEZOWSKI.

Digitized by Google

TROUBLES VISUELS ET AFFECTIONS OCULAIRES

CHEZ LES ONANISTES

Par le professeur COHN, de Breslau.

(Traduction résumée par Dr Parent.)

M. Cohn ne cherche pas à expliquer comment l'onanisme produit, soit des troubles visuels, soit de vraies affections oculaires; il renonce sur ce point à toute théorie et se borne à donner une série d'observations dont je résumerai les plus intéressantes. Les auteurs ont accusé l'onanisme de produire l'amblyopie, l'hyperémie du nerf optique, la parésie de l'accommodation, la conjonctivite chronique, le blépharospasme, mais ce sont surtout les mouches volantes et les photopies[1] dont se plaignent les onanistes, et la plupart des observations de M. Cohn sont relatives à ces troubles visuels.

Obs. I. — M. S... âgé de vingt-quatre ans, employé de bureau, homme pâle, de force moyenne, éprouve depuis quelques semaines un scintillement devant les deux yeux; il ressent en outre des deux côtés comme une sensation de pression, principalement dans l'œil gauche, comme si ce dernier était comprimé par le poing. Quand il a lu vingt minutes, ce scintillement le trouble au point qu'il doit cesser sa lecture ; puis, même sans fatigue d'aucune sorte, le scintillement dure toute la journée et le malade éprouve la même sensation que si l'on agitait constamment devant lui un carreau de vitre éclairé par le soleil. Ce trouble disparaît quand il ferme les yeux, ainsi que dans l'obscurité. Aucune particularité à signaler soit à l'examen ophthalmoscopique, soit dans les fonctions visuelles. Le malade avoue s'être adonné à l'onanisme de treize à dix-huit ans, quelquefois jusqu'à trois fois par jour. A la suite de ces excès apparurent des douleurs dans

1. M. Cohn propose de dire photopie, par analogie avec les mots myopie, hypéropie, presbyopie, hémiopie, etc.

Digitized by Google

les lombes, dans le sommet de la tête, et des pollutions très épuisantes, qui se renouvelaient jusqu'à deux ou trois fois la nuit.

Il fut pris ensuite d'insomnie et malgé la cessation de l'onanisme, il continuait à souffrir de pollutions, surtout quand il restait continent.

Je conseillai le coït pratiqué à intervalles réguliers et modérément, et prescrivai des lunettes teinte fumée qui diminuèrent de suite son trouble visuel. Le malade suivit mon conseil; ses pollutions disparurent peu à peu, ainsi que le scintillement et la sensation de pression sur le globe oculaire.

Obs. II. — Z... âgé de trente-et-un ans, homme mince et pâle, se plaint d'éprouver depuis un an un éblouissement très gênant du côté externe de l'œil droit; une figure tantôt brillante, tantôt nuageuse tourne très fréquemment en avant de cet œil; il la voit même en fermant les yeux. Il avoue s'être livré à l'onanisme depuis dix jusqu'à dix-sept ans; à dix-huit ans il se marie et a successivement trois enfants dont le dernier a deux ans. Même depuis qu'il est marié il a continué l'onanisme avec l'aide soit de sa femme, soit d'autres personnes, circonstances dans lesquelles il ne se produisait souvent aucune éjaculation, malgré des excitations de plus d'une demi-heure. Il perdit le sommeil et pouvait à peine accomplir encore le coït. Il rétablit sa santé ébranlée dans un établissement hydrothérapique. Je lui défendis l'onanisme et lui recommandai le coït pratiqué à intervalles réguliers et modérément, et des lunettes fumées à porter constamment. Quelques temps après il m'écrivit qu'il avait réussi, quoique difficilement, à engrosser de nouveau sa femme; mais « l'éblouissement que j'éprouve de l'œil droit me fait perdre la tête; je ne suis pas à même de lire, ne fût-ce que quelques minutes; en écrivant, j'essaie toutes les positions imaginables, afin d'être moins troublé par cet éblouissement. » Je ne puis dire ce qu'il advint de lui ensuite.

Obs. III. — François P..., âgé de vingt-neuf ans, cultivateur, homme très fort, bien nourri, au visage coloré, éprouve depuis deux ans un papillotage continuel devant les deux yeux. Tantôt ce sont des flocons de neige, des cercles blancs, ou des

Digitized by Google

anneaux clairs de la dimension de la pupille qui paraissent s'agiter devant lui toute la journée, par le beau comme par le mauvais temps; ils paraissent moins brillants vers le soir et disparaissent tout à fait dès qu'il ferme les yeux. Ses yeux sont sains, les fonctions visuelles normales. Le malade n'est ni fumeur, ni buveur, mais onaniste à l'excès, depuis quelques années. Jusqu'à l'âge de vingt ans il s'est adonné à ce vice tous les jours et il prétend y avoir renoncé il y a deux ans, lorsqu'il ressentit des douleurs dans les reins et des fourmillements dans le gros orteil gauche, ainsi que dans les parties innervées par le nerf radial. Aucun signe d'ataxie locomotrice. C'est en vain que l'on employa les bains, les dérivatifs, la stychnine pendant plus d'un an et demi, aucune amélioration ne survint. Malgré ces troubles nerveux l'acuité visuelle resta intacte.

Obs. IV. — Charles G..., instituteur, âgé de vingt-trois ans, de bonne santé, se plaint aussi de papillotage, et surtout de corpuscules clairs, transparents, se déplaçant sans cesse, qui le tourmentent principalement le soir. En outre les couches d'air placées entre son œil et l'objet qu'il fixe lui paraissent, surtout dans la demi-obscurité, comme agitées d'un tremblement continuel. Ses yeux sont myopes, mais l'acuité est normale; pas de flocons du corps vitré, aucune affection du fond de l'œil. Le malade avoue s'être livré à l'onanisme journellement jusqu'à l'âge de dix-sept ans, plus tard un peu moins souvent. Dans ce cas, comme dans le précédent, tous les traitements échouèrent.

Obs. V. — Otto G..., âgé de quinze ans, écolier pâle et maigre, ressent également un papillotage devant les deux yeux, principalement dans les jours clairs, quand le soleil brille, ou en face de la neige ou pendant la lecture. Il voit alors comme de petites roues brillantes, de couleurs variées, tournant et s'agitant devant les yeux; parfois il reste vingt-quatre heures sans rien éprouver, mais le plus souvent il est journellement troublé par ces phénomènes. Ses yeux sont emmétropes, l'acuité normale; pas d'insuffisance musculaire. Pendant deux ans ce jeune homme s'est livré à l'onanisme chaque jour au

Digitized by Google

moins une fois et dans ces derniers temps il a beaucoup souffert de pollutions très épuisantes. Le port de lunettes fumées, l'atténuation de son vice amenèrent une amélioration notable.

Obs. VI. — Paul O..., âgé de vingt-cinq ans, étudiant, ressent depuis cinq ans une vive sensibilité pour toute lumière; il se fatigue vite en travaillant et se plaint aussi de papillotage et de vacillement. Ses yeux sont emmétropes, l'acuité normale. Il y a quelques années on lui fit la ténotomie des deux droits externes pour combattre les symptômes d'asthénopie, opération qui ne fit qu'augmenter la sensation de vacillement et d'éblouissement. Un médecin, supçonnant alors un spasme accommodatif, prescrivit des gouttes d'atropine, mais sans aucun avantage. Un troisième confrère lui pratiqua de nouveau la ténotomie externe du côté gauche; enfin sa maladie fut considérée comme purement nerveuse, on l'engagea à quitter ses études, à se faire cultivateur, et on lui prescrivit les bains de mer et les lotions froides, qui lui furent très utiles.

Ce malade m'avoua s'être livré très fréquemment à l'onanisme jusque dans ces derniers temps. Je lui conseillai de porter des lunettes fumées qui atténuèrent la photophobie et le vacillement plus que ne l'avaient fait jusque-là les lunettes bleues.

Chez les jeunes filles il est naturellement beaucoup plus difficile d'obtenir des révélations sur ce point. Cependant je possède des renseignements certains sur trois cas d'onanisme invétéré, pratiqué chaque jour et pendant plusieurs années. Une jeune fille de quinze ans, avec E et V=1, des yeux tout à fait normaux, éprouvait un éblouissement continuel des deux yeux. Une institutrice de vingt-sept ans, m'avoua en pleurant ne pouvoir résister à ce vice, malgré les meilleures résolutions. Elle pratiquait l'onanisme depuis des années, chaque jour et avec le plus de violence pendant ses époques. Elle a les yeux absolument sains, mais elle se plaint de voir depuis plusieurs mois devant l'œil gauche de petites étoiles blanches et des étincelles, qui occupent surtout la partie

Digitized by Google

externe du champ visuel. Même quand les yeux sont fermés, il persiste un continuel vacillement.

Enfin Clara P... âgée de seize ans, se plaint d'un éblouissement continuel à la lumière vive et pendant les jours clairs. Elle est menstruée régulièrement depuis l'âge de douze ans. Sa tante, qui l'accompagne chez moi, déclare que cette jeune fille se livre journellement à l'onanisme, en dépit de toute remontrance. Ses yeux sont normaux et l'acuite égale $\frac{16}{12}$.

Si nous résumons les points principaux des précédentes observations, nous voyons que dans toutes il s'agit de *photopies*, de sensations lumineuses subjectives chez des personnes jeunes dont les yeux sont normaux à tous les points de vue. Dans les observations précitées, les photopies consistaient ou bien dans un *éblouissement* (comme celui qui serait produit par un carreau de vitre fortement éclairé et constamment en mouvement), ou bien dans une sorte de *papillotage* produit tantôt par des étoiles, des petites roues, des rayons, des cercles, des petits points, tous d'aspect clair, ou même brillant, tantôt par des flocons de neige, ou produit enfin par un vacillement des couches de l'air.

Presque toujours ces sensations lumineuses sont ressenties par les deux yeux, c'est seulement dans l'observation II qu'on les voit exclusivement perçues par le côté temporal de l'œil droit.

Dans un seul cas l'éblouissement était accompagné d'une sensation de pression dans les deux yeux; dans la plupart des cas, au contraire, les photopies avaient amené de véritables photophobies, si bien que les yeux devaient être comprimés dès que le malade était exposé à un changement brusque d'obscurité et de lumière.

Dans beaucoup de cas les photopies furent si gênantes qu'elles empêchaient la lecture après un temps plus ou moins long.

Dans la plupart des cas ces sensations lumineuses disparaissaient dans l'obscurité ou du moins diminuaient beaucoup et dans tous (excepté dans les observations 2 et 14)

Digitized by Google

elles cessaient complètement dès qu'on fermait les yeux.

La durée de ces photopies oscilla entre quatre semaines et plusieurs années; dans un cas même le malade n'en était pas quitte au bout de vingt ans.

La plupart de ces malades étaient pâles et d'apparence délicate; beaucoup se plaignaient de douleurs dans les reins, mais aucun d'eux n'était tabétique. Le plus grand nombre aussi offraient des symptômes d'asthénie, et se plaignaient d'insomnie et de pollutions abondantes.

L'âge de ces malades varie de quinze à trente ans, la plupart avaient de vingt-deux à vingt-cinq ans; tous ont fait l'aveu d'onanisme pratiqué pendant des années, et le plus souvent jusqu'à plusieurs fois par jour; la majorité s'est adonnée à ce vice pendant cinq à sept ans, quelques-uns pendant dix ans, un seul pendant vingt-trois ans (Obs. XII); deux hommes même ont continué cette pratique pendant le mariage.

Dans aucun cas il ne fut constaté un affaiblissement de l'acuité visuelle.

Les lunettes fumées amendèrent l'état d'un grand nombre d'entre eux, mais pas de tous.

Dans les observations I, V et XI, la cessation de l'onanisme et le coït pratiqué régulièrement et modérément amenèrent une guérison complète.

CONTRIBUTION A L'ÉTUDE DE LA RÉTINITE DIATHÉSIQUE [1]

Par le docteur A. Weinberg, de Bucarest.

Rétinite dans la glycosurie et l'albuminurie.

Observation I.

Le 11 décembre 1881 se présentait à la clinique du professeur Hirschberg un homme de cinquante-neuf ans, qui

1. *Extrait du Centralblatt für praktische Augenheilkunde, März* 1882; traduction résumée par le docteur Parent.

Digitized by Google

se plaignait de trouble de la vue des deux yeux. L'examen ophthalmoscopique indiquait de suite comme diagnostic probable: glycosurie compliquée d'albuminurie; et ce diagnostic fut aussitôt confirmé par l'examen de l'urine.

(Voici le résultat de l'examen pratiqué le lendemain sur les urines éliminées pendant 24 heures : quantité d'urine 2,500gr; réaction acide, poids spécifique à la température de 17° C. 1,023; sédiments peu abondants. Sucre 0,3, pour 100, albumine 0,8 pour 100. Présence de phosphates et d'urates, quelques traces seulement d'oxalates. Rien de remarquable à l'examen microscopique).

Le malade paraît souffrant et amaigri; il déclare d'ailleurs qu'il est mal portant depuis longtemps déjà. A la partie postérieure du thorax on perçoit de gros râles muqueux, le foie dépasse le rebord des fausses côtes de 4 à 5 centimètres, la région des reins est douloureuse.

L'œil droit ne peut compter les doigts qu'à 4 à 5 pieds, l'œil gauche voit un peu mieux et reconnaît le Snellen 200 à 15 pieds. Le champ visuel est un peu rétréci des deux côtés

L'aspect du fond de l'œil est représenté par les deux dessins ci-joints, qui sont dus au professeur Hirschberg. La figure 1 est l'image droite de l'œil droit. Les taches striées représentent des hémorrhagies, celles qui sont délimitées par un simple contour des exsudats blancs; la fine ponctuation qui entoure la papille indique l'infiltration de la rétine (trouble léger); A et V sont les artères et les veines. La figure 2 est l'image droite de l'œil gauche, on y reconnaît les mêmes altérations qu'à droite, avec cette différence que les exsudats blancs y sont plus plus petits, mais plus nombreux.

Le bord de la papille était légèrement trouble surtout en dedans , mais légèrement aussi en haut et en bas, si bien que les artères, à l'endroit où elles quittent le disque optique, paraissaient un peu voilées. Les veines étaient un peu dilatées relativement aux artères, mais dans les figures 1 et 2 cette différence de grandeur a été rendue d'une façon exagérée.

Digitized by Google

Quatre analyses d'urine faites la 1re en janvier 1882, la 2e le 5 février, la 3e le 3 mars et la 4e le 9 mars, indiquent encore la présence de l'albumine, mais on ne trouve plus de sucre.

Cependant l'état du malade allait s'aggravant, la faiblesse, le manque d'appétit et les maux de tête ne firent qu'augmenter. Toutefois l'acuité visuelle s'améliora malgré les altéra-

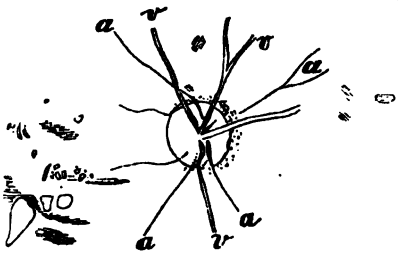

Fig. 2.

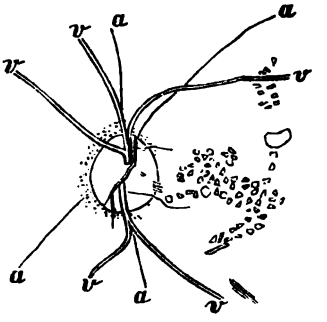

Fig. 3.

tions de la rétine ; ainsi le 23 février le champ visuel est redevenu normal des deux côtés ; à droite $V = \frac{}{200}$, avec un scotome central de 4 à 6° d'étendue ; à gauche $V = \frac{15}{20}$. La papille droite est légèrement trouble, entourée de quelques hémorrhagies striées et d'exsudats, siégeant principalement du côté de la macula.

Au centre de la rétine on aperçoit un groupe de petits points brillants qui entourent la macula et forment, en se réunissant du côté temporal 3 à 4 rayons assez longs.

La papille de l'œil gauche est légèrement trouble, et on voit sur son bord trois petites hémorrhagies récentes, d'apparence striée. Un groupe de points brillants entoure la macula et forme du côté interne des rayons qui commencent à confluer en forme de réseau.

(M. le professeur Hirschberg nous apprend que ce malade est mort le 31 mars).

Digitized by Google

Observation II.

Dans le cahier d'observations du professeur Hirschberg, j'en trouve une de l'année dernière et relative à un constructeur de machines, qui déjà au commencement de 1879 avait constaté que la vue faiblissait. Il se présente à la clinique en février 1880. A cette époque chaque œil lisait à 7 ou 8" le Snellen 1, 1/2. Des deux côtés on voyait un léger trouble papillaire et péripapillaire, quelques exsudats blancs et de petites hémorrhagies assez isolées dans le voisinage de la papille et dans la région de la macula. Le diagnostic de glycosurie avec albuminurie est confirmé par l'analyse suivante de l'urine:

Poids spécifique 1022. Réaction acide. Couleur jaune paille. Peu d'éléments figurés (cellules épithéliales et cylindres halins). Sucre 1,25 pour 100 et albumine 0,6 pour 100. Foie augmenté de volume; légère hypertrophie du ventricule gauche. On était donc autorisé à admettre le diabète sucré avec sclérose rénale.

Au mois de septembre 1880 on constate l'état suivant : la papille est sur ses bords légèrement trouble; ça et là, près du bord papillaire quelques taches dans la rétine d'un blanc laiteux ou d'un blanc grisâtre. Des deux côtés, dans la région de la macula un groupe de points brillants mais ne présentant pas l'aspect étoilé. Dans un examen ultérieur on constata aussi en avant de quelques exsudats blancs une petite hémorrhagie. Au commencement de 1881, il se produisit un léger trouble du cristallin dans les deux yeux sous forme de lignes fines radiées.

Voici le résultat d'un dernier examen fait en 1882 : à droite cataracte polaire postérieure (ponctiforme). Trois stries dans la couche corticale postérieure, une strie dans la couche corticale antérieure. La papille n'est que légèrement troublée. Dans la rétine quelques petites hémorrhagies près de la papille, et et une seule exsudation près d'une veinule probablement de

Digitized by Google

nouvelle formation. Quelques hémorrhagies disséminées à la périphérie. — A gauche cataracte polaire postérieure et deux opacités striées très fines dans les couches corticales. La papille et la partie avoisinante de la rétine légèrement trouble; près de la papille quelques hémorrhagies récentes, d'aspect strié. Tout autour de la papille, dans une étendue de 4 à 6 diamètres papillaires, on aperçoit disséminées une douzaine de petites taches blanches de 1/2-1 millimètre de diamètre. A la périphérie, tout à fait en dehors, quelques petites hémorrhagies. La partie centrale de la rétine, des deux côtés, n'offre aucune altération appréciable à l'ophthalmoscope.

L'urine contenait à cette époque beaucoup d'albumine et 3.5 pour 100 de sucre.

Observation III.

Rétinite saturnique.

Le 22 janvier 1882 se présente à la clinique le malade K.L., âgé de 36 ans, employé depuis 1862 comme fondeur de caractères d'imprimerie. La teinte du visage est pâle ; il n'a eu jusqu'ici aucune colique de plomb et se sent d'ailleurs bien portant; mais sa vue a beaucoup baissé, surtout depuis trois semaines, du côté droit.

Pas de paralysie des extenseurs, mais les dents offrent le liseré caractéristique de l'intoxication plombique.

L'examen des urines révèle de l'albumine en quantité modérée, mais pas de sucre.

L'œil droit compte les doigts à 8′; l'œil gauche lit le Snellen n° 2 à 12″. Le champ visuel des deux côtés est normal.

La figure 3 représente l'aspect ophthalmoscopique de l'œil droit. La papille ainsi qu'une grande partie de la rétine est trouble. La papille offre encore, il est vrai, une teinte rougeâtre, mais un exsudat très fin, diffus, gris bleuâtre la recouvre en grande partie, si bien que son bord temporal seul est bien visible.

Au milieu de la rétine troublée on aperçoit des groupes de

Digitized by Google

taches blanches punctiformes, disséminées sur une grande étendue; des exsudats blanchâtres assez larges, et des hémorrhagies striées, ces deux dernières altérations étant généralement concomitantes.

Il est à remarquer que les artères rétiniennes, avec leurs parois manifestement épaissies, aboutissent au milieu de ces

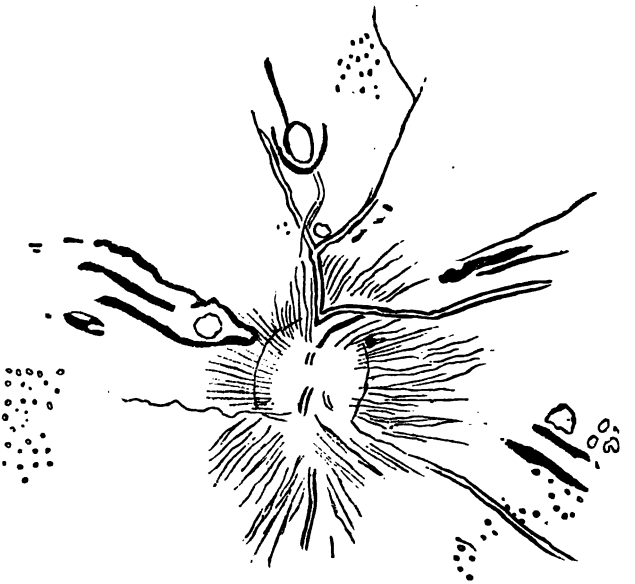

Fig. 4.

hémorrhagies, et qu'au delà on les retrouve ou difficilement ou pas du tout.

Le centre de la rétine est occupé par un amas de points blancs, n'affectant pas une disposition étoilée, mais très brillants; la région périphérique est libre. On prescrit l'iodure de potassium et un régime approprié.

L'acuité visuelle ne tarda pas à s'améliorer un peu : le 5 mars 1882 l'œil droit lisait le Snellen 100 à 15′; l'œil gauche le Snellen 50 à 15′. A cette date les exsudations de la partie centrale de la rétine tendaient déjà à prendre la forme étoilée, ou plutôt la forme d'une demi-étoile.

Digitized by Google

Observation IV.

Le 5 novembre 1877 se présentait à la clinique un homme âgé de quarante ans, employé à la fabrication des carreaux de poêle, dont l'émail est à base de plomb.

Quinze ans auparavant il a eu un chancre aux parties génitales, mais jamais d'accidents secondaires; ses deux enfants, dont le plus jeune a deux ans et demi, sont bien portants. C'est en 1860 qu'il a eu pour la première fois la colique de plomb, puis un deuxième accès en 1874, un troisième pendant l'été de 1877; depuis cette époque il se plaint d'un scintillement devant l'œil gauche.

L'œil droit offre un leucome adhérent, suite d'ophthalmie des nouveau-nés, avec cataracte capsulaire ancienne.

Liseré plombique manifeste autour des dents.

Acuité visuelle : œil gauche = Snellen 70 à 12′; œil droit compte les doigts à 2 1/2.′

Le champ visuel de l'œil gauche est à peu près normal pour le blanc, mais légèremrnt rétréci concentriquement pour les couleurs; il existe en outre un scotome central pour le blanc.

On diagnostique une *rétinite saturnique diffuse;* mais on note la ressemblance d'aspect avec la rétinite syphilitique.

On prescrit les frictions mercurielles. Le 2 décembre il existe encore un trouble diffus de la rétine, le scotome persiste. On prescrit l'iodure de potassium.

Le 12 janvier de l'année suivante la rétine est redevenue plus transparente, le malade lit le Snellen 40 à 12′; le 18 janvier le scotome central a complètement disparu.

Le 1er décembre 1879, le malade lit le Snellen 30 à 12′; la rétine a repris sa transparence et la guérison paraît définitive.

Docteur Weinberg.

Digitized by Google

DE LA SYPHILIS OCULAIRE

ET SON TRAITEMENT PAR LES INJECTIONS HYPODERMIQUES MERCURIELLES

par le docteur GALEZOWSKI.

Ce n'est pas sans raison qu'on voit à des époques différentes les médecins changer de méthodes de traitement et du mode même d'administration des préparations actives tels que mercure, morphine, sulfate de quinine, etc. Les modifications que nous voyons s'établir tiennent évidemment à une cause sérieuse, qui découle de l'insuffisance d'action de ces mêmes médicaments dans les différentes formes d'affections. Mais on sait aujourd'hui, par des expériences journalières bien établies, qu'il n'est pas indifférent d'administrer un médicament actif par l'estomac, la peau ou par les injections hypodermiques. Pour qu'une névralgie soit calmée, il faut employer une dose beaucoup plus forte de morphine par l'estomac que par la voie hypodermique.

La même chose a nécessairement lieu avec les préparations mercurielles; administrées à l'intérieur, elles restent souvent sans efficacité, tandis que, introduites dans l'organisme par la peau sous forme de frictions ou par les injections hypodermiques, elles amènent des effets beaucoup plus rapides.

Cette différence d'action est on ne peut plus importante à connaître, car elle trouve son application réelle dans le traitement de la syphilis oculaire, selon qu'il s'agit de sa localisation dans tel ou tel autre tissu ou membrane dont se compose l'appareil visuel.

La syphilis oculaire peut se présenter sous les formes les plus variées, et avec des caractères d'une telle gravité que les traitements les plus énergiques employés jusqu'à présent sont souvent impuissants à entraver les progrès du mal et à prévenir la perte de la vue.

Digitized by Google

Des formes graves de syphilis s'observent dans toutes les membranes de l'œil. Ce sont : des iritis et des irido-cyclites gommeuses, des choroïdites syphilitiques plastiques invétérées, avec pigmentation dans la rétine, des névrites optiques, et des atrophies papillaires syphilitiques. L'expérience journalière nous démontre, malheureusement, que toutes ces affections résistent aux modes de traitement les plus énergiques, les plus variés. Il est évident que ces insuccès doivent être attribués à l'insuffisance des moyens employés, à l'absorption incomplète du mercure, et probablement même à l'assimilation, plus ou moins facile, des différentes préparations usitées avec les liquides et les tissus sur lesquels nous devons agir. Tout le monde médical est aujourd'hui convaincu qu'il n'est pas indifférent de prescrire le mercure sous forme de pilules de proto-iodure ou de sublimé, ou bien de l'administrer par des frictions sur les jointures, sous forme d'onguent mercuriel double.

En ce qui nous concerne, nous avons démontré, il y a plus de quinze ans, dans un mémoire communiqué à l'Académie de médecine, en 1869, que les choroïdites syphilitiques ne guérissent par aucune préparation mercurielle administrée par les voies digestives, mais qu'elles guérissent, au contraire, à l'aide de frictions mercurielles, faites sur les différentes parties du corps, pendant deux années consécutives.

Aujourd'hui, après quinze ans d'expérience, nous ne pouvons que confirmer cette assertion, en y introduisant, toutefois, cette réserve, que, dans certaines variétés de choroïdites, ce traitement reste sans efficacité. Ces mêmes frictions mercurielles n'ont aucune action contre les névrites optiques syphilitiques, pas plus que contre les atrophies des papilles de même nature.

Comment doit-on envisager ces insuccès, et quelles sont les raisons qui empêchent les préparations mercurielles d'agir sur les organes nerveux visuels, alors que ces mêmes préparations font cesser tous les autres accidents syphilitiques, même les plus graves? C'est ce que nous allons essayer d'analyser en étudiant quelques cas fort intéressants.

Digitized by Google

Il y a trois ans, nous avons soigné, avec M. le professeur Fournier, un jeune homme atteint d'une névrite optique cérébrale avec accidents épileptiformes des plus graves. Dans le courant de la maladie, il se déclara une iritis et un sarcocèle syphilitique. Les frictions mercurielles et l'iodure de potassium arrêtèrent tous les accidents, mais, quant au nerf optique, il s'atrophia et la vue se perdit complètement. Nous avons constaté de pareils insuccès dans les atrophies des papilles.

On pourrait certainement expliquer ces insuccès par la cause non syphilitique de l'atrophie papillaire, en admettant que cette dernière affection ne soit survenue chez un syphilitique que par une coïncidence fortuite. Pourtant, ces deux maladies se rencontrent si souvent ensemble qu'il est difficile de ne voir, dans tous ces cas, qu'un simple effet du hasard. Pour notre part, nous connaissons nombre de faits qui démontrent, à n'en pas douter, que l'atrophie peut se développer sous l'influence directe de la syphilis, sans que, pour cela, les remèdes antisyphilitiques employés aient produit le moindre heureux résultat.

Ici naturellement nous sommes obligé d'examiner l'action des injections hypodermiques d'albuminate, de peptonate et de cyanure de mercure sur les affections oculaires et sur les amauroses syphilitiques cérébrales.

Albuminate de mercure, injections hypodermiques. — Le traitement par les injections mercurielles hypodermiques a été déjà employé depuis de longues années. Les auteurs italiens, entre autres Quaglino (de Milan), a recommandé l'usage d'injections hypodermiques de calomel dans les affections malignes de l'iris et de la choroïde. Liégeois a fait des injections de la solution simple de sublimé sous la peau. Mais dans l'un comme dans l'autre cas, on voyait survenir des abcès sous-cutanés, qui par moment présentent une certaine gravité.

Si la méthode a été abandonnée pendant quelques années, cela tenait évidemment à la forme de la préparation mercurielle, qui était par trop irritante.

Digitized by Google

Dans ces trois dernières années on est revenu, et avec raison, aux injections hypodermiques, et on obtient aujourd'hui d'excellents résultats, grâce aux modifications apportées aux solutions qui nous servent aujourd'hui pour cela. Les meilleures formules sont celles d'albuminate, de peptonate et de cyanure de mercure.

L'albuminate de mercure est préparé de la manière suivante, d'après le procédé de M. Wurtz de la pharmacie Mialhe : On fait battre 30 centimètres cubes de blanc d'œuf, avec 45 grammes d'eau distillée, et, après l'avoir filtré, on y ajoute une solution de sublimé, de 1 gramme de sublimé dans 20 grammes d'eau distillée; puis on ajoute à ce mélange une solution saturée de chlorure de sodium en quantité suffisante pour dissoudre l'albuminate mercurique précipité. Le tout doit mesurer 100 centimètres cubes, qu'on complète au besoin avec l'eau distillée.

Le liquide ainsi obtenu, contient un centigramme de sublimé dans un centimètre cube de la préparation, sous forme d'albuminate de mercure dissous dans le chlorure de sodium.

Voici comment nous formulons cette solution :

Solution d'albuminate de mercure au 1/100..... 10 grammes.

Cette solution contiendra ainsi un centigramme de sublimé par gramme, par conséquent par 20 gouttes, ce qui est la valeur d'une seringue de Pravaz.

Nous pouvons encore formuler cette solution de la manière suivante :

Albuminate de mercure..... 0,10 centigr.
Eau distillée..... 10
Préparer selon les règles.

Cette solution a été employée pendant longtemps pour les injections hypodermiques dans les affections graves syphilitiques. Pour mon compte, je l'avais employée pendant plus de six mois à ma clinique en 1880, chez un grand nombre

Digitized by Google

des malades, avec de grands avantages. M. Despagnet était chargé de faire ces injections dans des formes graves d'iritis, dans des choroïdites et dans des névroses optiques syphilitiques.

Les deux observations que M. Despagnet vient de publier dans le compte rendu de ma clinique pour l'année 1880-81 démontrent l'avantage incontestable que présente ce traitement sur les autres méthodes. Dans les deux cas d'iritis syphilitiques graves, lorsque les autres méthodes de traitement sont restées sans aucun résultat, les injections d'albuminate de mercure employés à la dose de 2, 3, 4, 5 milligrames, amenèrent au bout de 3 ou 4 mois une amélioration des plus marquées.

Ces injections donnèrent des résultats très satisfaisants, mais il y avait un grand inconvénient dans l'emploi de cette préparation, c'est que l'albuminate de mercure se coagulait facilement dans le tissu cellulaire sous-cutané et amenait des nodosités très volumineuses, douloureuses pour les malades, et parfois se compliquant d'une rougeur intense de la peau. Après plusieurs injections de cette nature le bras ou le dos qui avait été choisi pour ces sortes d'opérations, devenait tellement gonflé et endolori, qu'il était impossible de le remuer ni le toucher sans faire souffrir le malade.

C'est à ce moment qu'on est venu remplacer la préparation albumineuse de mercure par le peptonate de mercure. Cette dernière préparation est bien mieux assimilée par les tissus; elle se dissout facilement dans le tissu cellulaire de la peau, et n'a point l'inconvénient de se coaguler; c'est pourquoi on l'a choisi de préférence pour les injections hypodermiques dans le traitement des affections syphilitiques graves. Le docteur Martineau en a fait un usage journalier et a demontré par ses nombreuses recherches qu'on obtient avec une très grande rapidité une amélioration et une guérison des accidents syphilitiques invétérés, là où par les autres méthodes la maladie ne ferait que croître et se développer.

Nos propres recherches sur cette préparation se rappor-

Digitized by Google

tent à une époque bien antérieure à ceux de notre confrère, car nous les avons commencées à la fin de 1880, lorsque nous avons aperçu les inconvénients qui résultaient de l'albuminate. De plus, ce qui est très fâcheux dans l'emploi de cette préparation, c'est qu'il est très difficile de la maintenir dans la forme limpide et qu'au bout de peu de temps on voit la solution devenir louche, trouble et probablement décomposée, car le précipité qu'on voit apparaître au fond du flacon, contient au moins en partie le mercure.

Il fallait donc chercher une autre préparation, qui n'ait pas les inconvénients de l'albuminate ; nous possédons actuellement deux solutions qui donnent d'excellents résultats dans le traitement des affections syphilitiques profondes et graves de l'œil, ce sont le *Peptonate de mercure* et le *Cyanure de mercure*.

Injections hypodermiques de peptonate de mercure ou *Peptonate mercurique*. Sous le nom de *Peptonate de mercure* on emploie aujourd'hui la solution de bichlorure de mercure additionnée de chlorure de sodium et de peptone, en proportion telle, que certaines propriétés des sels de mercures se trouvent dissimulées, comme le dit justement M. Petit dans son mémoire [1].

Pour préparer cette solution extemporanément, M. Petit propose le moyen suivant :

Bichlorure de mercure.....	1 gramme.
Chlorure de sodium.....	2
Peptones sèches.....	1

Ce mélange trisuré d'abord, dissous ensuite dans une très petite quantité d'eau et filtré, est évaporé dans le vide puis trituré. On obtient ainsi le Peptone mercurique, soluble facilement dans de l'eau distillée.

Lorsqu'on veut une solution pour les injections hypodermiques contenant un centigramme de sublimé, on n'à qu'à faire la prescription suivante :

1. Petit. *La préparation des peptones*, Paris, 1881.

Digitized by Google

Peptonate de mercure.....	4 grammes.
Eau distillée.....	100

Ce qui constitue un gramme de mercure pour 100 grammes. Ou bien encore :

Peptone mercurique.....	0,10
Eau distillée.....	10

Cette solution contient donc un centigramme par gramme, en injectant par conséquent une seringue de Pravaz on introduira 5 milligrammes de sublimé, tandis qu'en injectant la seringue pleine, on fera absorber un centigramme de liquide.

Pour que ces injections puissent être bien supportées et qu'elles ne fassent pas souffrir trop le malade, on doit les faire très profondes, en enfonçant l'aiguille dans le tissu cellulaire sous-cutané. En procédant de cette façon, la douleur est très peu vive, elle ne dure que dix ou quinze secondes, et il n'y a jamais autant d'induration ni d'inflammation autour de la piqure. M. Joseph Michel [1]. déclare formellement qu'il n'en a jamais vu, et pour mon compte je n'ai jamais observé qu'un peu de rougeur sans gonflement, si l'injection a été bien faite.

On choisit très souvent le bras pour ces injections, cela ne me paraît pas très pratique, car après plusieurs injections ce membre devient sensible, endolori et gênant pour les mouvements et le travail. Selon moi, il est bien préférable de faire ces injections dans le dos, en ayant toujours soin de distancer ces piqûres les unes des autres le plus possible et plutôt vers les extrémités de la surface thoracique que le long de la colonne vertébrale. C'est ainsi que nous avons vu procéder dans ces derniers temps M. le docteur Delaporte chez un malade que nous soignions avec lui pour une irido-kératite syphilo-scrofuleuse et avec un complet succès, sans avoir jamais provoqué, depuis plus de trois mois ni douleur ni gonflement.

Ces injections peuvent et doivent être faites tous les jours

1. Michel, *Bulletin de la Société de thérapeutique*, séance du 3 mars 1881.

Digitized by Google

tant que la santé générale du malade ainsi que l'état des gencives le permettent. Il importe pourtant de bien remarquer que ces injections provoquent rarement de la salivation, mais portées à des doses plus élevées, elles peuvent occasionner de la faiblesse générale et de la diarrhée avec perte d'appétit. Si ces accidents survenaient, on sera obligé d'interrompre pour quelque temps les injections, et les recommencer ensuite à une dose relativement plus faible.

Plus de cinquante malades atteints des différentes affections syphilitiques occulaires ont été soignés au moyen des injections hypodermiques de peptonate de mercure et avec d'excellents résultats. Mais il faut dire, que cette médication nous a paru réussir le mieux dans les affections du système vasculaire de l'œil dans les iritis et les choroïdites. Tout au contraire dans les altérations du système nerveux visuel, soit périphérique, tel que rétine ou nerf optique ; soit central, comme par exemple névrite-optique cérébrale ou atrophies des papilles dépendantes de la syphilis cérébro-spinale, le peptonate de mercure est resté sans aucun effet.

Tel est aussi l'avis de notre éminent confrère, le professeur Fournier, dont l'étude sur l'ataxie syphilitique apporte des preuves nouvelles et incontestables.

Injections hypodermiques de cyanure de mercure. — Donc, puisque les traitements les plus énergiques ont été jusqu'ici impuissants à enrayer la maladie du nerf optique, il faut se demander si les préparations employées dans ces cas ont une action réellement directe sur le système nerveux oculaire, et chercher des préparations mercurielles plus efficaces et plus facilement absorbables.

Le *cyanure de mercure* nous a paru présenter, sous ce rapport, de sérieux avantages; et les expériences que nous avons faites depuis plus de trois mois nous ont complètement confirmé dans cette opinion. Ce médicament est, ainsi que nous le verrons plus loin, un des plus puissants qui existe pour combattre non seulement les accidents oculaires, mais toutes les affections syphilitiques oculaires d'origine cérébrale.

Avant d'administrer le cyanure de mercure par voie hypo-

Digitized by Google

dermique chez les hommes, nous avons fait, avec M. Despagnet, assistant de notre Clinique, des expériences sur des animaux et voici les résultats que nous avons obtenus :

En faisant des injections de cette solution dans la région dorsale, chez des lapins pesant de 3 à 4 livres, nous avons vu se produire une paralysie des quatres membres, puis une anesthésie générale, ralentissement dans les battements du cœur, stases veineuses dans la papille optique et anesthésie de la cornée. Au bout de deux heures, tous ces accidents avaient disparu et l'animal avait repris sa vie habituelle. Chez un animal plus jeune et qui ne pesait que 2 livres, ces mêmes phénomènes se sont reproduits, mais ils ont été suivis d'une suspension des battements du cœur et d'une asphyxie mortelle.

En nous basant sur ces expériences, nous avons déjà pu en tirer cette conclusion très importante : c'est qu'il faut se limiter, dans l'emploi de cyanure de mercure à de petites doses de 5 à 10 milligrammes par injection.

Des expériences journalières nous ont, par la suite, amplement démontré qu'en effet ces doses ont une action très énergique sur la syphilis et qu'elles sont facilement supportées. En dépassant ces doses, au contraire, on s'expose à provoquer des diarrhées, des coliques très fortes, sans cependant qu'il y ait à craindre d'autres phénomènes morbides soit du côté du cœur, soit du côté d'autres organes.

Nous avons déjà fait, jusqu'à ce jour, plus de mille injections chez un grand nombre de malades, et nous avons pu constater d'excellents effets. Des iritis avec condylômes, ou avec des kératites ponctuées, ont guéri après 5, 8 ou 10 injections, toujours à la dose de 5 à 10 milligrammes. Ces injections ne laissent aucune nodosité dans le tissu cellulaire de la peau. Nous avons fait préparer cette solution à la pharmacie Mialhe, à la dose de 1 milligramme par goutte, ce qui rend le dosage très facile.

Les observations suivantes prouvent la très grande rapidité d'action du cyanure de mercure dans les iritis compliquées, soit qu'elles aient résisté précédemment à d'autres

Digitized by Google

traitements, soit qu'elles se présentent, dès leur début, avec des symptômes d'une gravité exceptionnelle.

Ces observations ont été recueillies par M. Despagnet, que nous avions chargé de faire ces injections.

Observation I.

Iritis droite avec infiltration interstitiellé de la cornée. — Syphilis. — Guérison par les injections de cyanure de mercure.

M. M..., vingt-huit ans, dessinateur, a eu, il y a six ans, une blennorrhagie avec un chancre induré du canal de l'urèthre, suivi de tous les accidents secondaires syphilitiques. — Le 25 *décembre* 1881, douleurs orbitaires; photophobie; injection périkératique. Il se soigne lui-même pendant huit jours avec des cataplasmes et des lotions chaudes. — Le 2 *janvier* 1882, il vient à la consultation. Congestion très intense de tout le globe, protophobie. Douleurs violentes sur la tempe et le front. Pupille irrégulière. Cornée infiltrée, blanchâtre par places; les vaisseaux commencent à l'envahir à certains endroits. Traitement : Instillation d'atropine. Injection hypodermique de cyanure de mercure. La solution contient un milligramme de cyanure par goutte; c'est-à-dire que c'est une solution au 5e.

Je fais la première injection de 5 gouttes, la seconde de 7, la troisième de 10. Après la sixième injection, toute trace d'infiltration cornéenne a disparu. Il n'y a presque plus d'injection péri-kératique. Les douleurs ciliaires ont complètement cessé après la troisième injection.

On continue le même traitement. J'arrive à injecter 15 milligrammes de cyanure de mercure sans le moindre accident. Pas de salivation, pas de nodosité au niveau de l'injection. Après la dixième injection, l'iritis est totalement guérie. L'acuité visuelle est normale. Il reste sur la capsule un petit dépôt annulaire formé par le pigment.

Observation II.

Iritis gauche. — Condylôme.

S... quarante-quatre ans, cocher. Syphilis il y a onze ans. Il vient le 19 janvier 1882 à la consultation. Il est malade depuis

Digitized by Google

le 20 décembre. Iritis gauche très prononcée avec adhérence pupillaire en bas et en dedans et condylôme sur le bord pupillaire externe et inférieur. Traitement : cinq sangsues à la tempe, instillation d'atropine. Injection hypodermique de cyanure de mercure.

Dès le début, j'injecte 1 centigramme du sel mercuriel et j'élève, en quatre jours, la dose à 4 centigrammes. Le cinquième jour, le condylôme a disparu. Après la huitième injection, il ne reste de l'iritis que la synéchie inférieure.

Observation III.

Iritis avec kératite ponctuée. Injection de cyanure de mercure. Guérison.

Mme D..., quarante-six ans, a mal à son œil gauche depuis quatre ans. Cet œil ne voit presque plus et reste, de temps à autre, le siège de phlegmasies qui amènent de violents maux de tête. Vers la fin de novembre 1881, l'œil droit s'est également enflammé. Elle vient à la Clinique. On constate une iritis à droite avec kératite ponctuée et une irido-choroïdite à gauche, avec obstruction pupillaire. On propose, pour cet œil, une iridectomie que l'on pratique le 23 décembre. A droite, on applique des sangsues; on instille de l'atropine. La malade n'est pas rhumatisante. Elle a été mariée deux fois et n'a pas eu d'enfants. Elle nie toute espèce d'antécédents syphilitiques. Sous l'influence du traitement antiphlogistique, l'accès d'iritis de l'œil soigné dès le début a été enrayé, mais il se produit, le 30 décembre, une récidive. Cette fois l'iritis est beaucoup plus prononcée.

On fait instiller de l'atropine et on ordonne les injections hypodermiques de *cyanure de mercure*. La première injection est de 5 milligrammes. Progressivement, on élève la dose à 15 milligrammes. Les injections sont très bien supportées sans salivation. Pas de noyaux d'induration au niveau de l'injection. Elles sont toutes faites dans la région dorsale. L'iritis droite est complètement guérie après la neuvième injection. Il reste une petite synéchie inférieure. Après la quinzième, la malade accuse une amélioration dans la vision de l'œil gauche. Avant l'injection, S = 1/9. Après la quinzième, S = 1/4.

Digitized by Google

Observation IV.

Iritis gauche avec kératite ponctuée.

Mme V..., soixante-six ans, vient à la Clinique de la rue Dauphine, le 24 décembre 1881. Depuis trois jours, une inflammation intense s'est déclarée dans son œil gauche, et, en même temps, sont survenues des douleurs péri-orbitaires intolérables, s'accentuant surtout la nuit à tel point que la malade a passé neuf jours consécutifs sans sommeil. Elle avoue des antécédents syphilitiques. Elle est rhumatisante et a dû déjà plusieurs fois garder le lit à cause de ses douleurs articulaires. Quand nous la voyons, nous constatons une iritis très prononcée, avec tous les caractères de la forme séreuse. On prescrit les sangsues, l'atropine et le salycilate de soude à la dose de deux grammes par jour d'abord, et de 4 grammes ensuite. Loin de s'améliorer, l'état de la malade devient de plus en plus mauvais. L'inappétence vient s'ajouter à l'insomnie. Le huitième jour, tout l'iris est tomenteux et la cornée présente de petites ponctuations interstitielles. Devant cette complication, on fait suspendre le salycilate de soude et on prescrit les injections de *cyanure de mercure.* Le jour même de la première, la malade a pu reposer, elle qui n'avait pu dormir depuis une quinzaine. Après la seconde, les céphalalgies ont complètement cessé. Le sixième jour, l'iritis était complètement guérie. On avait injecté, au début, 5 milligrammes et à la fin, 1 centigramme de sel mercuriel. Il avait suffi de six injections pour vaincre l'iritis. La kératite ponctuée a été plus rebelle. Nous sommes à la dix-septième injection et cependant, bien que diminuée des deux tiers, elle existe encore par places. — Aujourd'hui, le 25 avril, elle est complètement guérie.

Voici, en abrégé, quelques détails sur les autres malades qui sont en traitement :

Observation V.

Mme D..., quarante-six ans, est atteinte d'une irido-choroïdite syphilitique double. — Après vingt injections, augmentation de l'acuité visuelle d'un tiers.

Digitized by Google

Observation VI.

M. B..., âgé de vingt-deux ans, est atteint d'une iritis avec kératite interstitielle syphilitique et douleurs névralgiques péri-orbitaires des plus violentes. Après une paracentèse et dix-huit injections, les douleurs cessent, mais la kératite interstitielle suit sa marche régulière. Elle en est actuellement à sa période vasculaire. — 20 avril. La cornée a repris sa transparence dans ses deux tiers.

Observation VII.

Mme A..., âgée de trente-deux ans, est atteinte d'une iritis double avec des condylômes. Le traitement mixte antiseptique, les pilules de proto-iodure et les frictions hydrargyriques ne peuvent pas modifier la maladie. La guérison est obtenue après douze injections de *cyanure de mercure.*

Observation VIII.

M. G..., âgé de cinquante ans, est atteint, depuis huit mois, d'une névro-rétinite syphilitique double. Il a subi le traitement mercuriel par les frictions, sans aucune amélioration, depuis six mois. Depuis le mois de décembre dernier, M. Despagnet lui a fait vingt-quatre injections de *cyanure de mercure* de 5 à 10 milligrammes par jour; le malade les a parfaitement supportées, et il va déjà beaucoup mieux; son acuité visuelle a gagné de 1/3 d'intensité, la papille optique est bien moins trouble, l'infiltration péri-papillaire a diminué très notablement.

Observation IX.

Rétino-choroïdite syphilitique double. 15 injections de cyanure de mercure. Amélioration sensible.

Mme L...; âgée de vingt-trois ans, est atteinte d'une rétino-choroïdite avec pigmentation disséminée dans le segment postérieur de la rétine. Son acuité visuelle était descendue,

Digitized by Google

malgré le traitement mercuriel par les frictions, à 4/10; aujourd'hui, après quinze injections de cyanure de mercure à 5 milligrammes, nous sommes arrivé à une amélioration de l'acuité visuelle. S = 4/5. La papille optique paraît beaucoup plus claire, le trouble du corps vitré est moins prononcé.

Observation X.

Iritis gauche avec kératite ponctuée. 15 injections de cyanure de mercure. Guérison.

Mme X..., âgée de cinquante-sept ans, a eu des accidents syphilitiques il y a deux ans et, depuis deux mois, elle est prise d'une iritis séreuse avec quelques légères synéchies postérieures et une kératite ponctuée. Les pilules au sublimé, qu'elle a prises dès le début de la maladie, n'ont été d'aucune efficacité. Après quinze injections de *cyanure de mercure*, à la dose de 3 et 5 milligrammes, elle est complètement guérie.

Nous avons commencé les mêmes injections chez quatre malades atteints d'atrophie de papille syphilitique, mais, pour diverses raisons, on n'a pas pu les leur faire ni assez régulièrement, ni en nombre assez suffisant pour juger de leur effet. Cependant, chez le malade dont je rapporte ci-après l'observation, l'expérience se trouve suffisamment établie pour qu'on puisse en augurer favorablement, même dans cette forme grave de la maladie. Voici ce fait :

Observation XI.

Atrophie des papilles syphilitiques. Résultats négatifs de tous les traitements. Injections de cyanure de mercure, rrêt de la maladie et amélioration.

M. T ..., âgé de cinquante-neuf ans, d'origine italienne, d'une bonne constitution, contracte le chancre infectant en 1873, suivi d'éruption aux cuisses, sur le dos et à la tête. En même temps, il a ressenti, pendant plusieurs semaines

Digitized by Google

des douleurs aux jambes, qui le prenaient la nuit. Ces accidents se dissipèrent promptement après le traitement qu'on lui fit subir, et, depuis, il a toujours joui d'une excellente santé. Ce n'est qu'au mois d'avril 1881 qu'il a commencé à s'apercevoir d'un affaiblissement de la vue de l'œil droit; c'était une atrophie de la papille optique, qui, au bout de deux mois, se communique à l'œil gauche. Le malade a été

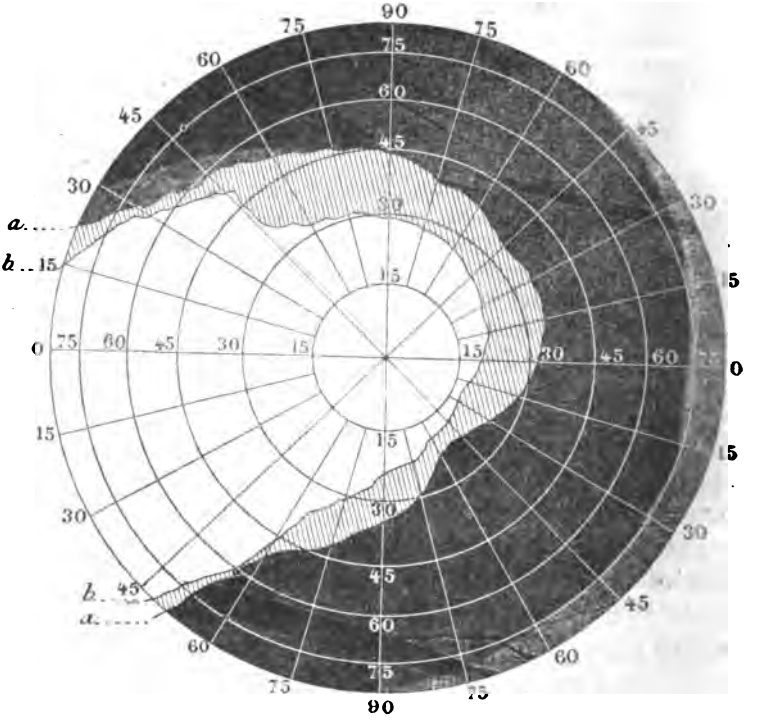

Fig. 5.

soigné successivement, jusqu'au mois de décembre, par deux oculistes de Paris, dont l'un a employé l'électricité et les pilules, et l'autre, un siropet des injections de strychnine; mais les moyens employés par eux ont été complètement nuls, comme résultat. La vue baissait très rapidement au point que, lorsque M. T... est venu nous consulter le 20 décembre dernier, nous avons constaté une cécité absolue de l'œil droit, avec une atrophie complète de la papille optique et une atrophie très avancée de l'œil gauche. De ce dernier

Digitized by Google

œil, il pouvait encore compter les doigts à 50 centimètres, mais il ne distinguait qu'à peine les caractères du n° 30 à la même distance. Son champ visuel s'était rétréci d'une manière considérable, comme le montre, dans la figure 17, la ligne la plus interne. Nous avons soumis le malade aux injections hypodermiques de cyanure de mercure pendant huit jours, à 5 milligrammes, puis, successivement, à 10 et à 15 milligrammes. Cette dernière dose a provoqué des coliques très fortes et une diarrhée assez intense.

Mais déjà, vers le 15 janvier, nous avons pu constater une légère amélioration; le malade a déclaré que sa vue ne baissait plus. Après huit jours d'interruption, nous avons recommencé les injections à 5 milligrammes.

12 *février*. — Après la vingt et unième injection, nous constatons ce qui suit : Il voit les caractères n° 30 à 2 mètres : S = 2/30. Il peut lire les caractères n° 12 facilement. Son champ visuel a gagné un peu en étendue, ainsi qu'on en peut juger par la ligne externe *aa* dans la même figure. En ce qui concerne la chromatopsie, il y a aussi un léger progrès. Le malade ne distinguait que le bleu et un peu le jaune, aujourd'hui, le vert clair paraît bleu, et le rouge paraît rouge très foncé. — Tels sont les détails de ce cas, fort remarquables au point de vue de l'amélioration de l'atrophie des papilles optiques par les injections de *cyanure de mercure*.

Observation XII.

Atrophie des papilles progressives syphilitiques. Injection hypodermique de cyanure de mercure. Arrêt de la maladie.

M. C..., âgé de trente-quatre ans, demeurant à Cette, est venu me consulter le 10 février dernier, se plaignant d'un affaiblissement progressif de la vue dans les deux yeux depuis cinq mois et demi, après des maux de tête très violents, qui sont continuels, mais qui s'aggravent surtout toutes les nuits. Le malade déclare avoir eu un chancre infectant il y a quinze ans, avec tous les accidents syphilitiques secondaires, maux de gorge, éruption. Depuis que ces accidents ont disparu, il n'a jamais rien éprouvé, et jouissait d'une excellente santé. Depuis un an il rendait beaucoup et souvent; il rend à peu près 2 litres par 24 heures. L'analyse des urines faite sur ma demande par A. Robin, a donné les résultats suivants.

Digitized by Google

D'après M. Robin, il s'agit chez ce malade de l'uricémie, car il rend par jour 0,650 d'acide urique.

L'examen de la vue m'a donné les résultats suivants. Les yeux sont hypermétropes de 1 dioptrie.

L'œil gauche est complètement perdu, c'est à peine si le malade distingue le jour, et il existe une atrophie complète de la papille. L'œil gauche présente une diminution du champ visuel externe arrivant à 5 centimètres du point de fixation. Le malade lit de cet œil les caractères n° 3 de l'échelle typographique, $S = \frac{4}{20}$ distingue les couleurs; la papille dans cet œil est blanche, mais elle conserve des vaisseaux capillaires; on y découvre une plaque fibreuse blanche au bord interne, qui se confond avec la portion atrophiée du nerf optique. Il n'existe chez le malade aucun signe d'ataxie et nous avons tout lieu de croire qu'il s'agit chez lui d'une atrophie syphilitique des papilles accompagnée des céphalées caractéristiques. En raison de tous ces phénomènes, nous avons prescrit les injections au cyanure de mercure à la dose de 5 milligrammes par jour. Ce traitement est continué à Cette jusqu'au 8 mai dernier, époque à laquelle le malade revint me voir. J'ai contasté d'abord que son acuité visuelle a gagné un peu, $S = \frac{4}{10}$. Le malade n'a plus de douleur de tête et il affirme qu'après la quatrième injection toutes les douleurs avaient complètement cessé. Il a eu beaucoup de photophobie avant ce traitement. Aujourd'hui il supporte parfaitement le jour, et il sent que sa vue est beaucoup plus ferme que par le passé.

Le fait est certainement trop récent pour être concluant, mais le traitement se continue, et nous avons l'espoir que le résultat définitif sera très satisfaisant. Ce qui est incontestable, dès à présent, c'est que la maladie a pu être enrayée, et que l'état des yeux s'est même un peu amélioré, ce qui, dans les atrophies papillaires progressives, n'avait pu être obtenu jusqu'ici par tous les autres moyens curatifs.

Digitized by Google

BIBLIOGRAPHIE

Théorie de l'évolution du sens des couleurs. — Analyse critique. — Il n'est pour ainsi dire plus de sujet dans lequel on n'ait introduit la théorie darwinienne de l'évolution; nous savons combien cette théorie a été exploitée dans les diverses branches de l'histoire naturelle; mais ce n'est que tout récemment qu'on a songé à l'appliquer aux phénomènes physiologiques. M. le docteur Hugo Magnus, professeur d'ophthalmologie à l'Université de Breslau, a publié un travail absolument original sur « l'Évolution du sens des couleurs ».

Qu'a-t-il voulu démontrer? Nous allons emprunter ses propres termes : « il se propose de rechercher quand et dans quelles conditions la rétine de l'œil humain a perçu dans les rayons lumineux qui le frappent et l'excitent, outre la sensation de la lumière, celle de la couleur, et comment, de plus, s'est développée la capacité de distinguer les différentes couleurs... »

« Nous soutenons, dit-il, que cette fonction supérieure n'a pas toujours appartenu à l'organe de la vue, mais qu'elle s'est développée au cours de l'évolution du genre humain; bref que, durant certaines périodes de notre espèce, l'œil n'a été capable que de sentir la lumière comme telle, sans distinguer, en outre, sa coloration comme une perception de la sensation lumineuse. »

Voilà certes une pensée bizarre; s'il fallait en croire M. Magnus, les premiers hommes auraient vu simplement blanc, noir et gris, et tandis qu'il nous est donné de voir bleu, vert, jaune, etc. Mais comment retourner en arrière, comment remonter le cours des siècles et passer de cette sensibilité lumineuse actuelle à la prétendue insensibilité du passé? Comment s'est opérée cette évolution d'un sens, si vraiment elle a eu lieu?

Ici le savant, l'ophtalmologiste se change en philologue, « puisque, dit-il, on ne saurait acquérir une connaissance certaine et complète de l'état, de l'étendue et de la capacité fonctionnelle du sens des couleurs, aux périodes les plus diverses de l'évolution de l'homme, qu'en étudiant les monuments littéraires des temps les plus reculés, cherchons quelles couleurs, et aussi combien de couleurs furent con-

Digitized by Google

nues et nommées par les poètes et les écrivains de ces lointaines époques ».

On voit la méthode : il s'agit de prouver la pauvreté du sens visuel aux temps antiques par la pauvreté des langues, quand elles cherchent à définir, à nuancer lesimpressions données par la vue. Condillac a dit déjà que la science se réduit à une langue bien faite; il est certain que toute science a dans les dictionnaires ce qu'il y a d'essentiel dans son objet et dans ses méthodes. Tout ce qui existe pour nous doit finalement être nommé par nous; et dans un certain sens, on peut dire que ce qui n'a pas de nom n'existe pas.

C'est à M. Gladstone que M. Magnus a pris l'idée de son travail; le célèbre ministre anglais a beaucoup étudié les poèmes homériques et il a écrit : « Les désignations des couleurs qu'on rencontre dans les poèmes homériques prouvent de la manière la plus évidente qu'à cette époque la rétine humaine ne pouvait encore reconnaître et sentir, d'après leur valeur chromatique réelle, que les couleurs riches en lumière, tandis que les couleurs d'une intensité de lumière moyenne ou inférieure, telles que le vert, le bleu et le violet, n'affectaient pas encore l'œil par un acte distinct de sensation. »

Il y a ici une erreur manifeste; M. Gladstone confond évidemment la couleur et l'intensité de la lumière; toutes les couleurs peuvent être intenses, comme elles peuvent toutes êtres faibles; l'intensité n'est pas un privilège du rouge ou du jaune comme on semble le croire.

M. le docteur J. Geoffroy a entrepris une critique raisonnée de la théorie de M. Magnus, et a lu à la Société d'anthropologie un mémoire sur la connaissance et la dénomination des couleurs dans l'antiquité. Il affirme que les Grecs ne méconnaissaient nullement les couleurs, mais qu'ils n'attachaient qu'un faible intérêt à l'exactitude dans ces questions de nuances et de couleurs; je ne suis pas sûr que cela soit bien exact, et le vague dont on les accuse répond probablement à des réalités objectives.

Il est très clair qu'en soi, par exemple, les montagnes boisées sont vertes; cela n'empêche pas que de loin elles semblent bleues; dira-t-on que le poète qui les voit lointaines et les nomme bleues est vague? Il n'est nullement vague, il est au contraire parfaitement exact.

Il y a tout lieu de croire que beaucoup d'épithètes que l'on relève dans les poèmes homériques sont parfaitement justes et précises, seulement qu'elles ne s'expliquent pas toujours bien pour nous, parce que nous ne sommes plus au vrai point

Digitized by Google

de vue, et que souvent nous ne pouvons même plus le deviner.

Ainsi M. Gladstone ne prouve rien, suivant nous, quand il écrit que « le mot rouge est appliqué par les Grecs à tort et à travers, et que ses composés et dérivés qualifiaient indifféremment les vêtements, l'arc-en-ciel, la vague, le cours d'eau, la mer au moment de l'orage, la mort, la laine de quenouille, le nuage, l'esprit de l'homme effrayé ». M. Geoffroy montre très finement que les applications du même mot à des choses diverses ont toujours une raison matérielle ou poétique.

Mais nous-mêmes, avons-nous tant de manières de nommer ce qui est rouge ou a des nuances de rouge; nous sommes obligés, pour faire comprendre certaines nuances, d'ajouter au mot générique rouge des sortes de mots spécifiques, et nous les prenons de tous côtés; nous disons rouge feu, rouge sang, rouge pourpre, etc. Les modistes inventent des rouges nouveaux tous les ans, mais leur phraséologie est très éphémère, elle meurt avec la mode; dans les œuvres littéraires, dans Racine, dans Victor Hugo même, trouvera-t-on beaucoup de ces nuances de rouge? Et un professeur de Breslau aura-t-il le droit de dire, dans quelques siècles, que les Français du XVIIe et même ceux du XIXe siècle étaient insensibles aux diverses nuances du rouge? Gladstone dit que chez les Grecs « les organes visuels de l'homme étaient encore très imparfaits et qu'un enfant de trois ans voit aujourd'hui des choses qu'Homère ne voyait pas ».

M. Geoffroy montre que les Grecs connaissaient la couleur verte. « Si, dit-il, à cette époque le vert n'a été appliqué qu'une seule fois, à notre connaissance du moins, à la description générale d'un paysage : la divine montagne verte (hymne à Apollon Délien), c'est que les poètes aimaient mieux tirer leurs épithètes d'un autre ordre d'idées et montrer les effets variés de lumière produits par le soleil qui blanchit, argente ou dore. La couleur verte était chez les Grecs caractéristique de la végétation naissante; elle était par extension appliquée à tout ce qui était frais, vigoureux, en voie de développement. »

Il y a dans la terminologie des couleurs chez les Grecs une sorte de subdivision à faire; les différents termes de chacune des trois séries représentent des tons qui sont de plus en plus foncés, qui renferment par conséquent une quantité croissante de noir : voici comment M. Geoffroy donne cet ordre chromatique :

1° Rouge en général, écarlate, pourpre, vineux, violet, roux.

2 Jaune pâle, vert en général, vert herbacé, vert-poireau, vert-pâle et gris-bleu.

Digitized by Google

3° Bleu, brun, noir foncé, qui se dit des teintes les plus foncées de toutes les nuances. Souvent les auteurs se sont servi de l'un quelconque des termes d'une série pour désigner une des nuances comprises dans cette série. La confusion entre les diverses dénominations chromatiques d'une même série a continué jusque chez les Latins. La langue toutefois a toujours tendu à donner aux mots des acceptions plus restreintes, plus strictement définies.

La théorie de M. Magnus s'appuie sur certaines opinions d'Aristote; il dit par exemple qu'Aristote ne remarquait pas tant dans les yeux de couleur foncée leur nuance particulière que leur teinte sombre. Aristote a décrit l'arc-en-ciel et il a dit en propres termes : « Il faut nécessairement que l'arc-en-ciel ait trois couleurs et qu'il n'ait absolument que ces trois couleurs. » Il lui donne le nom de tricolore, et les trois couleurs qu'il nomme sont le rouge, le vert, le violet; il ajoute, il est vrai, qu'entre le rouge et le vert apparaît souvent du jaune. « Ainsi, dit M. Geoffroy, pour Aristote, le jaune ne se montre pas toujours dans l'arc-en-ciel, mais le vert en fait toujours partie; est-ce dans la rétine du philosophe qu'il faut aller chercher l'explication de cette curieuse assertion? »

Aristote a fait sur les couleurs une théorie qui se rapproche beaucoup des théories modernes de certains physiologistes (on trouvera ces théories exposées tout au long dans le Traité sur la lumière de Helmholtz). Il croit à trois couleurs élémentaires, « le rouge, le vert, le violet »; la vision la plus forte est celle du rouge, puis vient celle du vert, la plus faible est celle du violet. Il n'y a rien au delà.

« Il en est des couleurs comme de la plupart des choses : leur nombre se limite à trois; c'est la seule gamme de couleur qui soit perceptible à la vue, et voilà pourquoi l'arc-en-ciel est tricolore. » Aristote, s'il ne reconnaissait que trois couleurs élémentaires, avait cependant admis sept couleurs, dont quatre composées par le mélange des couleurs élémentaires; c'est encore le nombre de couleurs que nous reconnaissons aujourd'hui dans l'arc-en-ciel. Il se fondait en partie sur l'observation, en partie sur des considérations purement métaphysiques.

Pour les trois couleurs élémentaires, il écrit : « Il n'y a que trois espèces de grandeurs, parce que le nombre trois est tout et se retrouve partout. En effet, comme le disent les pythagoriciens, l'univers et l'universalité des choses se ramènent au nombre trois. La fin, le milieu et le commencement forment le nombre qui représente l'univers, et ce nombre est la triade. » Pourquoi avait-il admis le nombre sept

Digitized by Google

pour les couleurs primitives, élémentaires ou composées? C'était pour mettre le nombre des couleurs en rapport avec le nombre des saveurs. La méthode des anciens, même en matière scientifique, ne rejetait point ces procédés de classification.

Il est bien singulier de voir nier le sentiment de certaines couleurs chez les anciens, quand on les voit choisies pour les monuments; on voit dans tous les temples grecs des restants des enduits colorés qu'on appliquait sur la pierre; au Parthénon, les triglyphes étaient bleus, le fond des métopes était bleu, les motules étaient bleues, la bande en creux qui les sépare était rouge, et les gouttes étaient dorées.

La polychromie, fondée sur l'emploi de tons unis, de couleur très franche, faisait une partie essentielle de l'architecture grecque; quand M. Magnus prétend que le mot bleu n'avait pour les Grecs que le sens de sombre, de noir, il est singulièrement en désaccord avec les faits. Nous ne pouvons pas nous ranger à son opinion et nous allons même plus loin que M. Geoffroy, qui semble trop admettre que les anciens étaient très vagues dans leurs observations.

Nous croyons au contraire que chez les grands poètes, chez Homère, chez Sophocle, chez Euripide, il y a très peu de vague et d'incertitude dans les qualifications données aux choses. Il y a un certain degré dans l'art qui n'admet pas l'à peu près; chaque chose est bien mise à sa place en vue sous sa véritable lumière; seulement nous ne comprenons pas toujours les qualifications très anciennes, parce qu'elles se rattachent à des circonstances qui nous échappent en partie.

L'écrivain résume souvent d'un mot une impression admirablement juste, mais juste seulement pour un certain lieu, un certain temps, une certaine heure, un certain milieu. Les termes employés par les Grecs pour caractériser les nuances des couleurs sont probablement des termes excellents, et l'emploi par extension des mêmes termes appliqués à des objets divers, se justifierait complètement si nous pouvions en analyser profondément les causes. Les langues ne peuvent guère se tromper; elles sont la traduction naïve, spontanée des pensées; et les pensées sont une traduction directe des impressions.

Quant à la théorie de l'évolution du sens de la couleur dans la rétine humaine et du perfectionnement en quelque sorte graduel de cette rétine, il faut absolument l'abandonner; elle ne se justifie par rien, par aucune induction scientifique, par aucune observation directe ou indirecte. M. Geof-

Digitized by Google

froy a très bien fait d'en faire justice et nous nous associons à ce qu'il dit en finissant :

« Ce n'est qu'avec une extrême réserve qu'il faut aller puiser dans l'époque historique pour chercher des arguments capables de confirmer la théorie de l'évolution. Cette période comprend, en effet, un trop court espace de temps et est beaucoup trop rapprochée de nous pour qu'elle puisse nous fournir des faits caractéristiques de l'évolution de nos organes. » N'allons pas risquer de compromettre et de discréditer, en l'employant hors de propos, une doctrine si féconde d'ailleurs en résultats scientifiques.

Dr VERNIER.

De la conjonctivite croupale, par le docteur KNAPP (*Archives of ophtalmology*). — L'auteur accepte l'opinion de Arlt et de Saemisch qu'il existe une différence entre la conjonctivite croupale et l'ophtalmie diphtéritique. Pour lui, la différence entre ces deux maladies peut être établie par les signes suivants :

1° Dans la diphtérie, les paupières sont dures et raides au point qu'il est impossible de les renverser; dans le croup, au contraire, elles sont molles, gonflées et se laissent facilement retourner.

2° La paupière dans la diphtérie est sensible au toucher, tandis qu'elle est insensible dans la seconde;

3° Les exsudats dans la diphtérie sont très épais et pénètrent dans l'épaisseur des tissus; dans la conjonctivite croupale c'est une exsudation déposée uniquement à la surface.

4° Les membranes exsudatives de la diphtérie ne peuvent être enlevées que lorsqu'on y exerce un certain effort; après les avoir arrachées, on laisse une surface pâle et rugueuse ; dans les conjonctivites croupales on enlève facilement l'exsudat et on trouve la surface dénudée de la conjonctive très rouge, saignante et très finement granulaire.

5° La paupière diphtéritique dans toute son épaisseur est dure, et fortement anémique. Elle est au contraire molle, souple et fortement congestionnée et boursouflée dans une affection croupale.

6° Le processus diphtéritique tend à amener la nécrose des tissus; celui de la conjonctivite croupale, au contraire, prédispose à la prolifération des tissus, et à la formation d'excroissances polypeuses.

7° La diphtérie se propage rapidement de la conjonctive palpébrale à la conjonctive bulbaire et à la cornée, tandis que l'affection croupale reste très longtemps limitée aux paupières et ce n'est que dans des cas exceptionnels qu'elle atteint la cornée, en laissant in-

Digitized by Google

tacte la conjonctive bulbaire. (*Archives of ophtalmology*, by Knapp and Schweigger, New York, 1882, vol. XI, n° 1.)

Dr GALEZOWSKI.

État anatomique des yeux dans une anémie fatale, par le docteur BOERM BETHMANN (*Archives of ophtalmology*, New York, vol. XI, n° 1, 1882). — Selon l'auteur, l'anémie pernicieuse et progressive a été décrite pour la première fois par Biermer[1]. Il a examiné la composition du sang et la quantité des globules rouges diminuées. Le fond de l'œil à l'ophtalmoscope se présentait très pâle ainsi que la papille. Mais au bout de quelques jours il a trouvé des petites hémorrhagies rétiniennes entre la papille et la macula et une légère infiltration de la papille.

Ces mêmes altérations ont été constatées au microscope et de plus gonflement des fibres optiques par places et altérations des cônes.

Dans un autre cas, l'auteur a trouvé des hémorrhagies rétiniennes et des taches blanches avec infiltration rétinienne. Les fibres nerveuses étaient par places comme variqueuses. L'auteur attribue ces hémorrhagies à une altération des parois des vaisseaux capillaires et à leur rupture, pendant les efforts de vomissements. Les taches blanches qu'on voyait à l'ophtalmoscope étaient composées non point des globules blancs, mais plutôt des fibres nerveuses bypertrophiées et variqueuses.

Dr GALEZOWSKI.

Amaurose quinique observée dans un seul œil, par le docteur HOBBY. — *Archives of ophtalmology* by Knapp et Schweigger, 1882, p. 34). Une dame âgée de vingt et un ans avait souffert d'une névralgie sus-orbitaire gauche, accompagnée d'un œdème de la paupière supérieure et une rougeur intense du globe de l'œil comme dans une épisclérite. Cette névralgie a été reconnue pour une affection paludéenne et soignée avec des fortes doses de sulfate de quinine. Sous l'influence de ce traitement les symptômes se calmèrent, mais il a fallu recourir à de très fortes doses de quinine. A ce moment M. Hobby s'est aperçu que l'acuité visuelle de la malade a diminué progressivement et que son champ visuel s'est rétréci. Il y avait, de plus une ischémie de deux rétines. Ces phénomènes, ayant été rapportés à l'effet du sulfate de quinine, on a suspendu ce médicament, et on a fait faire des injections de strychnine et l'usage du fer à l'intérieur. L'acuité visuelle, à la suite

1. L'auteur semble méconnaître les travaux du professeur Béhiet en 1865 et 1866.

Digitized by Google

de ce traitement, s'est améliorée, et le champ visuel gagna en étendue.

Trois cas d'hydrophtalmie soignés par l'iridectomie, par le docteur DERBY (de Boston) (*Archives of ophtalm.*, New York, 1882, p. 37). — L'auteur a eu l'occasion de pratiquer l'iridectomie dans trois cas, et le résultat de cette opération a été satisfaisant, car la maladie a été complètement arrêtée, comme il l'a pu constater en revoyant ses malades au bout de plusieurs années.

Dr GALEZOWSKI.

Rupture de la sclérotique dans le segment postérieur, par le docteur JULIAN CHISOLM (*Archives of ophtalmology*, 1882, p. 44).

L'auteur a observé deux cas; dans un, la rupture est survenue à la suite d'une chute et d'un coup sur la face; dans l'autre, la déchirure était le résultat d'une déchirure de la paupière et de la contusion du globe par une balle de revolver. Les signes qui permirent à l'auteur de faire le diagnostic avant l'énucléation étaient : gonflement des paupières, infiltration sanguine de la conjonctive, propulsion de l'œil en avant, absence de toute plaie du globe à la partie antérieure, et mollesse excessive du globe oculaire. Ces faits sont, comme remarque l'auteur, excessivement rares.

Dr GALEZOWSKI.

Deux cas de tumeur maligne du sphénoïde altérant la vue, par le docteur JULIAN CHISOLM (*Archives of ophtalm.*, New York, 1882, p. 52). Dans les deux cas, la maladie a été accompagnée d'une altération des nerfs optiques et des nerfs moteurs de l'œil. La tumeur, dans les deux cas, a pris un développement qui a demandé plusieurs mois. Le premier cas se rapporte à un enfant de sept ans, et un autre à un homme de profession médicale âgé de trente-sept ans. La vue s'est totalement perdue chez l'enfant par la compression des nerfs optiques, qui ont été trouvés pâles et blancs. Chez le médecin, l'œil droit était amblyopique et présentait une papille blanche. Au bout de quelques mois, l'autre œil s'est pris de la même façon et les muscles de l'œil se paralysèrent. L'issue fœtale est arrivée dans les deux cas au bout de dix-huit mois.

Dr GALEZOWSKI.

Tumeur de la glande lacrymale, par le Dr JOSEPH A. WHITE (*Archives of ophtalmology*, New York, 1882). — Une dame âgée de soixante ans a présenté cette tumeur développée à la

Digitized by Google

partie externe de la paupière supérieure depuis un an. L'œil était projeté en bas et en dedans vers le nez, au point que l'œil se fermait difficilement. Le nerf optique de l'œil gauche était gonflé et les veines engorgées $V = \frac{2}{30}$. Le docteur White extirpa la tumeur à travers une incision large faite sur la paupière. La tumeur était fortement adhérente au périoste; elle était d'une forme ovoïde et mesurait un pouce et quart en long et trois quarts de pouce dans le diamètre transversal. En s'étendant en arrière, dans l'intérieur de l'orbite, elle avait comprimé le nerf optique. Trois semaines après l'opération, la malade était complètement guérie, l'œil avait repris sa position et ses mouvements et la vue est revenue comme avant l'opération. L'examen microscopique de la pièce a été fait par M. le Dr Swan Burnett (de Washington). La tumeur présentait tous les caractères de myxomes. Au milieu des cellules de myxome ou plutôt myxo-adenno-sarcome, on trouvait des alvéoles et des glandes d'adénome. Par places les alvéoles étaient remplies d'une masse hyaline.

Dr Galezowski.

Intoxication par la pilocarpine. — Le docteur Del Toro, un des plus distingués oculistes d'Espagne, rapporte dans son journal *La Crónica Oftalmológica* du mois de novembre, deux cas d'intoxication par les injections hypodermiques de pilocarpine. Voici le résumé de ses observations.

Le premier cas est celui d'un homme de quarante-deux ans, né à Xèréz, qui était atteint d'une atrophie de papilles. Le malade pouvait encore distinguer les objets et compter les doigts à une distance de 25 centimètres. Après lui avoir injecté pendant huit jours 20 gouttes chaque jour d'une solution de 0,05 grammes par 8 grammes d'eau, il fit, le neuvième jour, une injection de 40 gouttes, et deux minutes après l'individu commença à ressentir des démangeaisons extraordinaires, sa figure devint pâle, sa peau se recouvrit d'une sueur froide, un ptyalisme très abondant accompagna ces phénomènes, et le pouls commence à être très petit et irrégulier.

L'administration de vin généreux, et d'une potion avec l'acétate d'ammoniaque, firent cesser peu à peu tous ces symptômes, et le malade pouvait deux heures après se mettre debout, mais éprouvait encore aux jambes une faiblesse extraordinaire, qui dura cinq jours.

L'autre malade était atteint d'une hyaloïdite chronique syphilitique: la même dose de médicament produisit les mêmes symptômes, et dans les deux cas la contraction pupillaire fut tellement excessive, que l'on pouvait à peine voir la petite circonférence de l'iris.

Digitized by Google

Le docteur Del Toro résume son article de cette façon :

L'intoxication par la pilocarpine donne comme symptômes : le changement de la physionomie qui a presque l'aspect cadavérique; la contraction pupillaire exagérée; le teint pâle de toute la peau; la sueur froide, ptyalisme très abondant; lypothymies fréquentes. L'intoxication apparaît rapidement. Le vin généreux et l'acétate d'ammoniaque paraissent être indiqués dans cet état pathologique.

Dr Aguilar Blanch.

Cécité hystérique presque absolue, du même côté que l'affection ovarique, traitée par la métallothérapie. — M. L. de Fonseca, de Lisbonne, rend compte d'un cas d'amélioration par la métallothérapie, chez une dame atteinte d'amaurose hystérique. Cette malade, âgée de vingt-huit ans, fut prise d'attaques hystériques variées, mais présentant comme phénomènes oculaires une contraction permanente de l'orbiculaire des paupières de l'œil gauche, mydriase très prononcée, paresse dans les mouvements de l'iris, photophobie, larmoiement, injection conjonctivale et *tic* douloureux de la joue du même côté. La vision de l'œil gauche était $= \frac{1/4}{200}$; scotome périphérique inférieur externe prononcé; achromatopsie presque complète; fond de l'œil normal, et insensibilité presque absolue de la cornée. La conjonctive et la paupière gauche étaient aussi anesthésiées.

La vision de l'œil droit $= 1$, après la correction d'un léger degré de myopie; mais il y avait aussi de ce côté un affaiblissement visuel dans le champ périphérique. Les couleurs étaient perçues avec difficulté.

On essaya d'abord tous les médicaments antispasmodiques ordinaires, mais la maladie restait toujours au même point ou devenait encore pire, puisqu'un mois après la vision de l'œil gauche était à peu près nulle $= \frac{1}{x}$, et celle de l'œil droit était de $= \frac{15}{30}$, la myopie corrigée.

On fit alors la première séance de métallothérapie avec trois pièces d'or (*libras*), en les appliquant sur la tempe gauche et sur les paupières, en les maintenant au moyen d'un bandage pendant quinze minutes. Au moment même où on les retira, la malade ouvrit les yeux, affirmant catégoriquement avoir retrouvé la vue que pendant trois mois elle croyait avoir complètement perdue. La vision centrale dans l'œil gauche devient alors $= \frac{10}{30}$, le sens chromatique normal et le champ visuel complet. L'œil droit resta au même point, ce qui prouve l'action des métaux sur la maladie.

Mais cette guérison n'a pas été définitive; la maladie s'améliorait ou s'aggravait en suivant les alternatives de l'affection générale.

Digitized by Google

Il faut remarquer en outre que les séances suivantes de métallothérapie n'ont pas amené les mêmes résultats. De plus, les courants électriques voltaïques et faradiques, et l'application des forts aimants sur la région temporale, restèrent aussi inactifs.

Pour ces motifs, M. de Fonseca se demande s'il n'aurait pas une idiosyncrasie spéciale des individus, une action élective de l'organisme pour les effets des différents métaux, surtout en considérant les diverses manifestations hystériques si souvent opposées entre elles, et s'il ne faudrait pas changer les métaux suivant les formes de l'hystérie.

Guidé par cette idée, M. de Fonseca a fait construire chez Collin des armures électro-magnétiques de Burcq avec différentes substances, pour mettre en pratique ses opinions théoriques.

Dr Aguilar Blanch.

Optomètre. — Astigmomètre du docteur Carreras-Arago. — Cet instrument du Dr Carreras est un des plus complets pour diagnostiquer et déterminer les anomalies de réfraction.

Il se compose d'un tube de cuivre cylindrique placé horizontalement et monté sur un pied à hauteur variable.

Le tube horizontal qui est la partie essentielle de l'instrument, a une lentille convergente fixe, placée à une distance de l'oculaire égale à sa distance focale. Cette extrémité oculaire a aussi une mortaise pour pouvoir mettre des verres correcteurs. Dans l'extrémité opposée existe une plaque de verre dépoli, qui contient, photographiquement réduites, les échelles du même auteur, et qui permet d'apprécier l'acuité visuelle et de préciser le degré de myopie, d'hypermétropie ou d'astigmatisme. En effet, à la faveur d'une vis, cette plaque peut se rapprocher ou s'éloigner de la lentille : alors les rayons qui émergent de la plaque et traversent la lentille sortent en parallélisme, en convergence ou en divergence, selon que la plaque est au foyer même, au delà ou en deça du foyer de la lentille, cas qui conviennent successivement à l'œil E, H et M.

Une échelle donne sur le même tube le degré d'amétropie, et l'instrument fournit une excursion de + 15 à — 20 dioptries. Chaque fraction de 4 millimètres représente une dioptrie.

L'astigmatisme se soupçonne d'abord par les mêmes échelles du Dr Carreras, qui portent en même temps des lettres et signes construits par des lignes qui suivent les méridiens principaux de la cornée. Il est évident que si le malade est astigmate, il verra des parties plus noires les unes que les autres, et alors on changera la plaque de lettres pour celle du cadran, à l'aide duquel on détermine la direction de deux méridiens principaux. Cette plaque peut de plus tourner, grâce à une cercle rotatoire, qui fait passer par tous

Digitized by Google

les méridiens de l'œil les lignes du cadran, et rend inutile la fente sténopéique de Donders qu'ont les précédents astigmomètres. Dans la mortaise de l'œilleton on peut après faire le contrôle avec les verres correcteurs, en plaçant alors la plaque objective à la même distance que le foyer de la lentille. Enfin, la boîte contient des verres concaves et convexes, un ophtalmoscope à réfraction, une échelle de lettres et autres divers objets, qui rendent cet instrument très avantageux pour l'examen de l'état de la réfraction dans les conseils de révision. (De la *Revista de Sciencias Médicas*, Barcelone, n° du mois de septembre.)

Paralysie érypélateuse. — Le Dr F. Rubio décrit un cas tout particulier d'un malade à l'Institut de thérapeutique opératoire de l'hôpital de la Princesse (Madrid).

Ce malade entra avec un érésypèle de la face et du cuir chevelu qui se compliqua ensuite de délire furieux. Peu à peu disparurent tous ces phénomènes inflammatoires de la maladie, grâce au traitement établi; mais il en resta d'autres extraordinaires. Il présenta une synovite de l'articulation temporo-maxillaire, mais ceci importe peu à notre étude actuelle. Le malade se plaignait de douleurs intolérables à la pression dans le bras et l'épaule droits, néanmoins il n'y avait point de symptômes inflammatoires. Il avait aussi une paralysie au même bras et en même temps d'autres symptômes paralytiques. En effet, on demande au malade de fermer les yeux, et l'œil gauche seulement peut se fermer; le droit reste ouvert malgré ses efforts : il y a donc une paralysie de l'orbiculaire.

L'auteur tenant compte que l'érésypèle était du côté droit de la face, et que dans le même endroit existait la paralysie du muscle contracteur des paupières, et tenant compte aussi que rien de pareil n'existait avant la maladie, conclut en disant : que les érésypèles graves, de même que la diphtérie peuvent produire des lésions des nerfs et par conséquent des paralysies, qui devront alors prendre le nom de *paralysies érésypélateuses*. Dr A. B.

Un cas de tératologie. — Le docteur Laureano Bosso rapporte un cas de cyclopie très rare.

Il fut appelé pour assister la femme d'un gendarme au village de Vicalvaro, chez laquelle datait déjà la grossesse onze mois et demi. L'enfant par ses caractères généraux apppartenait au sexe féminin, mais sa tête avait une conformation toute particulière. Dans le tétraèdre [1] qu'elle formait se plaçait à son sommet un appendice de trois centimètres, qui se terminait en forme de glande avec un méat

1. Cet instrument n'est en somme que l'optomètre Badal, légèrement modifié (Rédaction).

Digitized by Google

à son extrémité. Au-dessous de cet appendice il y avait une ouverture pareille à la cavité orbitaire, avec deux arcs garnis de duvet comme les sourcils, et en dedans de cette cavité un globe oculaire avec deux cornées et deux iris, confondus par leur partie interne.

La famille ne permit pas de faire l'examen plus minutieux avec le complément histologique, qui aurait apporté d'importants renseignements[1].

Névrotomie du sous-orbitaire. — Le docteur Gallardo, médecin à l'hopital de Tolède, publie une observation dans la *Revista de Medicinay cirugia practicas*, sur l'opération faite par le docteur Encinas, professeur à la faculté de Madrid.

Il s'agit d'une dame, âgée de cinquante ans, qui déjà six ans auparavant et comme conséquence d'une aménorrhée, a été prise de douleurs névralgiques au côté droit de la figure, localisées principalement aux parties par où se distribue la branche maxillaire supérieure du nerf trijumeau. Intermittente au début, cette douleur devint à la fin continue. Alors on essaya, mais inutilement, les antispasmodiques, l'iodure de potassium, les bains généraux, l'électricité, pulvérisations d'éther et les injections d'aconitine, morphine et atropine (lesquelles en effet produirent une amélioration pendant quelque temps), et on décida en dernier lieu de faire la section du nerf sous-orbitaire qui fut pratiquée de la manière suivante :

On commença d'abord par une incision horizontale large de 25 millimètres, et placée au niveau du rebord orbitaire inférieur, allant jusqu'à l'os même. Puis on pratiqua le décollement du périoste de la face inférieure de l'orbite, en protégeant le globe de l'œil à l'aide d'une curette plate de bois. Le décollement une fois arrivé au canal sous-orbitaire, on incisa la partie fibreuse au moyen du même bistouri, en mettant à découvert complétement le nerf. On isola celui-ci de l'artère qui l'accompagne, à l'aide d'un crochet mousse, et on réséqua le nerf dans une étendue d'un centimètre et demi, et de cette façon, les deux bouts restèrent isolés entre la fente sphénoidale et l'émergence des branches faciales. La cicatrisation se fit par première intention, sans aucune difformité, et le résultat obtenu a été magnifique, puisque la douleur n'a pas reparu ; seulement il reste un peu de diminution de la joue droite, par trouble trophique.

(Du *Siglo médico*, n° 1,455 ; 1454 ; 1,457.)

AGUILAR BLANCH.

1. Cette monstruosité, avec l'éminence qui caractérise les rhinincéphales de Geoffroy Saint-Hilaire, diffère d'eux parce qu'elle ne prend pas naissance aux os du nez, mais est placée perpendiculairement sur la tête de l'individu ; et pour ça et pour sa forme je crois qu'il y a ici de plus une incrustation embryonnaire. Dr A. B.

Digitized by Google

Des ulcères infectieux de la cornée et de leur traitement. (*Annales d'oculistique*, 1882, p. 143), par le Dr ABADIE.

L'auteur revient sur ce sujet, qu'il a déjà traité dans ses leçons de clinique ophtalmologique parues l'année dernière.

Les ulcères serpigneux à hypopion sont de véritables ulcères infectieux, parce qu'ils sont réellement dus à *l'introduction de micro-organismes sur un point érodé de la surface cornéenne.*

Ainsi donc deux facteurs concourraient à la production de ces ulcères :

1° L'existence d'une éraillure à la surface de la cornée.

2° Le contage en ce point avec un micro-organisme spécial, qui trouve dans le tissu cornéen un terrain propre à son évolution.

Toutefois, comme ces ulcères s'observent presque exclusivement chez les ouvriers, surmenés par un travail excessif, ou insuffisamment nourris, peut-être faut-il joindre aux deux facteurs précédents l'affaiblissement de l'organisme, qui favorise le contage, l'infection, et faire intervenir dès lors la question de terrain. M. Abadie fait remarquer à ce sujet qu'il observe annuellement à sa clinique 30 ou 40 ulcères infectieux, alors que depuis onze ans il n'en a rencontré aucun cas dans sa clientèle particulière.

Parmi les différents modes de traitement, M. Abadie accorde la première place à la section de Sœmisch. « Depuis, dit-il, qu'il a été démontré que ces ulcères infectieux sont toujours le résultat d'une inoculation virulente à la surface ou dans l'épaisseur de la cornée, on a cherché à les guérir et l'idée était bien naturelle par les agents antiseptiques. Les attouchements avec l'eau chlorée, avec des solutions plus ou moins concentrées d'acide phénique, les cautérisations avec le thermo ou le galvano-cautère, les pansements antiseptiques au lint boraté, les instillations d'ésérine, etc., ont été recommandées de tous côtés. De telle sorte qu'aujourd'hui ces divers moyens, surtout les cautérisations avec le galvano-cautère semblent devoir laisser un peu dans l'ombre l'opération de Sœmisch si simple et si merveilleusement efficace. Après avoir essayé ces diverses médications, j'ai reconnu que cliniquement, pratiquement, le procédé de Sœmisch restait le meilleur et qu'en dernière analyse c'était encore à lui qu'il fallait recourir. » Dr PARENT.

Le gérant : GERMER BAILLIÈRE.

PARIS. — IMPRIMERIE ÉMILE MARTINET, RUE MIGNON, 2.

Digitized by Google

UNE MÉTHODE DE STRICTUROTOMIE

DESTINÉE A REMPLACER LE PROCÉDÉ DE BOWMAN DANS LE TRAITEMENT DU RÉTRÉCISSEMENT DES VOIES LACRYMALES

Par le docteur CHIBRET, de Clermont-Ferrand

J'ai l'intention dans ce travail d'étudier au point de vue critique le procédé de Bowman et de le comparer dans ses résultats avec celui qu'on désigne généralement sous le nom de Stilling.

Je terminerai en proposant de remplacer le traitement de Bowman par la stricturotomie pratiquée selon certaines règles qui m'ont été tracées, par l'expérience, le tâtonnement, l'observation et le raisonnement.

Lorsque Bowman fit connaître le procédé qui porte son nom, il faut avouer qu'il n'eut pas de peine à provoquer l'enthousiasme des ophtalmologistes; en effet nos devanciers comprenaient d'une singulière façon la cure de la fistule et du larmoiement. Deval, dans son traité qui remonte à vingt ans, dit naïvement :

« De toutes les maladies qui font partie du ressort de la pathologie externe, les tumeurs et les fistules du sac lacrymal sont peut-être celles qui ont donné lieu à l'intervention du plus grand nombre de procédés chirurgicaux. »

Je ne fais qu'en ébaucher la nomenclature : Injections par la voie supérieure (Anel), par l'inférieure (Laforest, Gensoul), dilatation progressive par les mèches courtes ou longues ou autres corps (Méjan, Ware, etc.); dilatation permanente par les tubes creux ou pleins (Foubert, Dupuytren après Scarpa), perforation de l'unguis (Wolhouse) ou du maxillaire (Laugier), etc... Aussi embarrassé que sincère, Deval avoue sans réticence sa pratique personnelle : « Aujourd'hui donc, dit-il, je conseille un traitement médical, dans les conditions déjà connues du lecteur; dans tous les autres cas, je provoque l'abolition du sac. » On ne possédait tant de procédés de conservation que pour en arriver à détruire.

Le traitement de Bowmann, à part l'incision du point la-

Digitized by Google

crymal, est calqué sur la dilatation progressive du canal de l'urèthre par les bougies, procédé employé depuis le seizième siècle. Il en a tous les avantages, mais aussi bien les inconvénients. Si l'on obtient des guérisons, les insuccès ne sont pas assez rares; le traitement est long, fastidieux et douloureux pour le malade. Dans le canal nasal comme dans l'urèthre, on rencontre ces brides ou valvules qui arrêtent court la sonde, alors que dans les séances précédentes le cathétérisme du médecin qui souvent passe outre pour en finir ou, s'il est plus prudent, temporise. Ces contretemps trop fréquents, l'incertitude du résultat après un long et douloureux traitement sont bien faits pour rebuter.

Dans les grands centres où l'on revoit rarement les insuccès parce qu'ils vont chez un confrère, on peut se faire illusion sur la méthode de Bowman. Sur un autre théâtre, alors que l'on peut suivre pendant des mois et des années les malades, j'en étais arrivé, avec le Bowman, à conseiller souvent aux larmoyants de conserver leur infirmité pour peu qu'elle ne fût pas trop gênante.

Ces considérations m'ont déterminé, il y a quatre ans, à rechercher dans l'opération de Stilling moins d'ennuis et plus de satisfactions. Stilling a fait pour le canal nasal ce que Maisonneuve et Sédillot ont inauguré pour l'urèthre. La stricturotomie constitue un progrès comme l'uréthrotomie marque un pas en avant sur les sondages. Néanmoins, tout en citant l'accueil favorable de Warlomont surtout, puis Sichel, Secly, Wiliams, Trélat, Giraud-Teulon, Panas et quelques autres praticiens, on peut affirmer que la stricturotomie n'a pas réussi à s'ériger en méthode générale, le procédé de Bowman conservant les préférences de la majorité des ophtalmologistes. Et cependant le seul reproche grave que l'on puisse adresser à l'uréthrotomie ne s'applique pas à la stricturotomie : il ne saurait en effet être question d'infection purulente à la suite de l'incision du canal nasal.

J'ai commencé par pratiquer le Stilling pur, c'est-à-dire sans sondages ultérieurs. Je n'ai pas tardé à reconnaître que ce procédé ne saurait s'appliquer aux cas anciens. Il m'a donné

Digitized by Google

uelques rares succès chez des personnes dont le larmoiement emontait à deux ou trois mois; mais ces malades sont exception; et puis, vient-on souvent consulter quand le larmoiement est à ses débuts? Dans les cas anciens, la stricturotomie donne généralement quinze jours de succès. A plus forte raison lorsqu'il s'agit de dacryocystites aiguës ou chroniques. Il m'arrive toutefois de faire encore quelques Stillings simples dans les conditions suivantes : un malade se présente; il est pressé, il habite au loin; en un mot, il ne peut se soumettre à un traitement prolongé, je lui propose de courir les chances d'un Stilling simple.

A la stricturotomie, je n'ai point tardé à joindre les sondages plus ou moins prolongés avec ou sans injections avec la sonde creuse de de Wecker. Après de longs essais pour arriver à déterminer le meilleur mode opératoire, j'ai été conduit à la méthode suivante :

La stricturotomie se fait en 3 temps :

Premier temps. — Incision du point lacrymal inférieur avec un couteau de Weber modifié ainsi : lame droite, boutonnée de deux centimètres et munie d'un talon de même longueur que la lame; largeur de la lame, 1 $^{mm}\frac{1}{2}$ comme dans le couteau de Græfe. Luer m'a fabriqué ce modèle.

Deuxième temps. — On prend un stylet conique et effilé en argent, mesurant 2 millimètres de diamètre à sa grosse extrémité; on l'introduit dans le canal lacrymal incisé et l'on pousse en imprimant à la tige un mouvement de rotation; on facilite ainsi le passage du sphincter qui sépare le sac du canal lacrymal. Il est nécessaire de diriger en avant la pointe du stylet : en effet, le squelette de la paroi interne du sac est constitué en avant par l'apophyse montante du maxillaire supérieur présentant une notable épaisseur et une grande résistance, tandis qu'en arrière on rencontre l'unguis dénué de solidité; en y appuyant la pointe du stylet, on risquerait de perforer ces os et de créer une fausse route. Après s'être assuré que l'on est bien sur l'os recouvert de son périoste, on fait basculer le stylet et on l'engage, comme une sonde, dans le canal nasal, on l'y laisse quelques secondes, puis on le retire.

Digitized by Google

Troisième temps. — On reprend le couteau de Weber modifié; le couteau est introduit dans le canal nasal en suivant la voie tracée par le stylet conique et l'on sectionne *très largement* les parties molles dans tous les sens en faisant tourner entre les doigts le manche du couteau; on insiste particulièrement dans les directions où l'on rencontre des tissus résistants et au niveau de l'orifice supérieur du canal nasal, siège habituel du rétrécissement. Le sang coule plus ou moins selon les sujets et descend dans les fosses nasales : on invite le malade à avaler ou bien on lui fait pencher la tête en avant pour amener l'écoulement par le nez. Une éponge est en même temps appliquée sur l'œil.

Ces trois temps s'exécutent avec rapidité, surtout le premier et le troisième. Le deuxième temps (introduction du stylet) demande de la précision. Dans tous les cas, il n'est pas plus malaisé que le premier cathétérisme dans la méthode de Bowman.

Tout pansement, même l'occlusion de l'œil, est inutile : un petit cataplasme pour la nuit s'il y avait du pus dans le sac.

Les suites sont des plus simples : tout se borne, au pis, à une légère ecchymose de la paupière inférieure qui disparaît au bout d'une huitaine de jours. Il est bon de recommander au malade de ne pas se moucher fortement le premier jour, car j'ai vu se produire de l'emphysème dans ces conditions.

Le traitement consécutif se fait de deux manières différentes selon que le malade peut rester longtemps à la disposition du chirurgien, vu que son éloignement ne lui permet de consacrer au traitement qu'un temps limité :

Dans le premier cas, on fait 2 ou 3 sondages pendant la première semaine, 2 la deuxième semaine, 1 ou 2 la troisième, 1 la quatrième et la cinquième ; puis on espace ensuite de plus en plus les cathétérismes : tous les quinze jours, tous les mois. Je ne considère les malades comme devant être affranchis du traitement que lorsque le cathétérisme se pratique sans difficulté, alors que le canal a été abandonné à lui-même pendant deux ou trois mois. La sonde dont je me sers habituellement est un n° 5 ou 6 de Bowman ; je ne descends pas au-dessous du n° 4. Dans les cas où il y a tendance manifeste à l'occlusion du

Digitized by Google

canal, je passe le stylet de Weber. A chaque cathétérisme, je laisse la sonde d'autant plus longtemps que les voies tendent davantage vers le rétrécissement : une demi-heure au minimum, une heure 1/2 au maximum.

Enfin, au bout de la première semaine, quand le conduit est moins sanguinolent, je fais suivre le cathétérisme d'une injection avec la sonde creuse n° 4 de de Wecker. J'emploie à cet effet une solution concentrée d'alun, phéniqué au $\frac{1}{200}$. L'acide phénique a le double avantage d'empêcher l'altération de la solution et de modifier avantageusement le pus septique des dacryocystites chroniques.

Lorsque le malade ne peut consacrer que quelques jours à son traitement, je lui demande trois semaines et je pratique journellement le cathétérisme. J'obtiens par ce procédé des résultats moins constants que quand le traitement peut se prolonger; mais cependant malade et médecin sont généralement satisfaits. J'invite toujours le patient à revenir me voir plus tard et il est rare qu'il ne soit pas facile de passer sinon une grosse sonde, du moins le stylet conique.

Les reproches que j'ai entendu formuler contre ce procédé peuvent se résumer ainsi; le sang effraie les malades; le débridement du canal est très douloureux; des voies lacrymales aussi maltraitées ne sauraient désormais fonctionner convenablement. Autant d'assertions à priori qui ne sauraient résister devant les faits. Je réponds preuves en mains, car je suis à même de comparer avec le Bowman, l'ayant pratiqué, tandis que les médecins qui élèvent des objections n'ont pas d'expérience suffisante ni du Stilling ni de mon procédé pour émettre une opinion fondée. Oui, la stricturotomie est douloureuse; mais elle n'exige pas plus de courage de la part du patient que le cathétérisme forcé ou un cathétérisme difficile; en revanche, elle crée un chemin désormais facile à parcourir et les sondages ultérieurs ne sont pour ainsi dire pas pénibles. Au contraire, dans le Bowman, le malade est toujours dans l'appréhension; il souffre souvent au dernier cathétérisme comme au premier. J'ai eu du reste à recueillir plusieurs fois le témoignage du malade lui-même :

Digitized by Google

dans les cas où l'un des yeux ayant été soigné par le Bowman, je soignais l'autre par le Stilling modifié, le patient n'hésitait pas à accorder la préférence à ce dernier.

Quant à la disparition du larmoiement, elle est généralement plus ou moins complète, ce qui témoigne que les voies lacrymales s'accommodent fort bien du couteau. Je n'ignore point qu'il est de règle dans le cathétérisme de ne pas violenter la muqueuse ; mais autre chose est de passer la sonde entre la muqueuse et le périoste ou de violenter cette muqueuse en la déchirant, autre chose de couper largement toutes les parties molles. Bien pénétré de la nature particulière du canal nasal, lequel est un conduit à parois rigides, *je tiens pour certain que l'on a intérêt à hacher même plis, valvules, muqueuse et périoste, laissant à la sonde le soin de lisser contre le squelette du conduit les tissus au moment de leur cicatrisation.*

Les essais timides de stricturotomie ne sauraient donner de bons résultats et généralement, quand on quitte le Bowman pour essayer du Stilling, on ne peut se défendre d'apporter dans ce dernier procédé la réserve qui est indiquée dans le premier : on est trop conservateur de la muqueuse. Le cathétérisme forcé, qui compte des succès et des défenseurs, n'agit pas autrement qu'en écrasant les parties molles contre le conduit osseux.

Jusqu'ici, je n'ai cité aucun chiffre ; c'est que les chiffres en pareille matière ne prouvent pas grand'chose ; ce qui est mieux que les chiffres, c'est la satisfaction du malade et du médecin, c'est la comparaison des faits. Il m'est arrivé dans une vingtaine de cas de soigner des malades pour un œil alors que l'autre avait été traité par la méthode de Bowman. Eh bien ! dans ces cas, le malade et le médecin, aussi bon juges l'un que l'autre chacun dans son rôle, ont reconnu la supériorité du Stilling modifié au triple point de vue de la douleur, de la célérité et du résultat. Il m'est arrivé également de reprendre avec succès par le Stilling des cures manquées par le Bowman.

Toutefois, pour témoigner que mon travail a une assez large base, j'ai relevé dans mes registres, 167 cas traités depuis quatre

Digitized by Google

ans. C'est depuis trois mois seulement que j'ai adopté l'opération en trois temps telle qu'elle a été décrite et je compte huit cas soignés ainsi qui me donnent toute satisfaction. Antérieurement je faisais la section du point lacrymal et la stricturotomie avec le couteau de Weber modifié sans passer par le stylet. Il m'arrivait quelquefois de rencontrer des difficultés pour franchir le sphincter qui sépare le canal lacrymal du sac ou pour passer du sac dans le canal nasal. Il pouvait en résulter une fausse route particulièrement à travers la paroi inférieure du canalicule lacrymal. Cet accident, qui obligeait à de nouvelles incisions, est pour ainsi dire impossible avec le stylet tant est facile son introduction, tant est nette la sensation du contact entre la pointe de ce stylet et la paroi osseuse du sac, au moment où il convient de basculer pour pénétrer dans le canal nasal.

Aussi sacrifiant le *cito* aux *tuto* et *jucunde*, je me félicite à tous égards d'avoir eu l'idée de faire l'opération en trois temps.

Pour témoigner de ma confiance dans la supériorité de la méthode, je prie mes confrères de vouloir bien l'essayer dans des cas où l'opération de Bowman aura échoué plus ou moins complètement; enhardis par des succès inespérés, je pense qu'ils arriveront comme moi à faire du Stilling modifié un usage constant.

DE L'IODOFORME DANS LES AFFECTIONS OCULAIRES

Par le docteur GALEZOWSKI.

Les affections infectieuses et suppuratives varient infiniment selon les processus morbides, selon la constitution des individus, aussi bien que selon la cause qui a engendré le mal. De plus, il n'est pas douteux que dans

Digitized by Google

toutes ces affections il existe des microbes, et que ces êtres organiques varient à l'infini selon les individus et la nature de la maladie.

L'éminent Pasteur a démontré que la vitalité des divers microbes est toute différente, et que ce qui fait tuer les uns, souvent fait vivre les autres : cet axiome trouve incontestablement son application dans le traitement des différentes variétés d'ophtalmie purulente. Nous savons combien il est facile de guérir une ophtalmie des nouveau-nés, mais on ne sait pas pour quelle raison cette opthalmie devient dangereuse et souvent incurable, lorsqu'elle est transmise aux adultes ou même aux enfants de deux à cinq ans.

Une ophtalmie purulente des enfants scrofuleux guérit, comme nous avons démontré, il y a quelque temps, par l'emploi fréquent de la pommade à l'huile de cade; mais cette même pommade n'a aucune action, ni dans l'ophtalmie diphthéritique, ni dans une opthalmie croupale.

Sæmisch et Knapp ont émis dans ces derniers temps une opinion qu'il existe une différence entre une ophtalmie diphthéritique et une opthalmie croupale. Je me range complètement à leur avis et je déclare aussi qu'il existe une variété d'ophtalmie purulente chez les enfants de deux à cinq ans qui est caractérisée par un gonflement excessif des paupières, bourgeonnement des papilles avec exsudation superficielle sur certaines parties de la conjonctive, et qui se détache facilement en laissant une surface saignante; la cornée ne se prend que très tard et souvent elle reste intacte; et que cette affection n'est point diphthéritique, mais *croupale*.

Le traitement de cette conjonctivite croupale est aussi incertain que celui de l'ophtalmie diphthéritique, la suppuration y est très abondante, rien ne peut l'arrêter, la maladie résiste à tous les traitements. La glace ou les compresses glacées arrêtent quelquefois la maladie, mais dans d'autres cas, tous les moyens échouent, la maladie se prolonge pendant deux, trois mois et plus, avec une ténacité désespérante.

C'est dans un cas de ce genre que j'ai eu recours à la pommade à l'iodoforme, et j'ai eu la satisfaction de voir la maladie

Digitized by Google

s'arrêter au bout de huit jours, chez un enfant qu'on m'apportait à la clinique pendant deux mois consécutifs, et chez lequel tous les moyens que j'ai employés avant, notamment la glace, les douches phéniquées, la pommade à l'huile de cade, et l'oxyde jaune de mercure, le nitrate d'argent et le sulfate de cuivre, tout avait échoué.

Voici la formule de la pommade à l'idioforme que j'ai employée dans ce cas : 1 pour 10 de vaseline.

On introduit une grande quantité de cette pommade entre les paupières plusieurs fois par jour, à l'aide d'un pinceau, que l'on cherche à engager profondément entre les paupières et jusque dans le cul-de-sac conjonctival. Ce traitement devra être continué tout le temps que durera la suppuration.

L'iodoforme peut trouver son application partout où il existe de grandes surfaces ou de grandes cavités en suppuration; cette préparation, employée sous forme d'une poudre ou combinée à la vaseline sous forme de pommade, pourra modifier d'une manière très avantageuse et rapidement l'état de la surface suppurante.

LES CONJONCTIVITES SIMPLES

LEUR NATURE, LEUR TRAITEMENT

Par le Dr BRACHET.

On divise les conjonctivites en conjonctivites simples, bénignes, muco-purulentes et en conjonctivites malignes, purulentes ou ophtalmies purulentes.

Le premier groupe, le seul dont je veuille m'occuper, comprend uniquement :

1° Les conjonctivites congestives catarrhales;

2° Les conjonctivites diathésiques ou phlycténulaires;

3° Les conjonctivites irritatives ou lacrymales.

Simples dans leur évolution, généralement curables, ces

Digitized by Google

affections, en raison de leur fréquence excessive, nécessitent une légitime attention qui ne leur est pas toujours accordée.

Dans la populeuse clinique de la rue Dauphine, où, pendant l'année 1880-1881, 9000 malades environ se sont présentés, M. Despagnet, dans sa remarquable statistique, nous donne le nombre des conjonctivites simples s'élevant pour l'année à 1575, ou au 1/6 du chiffre total des malades.

Ce nombre se subdivise à son tour en :

Conjonctivites catarrhales, 1319, 83 pour 100;

Conjonctivites phlycténulaires, 94, 7 pour 100;

Conjonctivites lacrymales, 162, 10 pour 100.

Cette fréquence excessive, la bénignité souvent apparente des conjonctivites ont fait de ces affections un des éléments principaux des fructueux profits des guérisseurs d'aventure, des bonnes et sages femmes et surtout des pharmaciens. Les uns, avec une réelle confiance, prodiguent à la conjonctive enflammée leurs eaux merveilleuses, les autres pseudo-médecins, félons thérapeutes, versent sur les yeux de leurs naïfs clients les flots parfumés de leur eau de roses falsifiée. Leurs pratiques grossissent leurs recettes et ne compromettent que les yeux des malades.

Pour ces faux Asclépiades, toute paupière bordée d'un cercle rougeâtre et sertie de croûtes chassieuses, tout œil photophobe, enflammé est justiciable de leurs collyres familiers. La nature délicate, fine, anatomiquement aristocratique de l'œil, s'en accommode parfois, ne se trouve pas toujours compromise; mais souvent cette tolérance disparaît, l'œil ainsi profané s'insurge, se révolte et contraint son malheureux porteur à réclamer des soins plus avisés.

Dans le traitement médical de ces affections, l'erreur est peu excusable, car il suffit d'un examen méthodique pour se mettre à l'abri des inexactitudes. Ici comme toujours, la diathèse, qui mettra à même de suivre la voie d'une sûre thérapeutique, sera un bon diagnostic. Ce dernier ne saurait être obtenu par ce coup d'œil de maître que possèdent les bonnes femmes et les autres...., il faut plus et mieux que cela; il faut voir de près, examiner attentivement

Digitized by Google

et étudier la maladie en même temps que le malade.

Le microcosme pathologique de l'œil est beaucoup trop délicat, trop minutieux pour une vision même normale, et il est de toute nécessité, d'examiner à la loupe la surface oculaire, comme il est indispensable d'employer l'ophtalmocope pour apprécier les lésions profondes de l'organe de la vision.

Il ne se présente pas un seul consultant à la clinique que M. Galezowski n'examine l'œil malade à travers la loupe de son ophtalmoscope, avant de prononcer le banal diagnostic de conjonctivite. La pratique journalière de ce maître distingué ne saurait être trouvée mauvaise par ceux qui n'ont pas, comme lui, la grande habitude des maladies oculaires. Ce mode d'examen, du reste, ne se trouve point mentionné dans les ouvrages spéciaux, ou bien, si cette mention existe, elle n'est point présentée avec le relief auquel elle a droit, avec ce caractère d'indispensabilité que nous lui accordons.

Si nous insistons sur l'examen de la surface oculaire avec la loupe, c'est que les erreurs sont fréquentes, journalières, par suite de l'oubli de ce mode d'investigation.

Les conjonctivites que nous allons décrire ont chacune leur traitement spécial, et ce qui convient à l'une est un irritant pour l'autre; il est donc de toute nécessité de bien les reconnaître. Une cure rapide en sera la conséquence, et les succès que l'on obtiendra dans le traitement de ces minimas pathologiques attirera facilement dans la clientèle une confiance que les insuccès dans ces infiniment petits ne procure jamais.

On a soutenu avec une certaine habileté que l'influence diathésique était telle dans les affections conjonctivales qu'il était possible d'accepter autant de variétés que de malades. Cette manière de voir est une exagération d'un fait vrai à l'extrême; acceptée, elle conduirait tout simplement à l'anarchie en matière de diagnose oculaire.

Les trois types de conjonctivites que nous avons mentionnés

Digitized by Google

suffisent amplement pour l'étude complète de toutes ces affections. Ils groupent autour d'eux toutes les variétés que ne séparent du reste que de très minimes détails, variables suivant les sujets. En pathologie, il existe sans cesse, dans chaque type d'un même groupe de lésions morbides, un clavier pathologique souvent fort étendu, et dont on ne saurait pour la description que relater les notes fondamentales; c'est à chaque praticien à se mettre à l'unisson, à faire son accord avec les notes intermédiaires. Ceci dit, rentrons plus avant dans notre sujet.

L'inflammation simple de la conjonctive présente trois variétés : l'une catarrhale, c'est la plus fréquente; la seconde, diathésique, résulte suivant sa forme, soit du lymphatisme ou de la scrofule, soit de l'herpétisme; enfin, la dernière, la variété lacrymale, est toujours consécutive, à une obstruction lacrymale, entretenue par l'irritation des larmes hypersécrétées et altérées.

La conjonctivite catarrhale est la plus fréquente des lésions oculaires; elle consiste essentiellement dans une inflammation de la conjonctive.

Elle présente deux formes : l'une simple, bénigne, bornée aux muqueuses palpébrales; l'autre aiguë, dans laquelle l'irritation gagne la muqueuse bulbaire, rayonnant vers la cornée sans l'atteindre. Cette dernière peut se compliquer de papules, de pustules, de phlyctènes, d'ecchymoses sous-muqueuses, rarement de chémosis.

Ses caractères principaux sont : 1° d'être presque toujours binoculaire; 2° de donner lieu à une vascularisation parfois très vive des muqueuses palpébrales et des culs-de-sac, mais toujours moins intense sur le globe; 3° de respecter généralement la cornée ; 4° d'être le plus souvent contagieuse.

Elle se manifeste généralement de deux manières : l'une isolée, accidentelle, indépendante, l'autre fréquente et paraissant résulter plutôt de l'influence nocive des intempéries que de celle des milieux habités. Cette dernière, éminemment saisonnière, présente sa plus grande fréquence

Digitized by Google

dans les saisons froides et humides, comme toutes les affections catarrhales. On la voit parfois dans les habitations très peuplées, comme les lycées, les casernes, les navires, les ateliers, les cités ouvrières, prendre une grande extension, et revêtir, par la contagion, la forme épidémique. Dans les pays froids, elle devient fréquemment maligne et peut dégénérer en ophtalmie purulente.

Certains sujets témoignent pour cette affection des prédispositions bizarres : les influences saisonnières, les changements d'habitation, le séjour dans certaines localités, suffisent pour produire chez eux une conjonctivite.

La rougeole, la scarlatine, certains milieux méphitiques, donnent parfois lieu, chez les scrofuleux surtout, à des catarrhes oculaires remarquables par leur abondante sécrétion, génératrice d'eczémas étendus de la paupière inférieure et de la joue. Essentiellement variable en intensité, suivant les tempéraments, la conjonctivite catarrhale prend souvent chez les enfants scrofuleux la forme purulente, et n'épargne plus la cornée.

La conjonctivite catarrhale ne surgit point sans symptômes généraux, prémonitoires. Presque toujours avant son apparition, le malade a présenté un état saburral des premières voies, ou bien un catarrhe pharyngo-nasal, une angine, un léger rhume, quelquefois même une dyspepsie franche, accompagnée de fébricules irrégulières, intermittentes. Ces symptômes généraux sont toujours bons à connaître; ils exigent de suite un traitement particulier, car leur disparition hâtera la guérison de la conjonctivite. Ce malaise si général et la localisation morbide si simple, si restreinte qui le suit, montrent bien la relation qui existe constamment entre la maladie et le malade, et la nécessité de bien connaître ces deux facteurs qui forment toujours entre eux une unité pathologique constante et irréductible.

Apparaissant au milieu d'un malaise plus ou moins saisissable, la conjonctivite catarrhale survient d'emblée et toujours pendant la nuit. Elle atteint d'abord un œil, puis l'autre le lendemain ou peu de jours après. Après une cer-

Digitized by Google

taine lourdeur des paupières dans la soirée, le malade est réveillé pendant la nuit par des cuissons, une sensation nette de corps étranger sous la paupière supérieure. Au réveil, les cils sont agglutinés à leurs pointes, les paupières sont légèrement gonflées, la muqueuse palpébrale rouge, tuméfiée, l'œil sensible à la lumière. La vision n'est jamais atteinte, mais les objets sont vus avec plus ou moins de difficultés, parfois nets, parfois irisés ou entourés de halos plus ou moins brillants, phénomènes résultant de la décomposition de la lumière à travers la couche de larmes qui recouvre la cornée.

Souvent effrayé, le malade court à son médecin, le priant instamment de le débarrasser du corps étranger situé sous la paupière, ou bien de le guérir rapidement de la maladie d'yeux qu'un courant d'air nocturne, qu'un insecte errant, qu'un incident insolite a produit fortuitement pendant la nuit.

Faible tout d'abord et survenant en même temps que les sensations du corps étranger, la sécrétion lacrymale devient rapidement abondante, séreuse d'abord, puis mélangée de mucus, enfin muco-purulente et variable en quantité, suivant les sujets. Cette sécrétion a comme caractère spécial d'être septique et contagieuse, sans que l'on puisse assurer que la contagion de cette sécrétion inoculée produise une conjonctivite analogue à celle qui lui a donné naissance : l'évolution de la conjonctivite inoculée dépendra seule de la constitution du sujet. On peut journellement vérifier ce fait, en constatant la variété de formes catarrhales qui se développent successivement dans une famille nombreuse où il n'est nullement rare de voir la conjonctivite se transmettre des enfants aux parents et réciproquement. Suraiguë avec accompagnement de phlyctènes chez un enfant, elle sera bénigne chez un autre; chez l'un elle pourra dégénérer en ophtalmie, chez tel autre, elle restera rudimentaire, et souvent cette dernière seule aura produit la contagion.

En principe, dans les familles, il faut isoler les sujets atteints de conjonctivite, leur imposer des soins de propreté

Digitized by Google

particuliers, les empêcher surtout d'user du linge des autres membres de la famille.

Au début des conjonctivites, la muqueuse présente un aspect rouge, éréthique, sa surface est finement granuleuse, velvétique, et, dans les replis transversaux et parallèles des culs-de-sac, on trouvera toujours des filaments muqueux fortements adhérents à la muqueuse. Ces filaments sont recouverts de plaques épithéliales. Ce sont ces plaques, ces microscopiques lambeaux érigés, pointus, encore adhérents par leur base avant de se confondre dans les flocons muqueux, qui forment au début des conjonctivites des aspérités donnant lieu pendant les mouvements à cette sensation pénible de corps étranger.

La conjonctivite se complique rarement de kératite, d'iritis, cependant il faut se rappeler que chez les sujets atteints d'iritis antérieures, son apparition peut les faire récidiver. Cette complication, probable dans ces cas, impose à la thérapeutique des premiers jours, une circonspection toute particulière et nécessite surtout l'usage des antiphlogistiques et de l'atropine.

Chez les nourrices, les conjonctivites sont particulièrement tenaces et ne guérissent parfois qu'après la suppression de la lactation.

Parfois, les conjonctivites prennent une forme effacée persistante et récidivent avec une opiniâtreté fâcheuse, il y a lieu dans ces cas de modifier la constitution, de chercher, si dans l'appareil oculaire ou lacrymal il n'existe point une cause expliquant cette ténacité, ou bien de voir si cette persistance n'est pas le fait d'un traitement mal dirigé. Dans ces cas on obtient parfois des succès en supprimant toute thérapeutique pendant quelque temps et puis en reprenant d'une façon variée les médications antérieures, parfois même il faut savoir ne faire que de l'expectation purement et simplement.

Les conjonctivites catarrhales offrent souvent dans les cas suraigus l'aspect d'ophtalmies purulentes, il est bon d'avoir

Digitized by Google

présents à l'esprit les caractères différents de ces affections. Dans les conjonctivites simples, intenses, aiguës, la vascularisation du globe oculaire est toujours incomplète, elle n'est jamais périkératique et à travers ses mailles vasculaires on voit toujours la sclérotique, elle est plus intense sur les paupières que sur le globe. La cornée intacte n'est entourée d'un chémosis que dans ces cas exceptionnels. La couleur de la conjonctive est rouge orangé, et cette teinte rouge plus ou moins vive, reposant sur un fond jaune, est surtout manifeste dans les angles abaissés. La sécrétion n'est jamais purulente et ne présente pas l'abondance qu'elle a dans les ophtalmies.

Dans ces dernières, la vascularisation au lieu d'être inégale offre sur les paupières et sur le globe la même intensité : elle est d'un rouge vineux, rouge brun, presque toujours ponctuée de papules, de pustules, d'ecchymoses. La cornée entourée d'un chémosis est dès le début terne à sa surface, elle ne tarde point à présenter des altérations plus profondes, des exsudats, des abcès, à occasionner une photophobie intense. L'iris lui-même témoigne par l'étroitesse de la pupille et une modification dans sa couleur qu'il partage cet état congestif de l'œil. Le cercle ciliaire, congestionné à son tour, occasionne des douleurs péri-orbitaires très vive Enfin à travers les paupières boursouflées, pendantes, subluxées, s'écoule à flots une sécrétion purulente, intarissable.

Quand un consultant se présente à la clinique de la rue Dauphine, M. Galezowski ne néglige jamais de l'interroger rapidement sur sa santé générale, sur les affections oculaires antécédentes, sur les symptômes douloureux péri-orbitaires ou oculaires qu'il perçoit. Cela fait, il prend la loupe de son ophtalmoscope et examine attentivement la muqueuse palpébrale, le cul-de-sac, le bulbe, la cornée, l'iris et enfin la muqueuse de la paupière supérieure, renversée. Il constate ainsi l'état d'intégrité, la coloration de ces tissus, l'absence d'altérations dans la cornée, l'iris, ainsi que celle de granulations ou de corps étranger, ce n'est qu'après cet examen qu'il formule son diagnostic et le traitement. De plus, il insiste souvent

Digitized by Google

sur la nécessité de l'examen pratiqué avec une loupe, car seul il permet d'éliminer les fines altérations de la conjonctive bulbaire, celles de la cornée et de l'iris. Si je cite tout au long le mode dinvestigation et les observations journalières d'un oculiste éminent, c'est afin que chacun l'imite.

La conjonctivite est parfois une affection chronique, tenace, rebelle et pour laquelle le médecin oculiste n'est consulté en général que lorsque le malade a épuisé inutilement toute la série des remèdes populaires et même celle des médicaments usités. Elle consiste en une hyperhémie chronique, quelquefois rudimentaire, des muqueuses palpébrales, n'atteignant jamais le globe et qui succède à des conjonctivites mal guéries, à des altérations lacrymales mal définies ou à une hypermétropie méconnue et jamais corrigée. Elle se localise dans ses effets principalement sur la paupière supérieure, ne donne pas lieu à des phénomènes d'injection bulbaire et sa sécrétion n'est jamais contagieuse. Son diagnostic ne se formule qu'après exclusion de toutes les causes fonctionnelles, susceptibles d'entraîner une hyperhémie persistante continue.

La conjonctivite chronique a été dernièrement décrite avec d'amples détails par M. Cuignet; son excellente description a été publiée dans le *Recueil*. Au point de vue symptomatique, elle est surtout caractérisée par des troubles photophobiques et visuels, par une certaine lourdeur des paupières, par une impressionnabilité à la lumière le soir, par la rougeur du bord libre des paupières et par une irisation des objets due à une sécrétion lacrymale trop abondante. La fluxion irritative, persistante, qui en est le premier effet, entraîne à la longue dans la structure de la muqueuse des altérations anatomo-pathologiques qui atteignent successivement les éléments glandulaires et le stroma de la muqueuse.

(*A suivre.*)

Digitized by Google

UNE VISITE

AUX GRANDES CLINIQUES OPHTALMOLOGIQUES DE PARIS

Par le docteur MENGIN, de Caen.

C'est une bonne fortune pour un praticien de province de pouvoir passer quelques jours dans les grandes cliniques de Paris. Bien que les publications périodiques puissent à peu près le tenir au courant des progrès de la science, il est aussi intéressant qu'instructif pour lui de revoir à l'œuvre les grands maîtres, d'assister à leurs continuels efforts, aux modifications qu'ils tentent d'introduire dans le traitement médical ou chirurgical; en un mot, aux progrès incessants qu'ils font éprouver à l'oculistique.

Le champ est vaste des questions non encore résolues complètement, et celles qui sont à l'ordre du jour en ce moment, appartiennent surtout au domaine de la chirurgie.

Les progrès immenses, accomplis par l'oculistique depuis quelque vingt ans, sont dus sans doute en grande partie aux puissantes méthodes d'examen, à la précision des instruments qui ont permis de faire, pour ainsi dire, de l'ophtalmoscopie et de la dioptométrie une science absolument exacte. Mais la chirurgie pendant ce temps avançait également à grands pas, et d'illustres maîtres découvraient les moyens de guérir des affections réputées jusqu'alors incurables, en même temps qu'ils perfectionnaient le procédé opératoire employé pour la guérison d'autres maladies.

L'opération de la *cataracte* a toujours été à l'ordre du jour de ces études. Elle est en effet, on peut dire, la pierre d'achoppement de la chirurgie oculaire; car tandis que les autres opérations donnent toujours et sûrement le résultat visé, ou du moins sont toujours, en des mains exercées, à l'abri de complications post-opératoires, l'opération de la cataracte, pratiquée de la manière la plus correcte, sur un œil sain, sur un sujet calme et obéissant, peut être suivie de

Digitized by Google

complications redoutables dont le chirurgien n'est pas responsable, et qu'il ne peut quelquefois pas enrayer. Ces cas sont excessivement rares, il est vrai, mais ils n'en existent pas moins ; aussi cette opération est en ce moment peut-être plus que jamais à l'étude, tant par le procédé opératoire que par la méthode antiseptique actuellement en très grand honneur.

Il y a quelques années seulement, on faisait des instillations d'atropine la veille de l'opération ou seulement quelques heures avant, instillations que l'on répétait après l'opération, avant de faire le pansement. Quand l'ésérine fit son apparition, elle tenta, dans ce cas particulier comme dans bien d'autres, de détrôner complètement l'atropine. C'est surtout immédiatement après l'opération et avant le pansement que l'on instillait ce collyre. L'ésérine avait surtout pour but de diminuer la sécrétion conjonctivale, et d'éviter les enclavements en faisant rentrer l'iris. Aujourd'hui, ce second collyre est tombé à peu près en discrédit et le plus généralement on ne fait aucune instillation.

Pour ce qui tient au procédé opératoire, et nous ne parlons que de la cataracte dure, sénile, qui est le cas classique, on se trouve actuellement dans une période de transition. On est si loin d'avoir admis une méthode non définitive, mais momentanément admise par la majorité, que la plupart des grands maîtres tant à l'étranger qu'en France ont chacun leur méthode spéciale. Ces méthodes que chacun modifie de temps en temps, sont toutes, si l'on veut bien y regarder, bien près de se ressembler au point d'être absolument identiques, car elles ont pour base la kératotomie faite plus ou moins près de la sclérotique, mais toujours dans la cornée, et l'iridectomie.

La méthode de de Græfe est complètement délaissée, et à juste titre. Cet illustre maître, ayant constaté l'avantage énorme des plaies linéaires au point de vue de la guérison, avait cherché à rapprocher le plus possible l'incision de la linéarité, et constatant également que plus la plaie est faite à la périphérie, plus disparaissent les chances de suppuration, il fit l'incision

Digitized by Google

le plus possible à la périphérie et y adjoignit l'iridectomie dans l'emplacement de l'incision. De nombreux modèles de spatules furent alors inventés par Valdau, Critchett et d'autres, pour aller à la recherche du cristallin dont l'accouchement était souvent laborieux. Ce procédé qui amenait de nombreuses pertes de corps vitré fut modifié par de Græfe lui-même au dire de Snellen et dans ses dernières années de Græfe ne l'employait plus. Grand savant, et en même temps grand honnête homme, il n'a pas eu le temps d'écrire cela et de publier ses résultats.

Le procédé français ou de Daviel auquel on a ajouté l'iridectomie redevient maintenant le procédé le plus suivi; du reste, Desmarres fils n'a jamais varié et a toujours employé le véritable procédé de Daviel. Nous avons vu il ya quelques années ce procédé donner d'admirable résultats à cet habile opérateur.

Plusieurs opérateurs suppriment le blépharostat et font tenir les paupières par un aide : c'est là un moyen excellent, et une très grande ressource chez des sujets indociles et violents qui, par des efforts de contraction des paupières, peuvent causer pendant l'opération des accidents redoutables dont le plus à craindre est l'issue du corps vitré avant la sortie du cristallin. Mais cet excellent moyen qui peut être employé par les opérateurs qui ont à leur disposition des aides exercés et habiles, est un luxe dont sont souvent obligés de se passer les praticiens de province.

Le couteau le plus en usage est celui de de Græfe ; malgré les modifications que l'on a voulu lui faire subir et conserver définitivement, on est encore revenu au premier modèle qui semble véritablement remplir les conditions d'un instrument parfait pour le but auquel il est destiné.

Quant à la kératotomie, la tendance générale est de faire une vaste kératotomie entièrement dans la cornée. On a abandonné à peu près complètement le procédé de Jacobson qui faisait son incision tout à fait à la périphérie dans le limbe conjonctival. Cette manière d'agir avait, d'après son auteur, plusieurs avantages dont les principaux étaient : la plus grande

Digitized by Google

vasculaire du limbe conjonctival qui devait favoriser ion de la plaie; la possibilité d'exciser l'iris jus- hérie et d'ouvrir la capsule jusque dans le voisi- rd cristallinien, d'où résultait l'avantage de faire plus facilement le cristallin et surtout d'extraire plus mplètement les couches corticales. Mais cette méthode expose beaucoup à l'issue du corps vitré, et cet accident qui ne signifie à peu près rien de sérieux quand il suit la sortie du cristallin, à la condition bien entendu d'être peu abondant, doit être considéré comme une complication de la plus haute gravité lorsqu'il la précède. Aussi M. Jacobson prescrivait-il l'emploi habituel du chloroforme, et recommandait-il d'arriver à l'anesthésie complète.

Maintenant la tendance générale est de s'en tenir sinon complètement, du moins à peu près complètement dans la substance cornéenne. Les uns font l'incision uniquement dans la cornée, relèvent le couteau avant d'arriver à sa partie supérieure, et terminent ainsi leur incision par une plaie horizontale purement cornéenne; les autres ont soin en terminant de ménager un petit lambeau conjonctival, pensant ainsi obtenir plus sûrement une réunion par première intention et surtout avoir comme terrain de cicatrisation un tissu plus vasculaire et éviter ainsi des chances de suppuration du lambeau.

Ce dernier procédé donne souvent une légère hémorrhagie qui, se répandant dans l'œil, peut masquer un peu le terrain d'opération et gêner les manœuvres. Cette complication est, il est vrai, sans importance. En somme, ces manières de procéder, bien peu différentes au fond les unes des autres, rentrent toutes dans le procédé à grand lambeau cornéen et condamnent définitivement le procédé linéaire plus ou moins modifié.

L'iridectomie est pratiquée dans la grande majorité des cas. Ici encore des modifications multiples ont été proposées : deux manières d'agir sont principalement usitées. Dans la première on fait une iridectomie plus ou moins large en excisant tout ce que la pince amène au dehors, et en excisant

Digitized by Google

généralement la membrane irienne autant que possible jusqu'à la périphérie : dans le second procédé, on cherche à faire l'iridectomie aussi étroite que possible et n'allant pas jusqu'à la périphérie de l'iris; on a, en agissant ainsi, pour but, tout en laissant une sortie suffisante pour le cristallin, d'éviter une trop large pupille, de faire un délabrement moins grand, et de laisser un œil plus correct au point de vue de l'esthétique. Mais ces différentes manières d'agir n'offrent, croyons-nous, aucun intérêt sérieux et ne peuvent en rien influer sur la marche de la guérison ni sur le degré définitif de l'acuité visuelle. Pour nous, nous avons l'habitude, et nous nous en trouvons fort bien, de faire une large iridectomie allant jusqu'à la périphérie de l'incision cornéenne : la sortie du cristallin est rendue ainsi facile, on a plus de chances d'éviter les enclavements de l'iris dans la plaie, et on évite l'introduction d'une spatule dans l'œil pour rentrer l'iris et le remettre à sa place, manœuvre qui offre toujours un certain danger puisqu'on est obligé de la pratiquer alors que l'opération est terminée, que l'œil n'est plus maintenu par la pince et que le moindre mouvement de l'œil peut amener des accidents sérieux. Quant à la pupille artificielle qui sera plus ou moins grande, elle sera amplement masquée par la paupière supérieure et l'acuité visuelle n'en sera pas moins bonne pour cela. Ces quelques remarques s'adressent, bien entendu, à l'iridectomie supérieure, puisque dans la très grande majorité des cas elle se pratique en haut.

L'iridectomie préventive est aussi pratiquée quelquefois, dans les cas de cataracte double débutant par le centre de la lentille alors que les couches périphériques sont encore transparentes, et que la vision est abolie de longs mois avant que l'on puisse songer à l'extraction du cristallin. M. Fieuzal pratique très volontiers cette opération qui permet aux malades de voir assez pour se conduire et même exécuter de gros travaux. C'est là un très grand service à leur rendre, car on leur évite ainsi d'attendre dans une obscurité presque complète le moment où une opération pourra leur rendre la vue, et on sera aussi moins tenté d'opérer alors qu'une grande partie

Digitized by Google

des couches cristalliniennes reste encore transparente, condition toujours moins favorable pour la réalisation d'une bonne vision. Cette manière d'agir devient d'ailleurs, croyons-nous, une véritable indication dans les cas de ramollissement du corps vitré avec tremblement plus ou moins prononcé de l'iris, et l'iridectomie préventive ayant été faite, le manuel opératoire sera singulièrement simplifié, l'extraction se fera plus simplement, et on aura moins de chances d'être obligé d'avoir recours à une curette pour chercher la lentille. On ne peut, ce nous semble, qu'approuver hautement et suivre l'exemple du savant ophtalmologiste des Quinze-Vingts.

Quant à la discision, nous avons remarqué une tendance à faire de nombreuses dilacérations de la capsule et à promener le kystitome dans tous les sens sur la face antérieure du cristallin, même à aller inciser la capsule dans sa partie inférieure au risque de léser la face postérieure de l'iris. Cette dilacération est sans doute prudente et n'expose à aucun accident si l'œil est maintenu pendant ce temps fixé par la pince. Mais il semble qu'une seule incision verticale partant en bas à peu près du niveau du bord pupillaire, et allant en haut aussi loin que la plaie cornéenne le permet, doit suffire amplement; en effet, les deux moitiés de la capsule se recoquillent chacune de son côté en laissant une porte assez large pour la sortie du cristallin; si plus tard il se forme une cataracte secondaire, ou si la capsule restant devient un peu grise et opaque et nécessite une discision, on peut constater, après la dilatation de la pupille, à l'éclairage latéral et en s'armant d'une forte loupe, qu'on a affaire à la capsule postérieure et que l'antérieure n'existe plus au niveau du centre de la pupille. Puis cette manière de procéder demande encore quelques secondes et prolonge l'opération : or il semble que dans l'opération de la cataracte, bien qu'on ne doive pas chercher à obtenir une très grande rapidité d'exécution, même au détriment de la sécurité, il est cependant bon et excellent, tout en pratiquant chaque détail de l'opération avec calme et en lui donnant le temps nécessaire, d'opérer vite et de laisser les instruments dans l'œil le moins possible.

Digitized by Google

. La sortie du cristallin s'opère, soit en maintenant l'œil avec la pince à fixer et en appuyant une spatule de bas en haut sur la cornée, soit en se servant uniquement des doigts. Le malade dirigeant son œil en bas, les paupières sont interposées entre les doigts et l'œil; on appuie légèrement à travers la paupière supérieure sur la lèvre supérieure de la plaie, et avec l'index de l'autre main on fait avec la paupière inférieure de douces frictions de bas en haut sur la cornée pour déchatonner le cristallin et le pousser dans la plaie ; dès qu'il s'est présenté dans la plaie, il suffit de la moindre pression pour le faire sortir complètement et on doit éviter soigneusement sa sortie brusque qui pourrait produire une rupture de la zonule.

Ces deux moyens les plus en usage sont sans doute parfaits, mais nous ne pouvons nous empêcher de dire notre préférence pour le second des deux, bien moins brutal que le premier, qui permet de doser plus exactement la pression que l'on fait subir à l'œil et qui doit mettre plus que lui à l'abri de l'issue du corps vitré.

Quant au nettoyage qui a pour but de faire sortir les derniers débris du cristallin, il arrive souvent, alors qu'on n'a pas affaire à une cataracte absolument dure, qu'il reste quelques couches corticales, et on sait combien quelquefois il est difficile et même impossible par des frictions d'évacuer ces derniers débris. Certains opérateurs n'hésitent pas dans ce cas à introduire dans la plaie, et à plusieurs reprises, soit une curette, soit une pince dont les deux extrémités sont terminées par des sortes de curettes presque plates, et à retirer aussi complètement qu'ils le peuvent ces débris. C'est là, pensons-nous, une manœuvre qui peut être dangereuse, soit par les mouvements que certains malades peuvent à ce moment imprimer à leur œil, soit parce qu'on peut ainsi toucher et léser l'iris, soit enfin parce qu'on peut admettre à priori que toutes ces manœuvres entraînent pour l'intérieur de l'œil des attouchements qui peuvent être considérés comme des traumatismes et qui ne peuvent que nuire aux suites de l'opération ; or, quand on évacué à l'aide de douces frictions tout ce qui

Digitized by Google

peut sortir, il ne reste généralement que bien peu de couches corticales qui ne peuvent exercer une pression bien nuisible; on sait avec quelle facilité en quelques semaines ces couches se dissolvent dans l'humeur aqueuse et disparaissent complètement. Puis, seraient-elles en partie la cause d'une cataracte secondaire, on sait aussi avec quelle facilité on peut, par une discision, opération absolument innocente par elle-même, obtenir au bout de deux ou trois mois une pupille noire ou du moins une fente à travers laquelle le malade jouira d'une vision aussi parfaite que possible.

La discision faite alors que l'œil est redevenu tout à fait calme, est d'ailleurs une intervention complètement dénuée d'aucun danger; certains oculistes ont même érigé en principe de la pratiquer dans tous les cas pour faire une ouverture à la capsule postérieure qui peut toujours causer une certaine gêne pour une vision exacte. Il y a quelques années le docteur Rœder, d'Heidelberg, nous disait qu'il la pratiquait régulièrement chez tous ses opérés, et que depuis qu'il avait mis ce procédé en pratique il obtenait des degrés d'acuité plus élevés qu'auparavant. Il avait constaté également que cette section ultérieure diminuait les cas d'astigmatisme consécutifs aux opérations de cataracte. Selon ce savant ophtalmologiste, la capsule plus ou moins épaissie pourrait exercer des tiraillements sur la région scléro-cornéenne, et déterminer ainsi un astigmatisme cornéen. Ce moyen peut être bon, a du bon pour sûr, mais il a l'inconvénient d'obliger les malades à subir une nouvelle opération qui, bien que presque insignifiante, est toujours considérée par eux comme une nouvelle opération et est loin de leur faire plaisir, surtout quand on leur fait part qu'on a l'intention de retoucher à leur œil. Aussi nous abstenons-nous de ces discisions faites d'une manière si généreuse et pensons-nous que toutes les fois qu'un opéré de cataracte peut, deux mois après son opération, lire facilement les caractères d'un journal ordinaire, on doit qualifier le résultat de bon et s'abstenir de toute nouvelle intervention.

Les discisions se font généralement à l'aide d'une seule

Digitized by Google

aiguille ou faux, le globe étant fixé par une pince. Quand la capsule n'a pas contracté d'adhérence, avec l'iris, il suffit des faire une fente verticale qui restera définitivement béante. On voit, du reste, qu'à travers une capsule plus ou moins opaque il suffit d'une petite ouverture, quelque minime qu'elle soit, pour permettre une bonne vision. Le procédé des deux aiguilles nous semble absolument superflu, mais nous préférons remplacer l'aiguille par une faux et si on a affaire à ces capsules qui se laissent découper difficilement, qui cèdent comme du caoutchouc pour revenir ensuite à leur place primitive et ne se laissent pas entamer, nous pratiquons, une fois la faux enfoncée dans la capsule, des mouvements de scie de va-et-vient d'avant en arrière, tout en abaissant lentement la lame de l'instrument dans la direction que l'on veut donner à l'ouverture capsulaire. Il est bien extraordinaire que, par ce moyen, on n'arrive pas à obtenir du premier coup le résultat désiré. On a soin, bien entendu, de ne pas trop enfoncer la lame dans le corps vitré, le tranchant de la faux est d'ailleurs court, et n'a pas plus de trois à quatre millimètres de long.

M. Fieuzal, redoutant les tiraillements que la capsule ainsi mouvementée peut faire subir à la zonule et l'hyalitis qui peut résulter, se sert pour la discision d'un instrument très ingénieux qu'il a fait construire depuis plusieurs années déjà : c'est une pince-ciseaux, coudée à angle très obtus, qui fermée a la forme lancéolaire et qui est tranchante en dehors au moins d'un côté. Cet instrument s'introduit dans la chambre antérieure comme un couteau lancéolaire, en ouvrant légèrement la pince, la lame tranchante sur son côté externe incise la cornée, et faisant passer une des lames derrière l'opacité, on incise alors complètement dans toute la longueur que l'on veut. L'instrument est alors retiré vivement de l'œil sans crainte aucune de laisser échapper de l'humeur vitrée. Cet instrument est très ingénieux et rend surtout d'énormes services pour les iridotomies, car pour cette opération, l'introduction des ciseaux précédée de l'introduction du couteau lancéolaire occasionne presque inévitablement une perte de corps vitré.

Digitized by Google

Nous arrivons à la question des pansements et c'est ici surtout que l'on tente d'introduire des modifications capitales.

Comme ne le savent que trop les opérateurs même les plus habiles et les plus heureux dans leurs résultats, ceux surtout, et nous pourrions même dire presque exclusivement ceux qui opèrent dans des cliniques ou passent tous les ans des dix et vingt mille malades, qui opèrent dans des salles où stationnent tous les consultants, puis dont les opérés sont logés dans des chambres où un lit devenu vacant est immédiatement utilisé pour un nouvel opéré ; ces chirurgiens, disons-nous, plus que d'autres connaissent la complication terrible qui sous le nom de panophtalmite peut suivre l'opération de la cataracte.

Cette terrible complication s'annonce dès le lendemain de l'opération, et quand on lève un pansement imbibé d'un liquide jaune grisâtre, que l'on aperçoit un œil terne, une chambre antérieure trouble, une plaie dont les bords sont grisâtres, on est complètement fixé sur le résultat de son opération, et nous pensons que tous les moyens que l'on a tentés jusqu'à ce jour pour sauver ces situations et éviter la panophtalmite sont purement illusoires.

C'est là surtout la terrible complication que l'on cherche à éviter par le pansement antiseptique et par une désinfection, du champ opératoire également avant et pendant l'opération, car les pertes ultérieures dues à des iritis ou à des irido-cyclites sont très rares, et d'ailleurs ne rentrent pas dans ce cadre. Quant aux suppurations partielles de la plaie, compliquées d'iritis qui au bout de nombreux mois finissent par laisser à l'œil la forme d'une sorte de moignon où l'on aperçoit une cornée aplatie et presque intimement soudée à l'iris, les yeux ainsi traités ne sont plus bons qu'à être énucléés, et nous pensons qu'il ne faut pas expliquer ces résultats par la présence de germes septiques par des bactéries, mais surtout et presque uniquement par les défauts du manuel opératoire et du procédé employé ; ces résultats n'arrivent pour ainsi dire pas aux opérateurs dignes de ce nom, ils prouvent en faveur

Digitized by Google

peut-être de la témérité de leurs auteurs, mais sûrement ne font pas honneur à leurs connaissances en chirurgie oculaire.

Comme le disait l'année dernière au congrès de Londres l'illustre Bowmann, la question de la méthode antiseptique est une des pages les plus brillantes de la chirurgie moderne: car cette méthode s'efforce de connaître les causes des échecs dans les opérations et les moyens de les combattre. Cette méthode, comme on le pense, devait bientôt être expérimentée et appliquée à la chirurgie oculaire. Mais, comme le faisait remarquer le professeur Bowmann, l'œil avec sa structure spéciale n'est pas dans les mêmes conditions que les autres organes. Dans les maladies qui le frappent, ajoutait-il, il faut savoir proportionner l'intervention et le but à atteindre, apporter à la nature un concours éclairé, et ne pas l'entraver par des moyens intempestifs.

Dans ces dernières années, de nombreux essais de pansements antiseptiques ont été tentés; et la méthode de Lister, plus ou moins modifiée, a été, à maintes reprises, appliquée dans les opérations de cataracte.

C'est au congrès de Londres, en août 81, que cette question a été définitivement discutée par des maîtres éminents dont chacun a apporté le résultat de sa pratique et de ses expériences.

Quelles sont les causes prédisposantes et efficientes, quel est l'agent qui produit la suppuration de la plaie et la panophtalmite?

Le professeur Horner, de Zurich, dit qu'il peut provenir du voisinage de l'œil, des paupières, de la conjonctive, du sac lacrymal, ou bien des matériaux servant à l'opération, tels que les instruments, les éponges, ou enfin du patient lui-même ou de son entourage.

Parmi ces différentes sources d'infection, les affections du sac lacrymal avec dacryocystite plus ou moins accusée semblent être une menace réelle pour les suites de l'opération; tous les traités, tous les professeurs dans leurs conférences signalent cette cause, M. de Wecker tout particulièrement, et recommandent chaudement de guérir toute affection du sac

Digitized by Google

lacrymal, de tarir toute sécrétion anormale avant de faire l'opération. Mais les malades ne l'entendent pas toujours ainsi, et quand des habitants des campagnes viennent nous trouver pour se faire enlever des cataractes, ils consentent bien à rester dix ou quinze jours à la ville pour se faire opérer, mais souvent préfèrent renoncer à l'opération et rester dans leur triste situation d'aveugles, plutôt que de se soumettre à un traitement long et à de nombreux voyages pour guérir préalablement leur affection lacrymale.

Ce cas nous est arrivé maintes fois, et à plusieurs reprises nous nous sommes décidés à opérer quand même, tout en prévenant bien les malades des risques qu'ils couraient; et jamais jusqu'à ce jour cet état du sac n'a été la cause d'un échec ou d'un accident d'aucune sorte.

L'existence de germes septiques a encore été signalée comme pouvant provenir de champignons végétant particulièrement contre des parties humides des murs d'une salle nouvellement installée; ou du moins le microscope a reconnu les mêmes micro-organismes et dans les végétations qui recouvraient certains endroits des murs, et dans le pus de plusieurs panophtalmites. Ce fait est indiscutable, d'autant plus que la contre-épreuve existe, car cette salle, bien que splendidement organisée dès son début, ayant été assainie, séchée, réparée, le sympathique et savant ophtalmologiste qui avait éprouvé ces accidents n'a plus eu depuis, et il y a des mois de cela, qu'une longue série de succès magnifiques.

Le professeur Horner signale ensuite les causes prédisposantes, telles que certains états généraux que l'expérience indique comme diminuant la résistance des tissus aux traumatismes et aux infections locales, l'alcoolisme, par exemple, ou toute cause pouvant diminuer l'énergie vitale de la plaie, l'irrégularité de la section, son emplacement trop périphérique tendant à la linéarité et produisant une contusion plus grande des tissus pour la sortie du cristallin, ou encore une trop grande hauteur du lambeau rendant la nutrition de réparation trop difficile; et il résume ensuite les précautions à prendre qui peuvent diminuer sûrement, d'après lui, le

Digitized by Google

nombre des échecs dans l'opération de la cataracte. Il faut pour cela, avant l'opération : faire l'antisepsie préventive du sujet à opérer, du terrain opératoire et de tous les instruments et objets quelconques qui viennent en contact avec l'opéré ; pendant l'opération, protéger les tissus contre toute influence infectieuse ; après l'opération, désinfecter le champ opératoire et protéger suffisamment l'œil contre les infections secondaires. Enfin, il dit : « L'exécution parfaite de l'opération, voilà un excellent garant du succès : c'est d'elle que les bonnes statistiques dépendent principalement. » En s'exprimant ainsi, il émet une opinion qui sera, à coup sûr, partagée de tous.

Quand on arriva à la discussion de cette question, M. de Wecker, bien que partisan décidé du système de Lister, pense qu'on ne pourra se faire une idée exacte de la valeur de la méthode antiseptique que lorsqu'une plus longue expérience de cette méthode, et des statistiques sérieuses auront permis de porter un jugement exact.

M. Warlomont juge d'une manière sceptique, mais quelque peu vraie, les statistiques en disant qu'elles n'éclairent que ceux qui les font. Puis il dit que, pour le moment, il faut être réservé dans toute appréciation sur la valeur de cette méthode dont l'innocuité en matière de cataractologie n'est pas établie, et qu'on ne doit, jusqu'à nouvel ordre, la recommander d'une façon pressante que dans les cas où il existe un danger sérieux d'infection pour l'œil, comme dans les affections du sac lacrymal. Nous ne pouvons nous empêcher d'applaudir ici bien vivement les paroles de l'illustre maître en nous rangeant entièrement à son avis.

M. Gayet, qui depuis deux ans expérimente dans un vaste service la méthode antiseptique, n'a pas obtenu de meilleurs résultats avec cette méthode qu'avant son introduction.

Il va même jusqu'à dire que peut-être les agents qu'elle met en œuvre sont pour quelque chose dans les mécomptes, car, à ne citer que l'acide phénique, il irrite l'œil et produit un catarrhe conjonctival qui rend la guérison plus longue.

Knapp va encore plus loin, car, sans nier l'existence de l'in-

Digitized by Google

fection, il est loin d'admettre qu'elle soit la cause la plus fréquente sinon unique des suppurations de l'œil, et il se refuse à reconnaître au traitement antiseptique l'importance que l'on veut lui donner. Ses motifs développés au long dans les comptes rendus du congrès semblent très plausibles.

M. Galezowski, outre l'influence incontestable qu'exerce le mode opératoire dans l'extraction de la cataracte, croit qu'il existe une influence épidémique ou endémique et reste partisan convaincu du système de Lister.

M. Pagenstecher émet la même opinion et est même un chaleureux partisan de cette méthode.

M. Dor vient enfin terminer la discussion en ne croyant cette méthode bien utile que lorsqu'il existe des suppurations du sac lacrymal ou une autre cause d'infection dans le voisinage de l'œil.

On le voit, malgré les nombreux matériaux apportés par les plus célèbres ophtalmologistes, la question est loin d'être résolue, ni même élucidée, et l'on peut dire que : « adhuc sub judice lis est. »

Dans la plupart des cliniques de Paris, le pansement antiseptique est actuellement en usage. Les liquides employés sont à peu près partout les mêmes : acide phénique, salycilique, borique. L'acide phénique est surtout employé en vaporisations dans l'air ambiant, pendant l'opération, car son contact trop intime pour l'œil, comme par les pièces du pansement, par les instruments sortant du bain au moment d'entrer dans l'œil, est redouté à juste titre comme trop irritant.

L'acide salycilique est aussi en grand honneur, mais c'est surtout l'acide borique en solution à un, deux, ou trois centièmes qui sert à laver préalablement l'œil, à tremper les instruments, à mouiller les pièces du pansement.

Les méthodes employées diffèrent en cela que quelques opérateurs se contentent simplement de mouiller les pièces du pansement, dans une solution antiseptique, tandis que d'autres joignent à cette précaution celle de tremper leurs instruments dans un bain analogue; d'autres enfin, outre cela, ajoutent l'usage de la douche en vaporisation. Qnand la mé-

Digitized by Google

thode est au grand complet, l'œil est d'abord et à plusieurs reprises lavé et inondé soit à l'aide de petits linges, soit à l'aide d'éponges fines trempées dans la solution. Le moment de l'opération arrivé et le malade étant couché, un ou plusieurs puissants appareils projetant de la vapeur d'eau qui passe sur une solution antiseptique dont elle vaporise et entraîne une partie, inondent l'œil à opérer, le sujet et même les assistants; le chirurgien prend alors ses instruments dans un vaste plateau à bords élevés renfermant une solution antiseptique, boriquée le plus souvent et que tient un aide.

Enfin, l'accouchement du cristallin étant fait, un nouvel aide arrive armé d'un appareil vaporisateur de Richardson et l'opérateur relevant la paupière supérieure d'une main et tenant de l'autre la lance de l'instrument, l'approche de l'œil au point de diriger sur l'œil non seulement les vapeurs de la solution, voire même phéniquée, mais approche même l'extrémité du tube de l'œil et dirige sur la plaie cette solution sous forme d'un jet puissant. Le pansement est alors fait avec des linges, ouate ou charpie préparés dans l'esprit de la méthode antiseptique.

Pour dire un dernier mot de cette méthode antiseptique, nous avouerons l'étonnement et même la stupéfaction qui nous ont saisi à la vue des multiples moyens employés pour mettre l'œil intus et extra en contact prolongé avec des solutions qui peuvent être qualifiées d'irritantes. Et à côté de ce contact dont le but est d'être protecteur, en supposant qu'il ne puisse agir qu'ainsi, la projection violente de ces liquides ne peut-elle pas être considérée comme nuisible : car, en admettant que l'œil supporte impunément un jet de liquide plus ou moins violent, ne peut-on pas craindre, quand l'opération est terminée, lorsqu'on maintient la paupière supérieure soulevée et qu'on dirige sur la plaie un jet de liquide, que l'impression à coup sûr désagréable qui en résulte produise chez certains malades des contractions des muscles droits, contractions involontaires dont le but est de soustraire l'œil à cette sorte de traumatisme désagréable, en imprimant à l'œil des mouvements qui tendront à faire fuir la cornée

Digitized by Google

soit dans un angle soit sous la paupière supérieure, et qu'il résulte de ces efforts une issue du corps vitré?

Cette manière d'agir est bien différente de celle mise en usage par ceux qui pensent que l'œil doit être pendant l'opération de la cataracte rudoyé le moins possible, et que tout en faisant des incisions et des sections larges, on doit, dès que le cristallin est sorti, extraire seulement par de douces pressions ce qui reste de couches corticales, sans aller les pêcher avec des curettes ou des pinces, et fermer définitivement les paupières aussi vite que possible.

Mais nous nous arrêtons pour ne pas critiquer la méthode nouvelle antiseptique, car tel n'est pas notre but. L'avenir en jugera et les prochains congrès nous réservent des appréciations bien intéressantes sur ce sujet.

La *sclérotomie* dans le glaucome ne semble pas avoir donné les résultats brillants que l'on en attendait. Ses indications très nettes ont été spécifiées dès le début de son emploi. On devait la pratiquer surtout dans les cas de glaucome hémorrhagique où l'iridectomie produit généralement des résultats désastreux; dans le cas de glaucome chronique simple, où l'iridectomie est régulièrement impuissante à arrêter la marche de la maladie, enfin dans des formes rares de glaucome à marche fatalement progressive et qui semblent évoluer malgré l'iridectomie. Nous nous permettrons une remarque au sujet du glaucome chronique simple, qui peut très bien être complètement arrêté par l'iridectomie, car nous avons dans notre pratique plusieurs malades chez lesquels des glaucomes chroniques simples, où l'excavation de la pupille et le rétrécissement du champ visuel étaient les seuls symptômes du mal, sont depuis trois ans radicalement arrêtés dans leur marche.

Depuis quelques années, la question de la sclérotomie a été étudiée et expérimentée à peu près par tous les ophtalmologistes, et on peut presque dire qu'aucune publication périodique n'a paru sans qu'un ou plusieurs articles y fissent allusion à cette méthode. Elle a évidemment produit de nombreuses guérisons ou au moins améliorations, toutes naturelles puisque toute évacuation d'humeur aqueuse produit

Digitized by Google

une diminution de la tension intra-oculaire. Mais ces guérisons ou améliorations sont-elles définitives ou temporaires? tel est le gros point d'interrogation à résoudre. Il ne semble même que trop résolu dès maintenant, car la sclérotomie, préconisée encore par quelques ophtalmologistes et surtout par ceux qui l'ont préconisée les premiers, laisse un grand nombre d'autres praticiens bien peu enthousiastes de son emploi.

L'effet salutaire immédiat est incontestable et sous ce rapport, on peut ranger la sclérotomie comme degré d'utilité à côté de l'ésérine. Mais, pour que cet effet soit durable, il faudrait qu'il restât une cicatrice permettant la filtration anormale de l'humeur aqueuse. Théoriquement, rien ne prouve que la plaie faite à la sclérotique doive ne pas se fermer complètement et solidement, et permettre ainsi une filtration de la chambre antérieure. Pratiquement, il semble bien prouvé aujourd'hui que cette filtration n'est que passagère. On a alors la ressource de pratiquer plusieurs sclérotomies successives; mais trouvera-t-on beaucoup de malades qui voudront ainsi se soumettre indéfiniment à une série d'opérations qui, sans être bien graves, n'en seront pas moins désagréables.

Sans doute, la sclérotomie restera une ressource pour la chirurgie oculaire et sera toujours un très grand honneur pour ses promoteurs; mais son grand tort, qui ne sera pas pour cela une condamnation, sera de ne produire dans la grande majorité des cas qu'un effet momentané et non définitif.

L'iridectomie tend donc à rester le seul traitement chirurgical sérieux à employer contre le glaucome. Signalons en passant la grande tendance à se servir, pour la pratiquer, du couteau de Græfe, et à rejeter complètement l'emploi du couteau lancéolaire coudé. Même dans les cas de tension oculaire exagérée, la plupart des opérateurs se servent du coucouteau de Græfe : les principaux reproches que l'on fait au couteau lancéolaire sont : de produire une plaie qui se cicatrise moins correctement que celle produite par l'autre instrument, et d'être d'un maniement délicat et même redoutable en raison des attouchements dangereux qu'il peut avoir

Digitized by Google

pour le cristallin. Des observations ont d'ailleurs été présentées par un éminent chirurgien des hôpitaux tendant à prouver que des cristallins s'étaient opacifiés à la suite de simples opérations d'iridectomie; le mécanisme de cette complication est d'ailleurs bien facile à expliquer, et nous sommes entièrement de l'avis de ceux qui pensent que la pointe du couteau lancéolaire a été la seule cause de ces cataractes.

La *névrotomie optico-ciliaire* a été pratiquée par M. Boucheron le premier, en 1876, et longuement expérimentée dans ces dernières années; elle avait également donné à son début de très belles espérances, mais elle n'existera bientôt plus, très probablement, qu'à l'état de souvenir.

M. Poncet (de Cluny) et M. Redard ont prouvé que les nerfs ciliaires se régénéraient, et, sur plusieurs nerfs optiques qui s'étaient réunis, ont trouvé une véritable régénération des fibres nerveuses; des cylindres-axes étaient reconstitués et enveloppés par un protoplasme nouveau.

Mauthner a trouvé, trois mois après une névrotomie, une régénération complète; les deux segments du nerf optique s'étaient réunis, et on voyait fort bien le point cicatriciel. Du reste, le retour de la sensibilité de la cornée a été fréquemment constaté, ainsi que le retour des mouvements de la pupille, et cette sensibilité prouve nettement une régénération des nerfs ciliaires.

Enfin, nombre d'autres ophtalmologistes ont signalé le retour des phénomènes douloureux après un certain temps, quelques mois, et même quelques semaines.

On a signalé aussi des accidents fort graves, opératoires et post-opératoires, des hémorrhagies telles qu'elles obligeaient à terminer l'opération par une énucléation; des phlegmons rétro-bulbaires, et même la mort comme conséquence de cette opération.

En un mot, la névrotomie optico-ciliaire, dont l'indication est restreinte aux cas où il ne se présente que des accidents sympathiques, des névroses dans l'autre œil et non des accidents inflammatoires exsudatifs, présente deux grands inconvénients qui la font condamner dès à présent, à savoir : la

Digitized by Google

régénération nerveuse des nerfs sectionnés, et l'hémorrhagie consécutive à cette section, hémorrhagie qui peut entraîner les accidents les plus graves.

M. Warlomont a remplacé la section à l'aide des ciseaux par l'écrasement, qui produit également une solution de continuité et doit éviter au moins l'hémorrhagie. Peut-être cette manière de procéder éviterait-elle les inconvénients reprochés à la névrotomie par instrument tranchant. Mais on ne semble pas très enclin en ce moment à expérimenter cette modification opératoire, et on ne peut encore se prononcer définitivement à son sujet.

L'*énucléation* du globe de l'œil est très fréquemment pratiquée, et on ne saurait trop louer la méthode qui consiste à pratiquer l'énucléation de tout œil qui, perdu pour la vision, est douloureux ou peut être une cause de danger pour son congénère. En agissant ainsi, on rendra un grand service aux malades, si on considère surtout que dans les cliniques on a affaire généralement à des ouvriers ou à des gens dont le travail est la seule ressource pour leur famille. Dans la clientèle particulière, on peut plus facilement temporiser, et les malades que l'on soigne dans ces conditions sont généralement plus soucieux de leur santé, savent mieux comprendre la nécessité de se soumettre à des examens successifs, peuvent eux-mêmes mieux s'observer et à la moindre alerte accourir au médecin.

Quant au moment à choisir pour l'énucléation au point de vue de l'état inflammatoire plus ou moins prononcé de l'œil, les avis diffèrent un peu. Certains ophtalmologistes partageant l'avis de de Græfe ne pratiquent jamais cette opération lorsque le globe est le siège d'une inflammation aiguë avec état purulent plus ou moins avancé, craignant ainsi la propagation des accidents inflammatoires au cerveau; tandis que d'autres énucléent, quel que soit l'état de l'œil, même en pleine panophthalmite. Dans la même journée, nous avons vu cette opération pratiquée deux fois, le matin à l'Hôtel-Dieu, par M. Panas, et le soir aux Quinze-Vingts par M. Fieuzal. L'œil énucléé par M. Panas était atteint de choroïdite purulente; l'opération avait été proposée depuis une semaine au malade qui l'avait

Digitized by Google

refusée, et qui s'était enfin décidé à l'accepter, en raison des douleurs violentes qui étaient survenues. L'opération se fit sans perte d'une goutte de sang, le tissu cellulaire de l'orbite était épaissi, lardacé, l'œil ne roulait plus, et on dut disséquer à coups de ciseaux la sclérotique qui ne faisait plus qu'un avec le tissu cellulaire. Le savant professeur de l'Hôtel-Dieu pratique depuis des années l'énucléation dans ces conditions, et n'a jamais constaté le moindre accident à sa suite; il croit que si l'on a à craindre la propagation intra-crânienne d'accidents inflammatoires, c'est bien plutôt en laissant l'œil phlegmoneux à sa place qu'en en débarrassant la cavité orbitaire.

M. Fieuzal partage cette opinion et nous l'avons vu énucléer un œil en plein phlegmon. Le savant et sympathique ophtalmologiste des Quinze-Vingts a mis rigoureusement cette méthode en pratique depuis de nombreuses années et n'a jamais vu survenir le moindre accident post-opératoire. On peut à juste titre être tenté de suivre son exemple, car sa clinique surabondamment fournie de malades et d'opérations lui a permis d'expérimenter sur un nombre très grand d'opérés et d'appuyer son opinion sur des bases sérieuses.

La *galvano-puncture*, introduite dans la chirurgie oculaire par M. Abadie, est très employée aujourd'hui dans le traitement des affections oculaires, et ses indications sont nombreuses. Dans certains cas son emploi est nettement indiqué, et produit d'excellents effets; dans d'autres affections où on la pratique, son utilité réelle n'est pas encore démontrée. On l'emploie surtout dans les cas suivants: affections ulcéreuses et indolentes de la cornée; ulcères rongeants serpigineux non compliqués d'hypopion; pour cautériser les petites hernies iriennes; dans le décollement de la rétine; dans des cas de pannus invétéré où elle remplace l'abrasion conjonctivale; dans les kystes palpébraux dont on cautérise l'intérieur après les avoir vidés; dans les entropions, mais M. Panas lui préfère beaucoup le bistouri; le cautère, dit-il, grille plus ou moins les tissus, et on ne peut pas assez le modérer dans son action, et le bistouri dans ce cas est un moyen plus sûr. On utilise encore l'emploi du galvano-cautère dans les affections du sac

Digitized by Google

lacrymal et du canal nasal. Enfin, on a été jusqu'à proposer de l'introduire dans la chambre antérieure pour créer une pupille artificielle suffisamment large sans tendance à une occlusion pupillaire consécutive dans les cas où après l'extraction de la cataracte il s'est produit une occlusion pupillaire et où des masses exsudatives épaisses font craindre une iridotomie sans résultat. Nous pensons qu'il ne faudrait pas en faire une panacée universelle et lui désigner un certain nombre d'effets utiles ou merveilleux dans le genre de ce dernier, où elle servirait à créer des pupilles artificielles, si on ne veut pas lui nuire et la faire tomber dans un certain discrédit. Sans doute, l'expérience permettra d'ici peu de désigner nettement les véritables et sérieuses indications, mais dès maintenant la galvano-puncture fait et fera définitivement partie de l'arsenal de la chirurgie oculaire et lui rendra de réels et grands services.

Nous avons vu, à la clinique de la rue Dauphine, un malade dont nous ne pouvons nous empêcher de citer le cas. Ce jeune homme, aujourd'hui âgé de dix-huit ans, était atteint depuis l'âge de douze ans d'ophtalmie granuleuse; il avait été soigné à différentes cliniques et par les moyens multiples usités dans ce cas. Il y a deux ans, après avoir souffert pendant quatre mois et être arrivé depuis plusieurs mois à y voir à peine assez pour se conduire, il vient s'adresser au docteur Galezowski qui après avoir essayé le nitrate d'argent, les scarifications et plusieurs autres moyens, lui pratiqua l'*excision des culs-de-sac conjonctivaux*. Or aujourd'hui, à part quelques nuages sur les cornées, les yeux sont absolument corrects et à l'examen extérieur on ne pourrait certainement pas se douter de l'état dans lequel ont été ses yeux pendant plusieurs années. Ce jeune homme qui vient se présenter deux ou trois fois à la clinique pour que l'on suive le résultat de l'opération, nous raconte que huit jours après l'opération tout traitement fut supprimé et qu'il fut immédiatement très soulagé. Aujourd'hui il ne ressent plus aucune gêne, aucune sensation de corps étranger et quand on retourne les paupières supérieures on ne trouve aucune bride cicatricielle,

Digitized by Google

aucune tendance à la xérophtalmie; or, depuis deux ans, il semble que l'on peut en toute sincérité apprécier ce résultat stationnaire et le qualifier de superbe. C'est pour cela que l'on s'explique peu les motifs qui firent rejeter absolument cette opération par plusieurs chirurgiens lorsque le docteur Galezowski la proposa. Et cet exemple que nous venons de citer est fréquent à la clinique de notre maître; les médecins qui ont suivi ses leçons se souviendront d'avoir vu des cas analogues.

Le docteur Galezowski ne se décide à employer ce traitement que lorsque tous les autres moyens ont échoué : or, on sait ce que peuvent laisser d'espoir pour la conservation même d'un peu de vision des paupières granuleuses, épaissies, couvertes de trachomes, avec entropion, trichiasis, etc., et combien l'existence est pénible à ces malheureux qui fuient le moindre rayon de lumière et pour lesquels cette maladie est une cause de douleurs et de souffrances continuelles, sans rémission aucune. Certaines régions de la France ne connaissent heureusement pas cette terrible maladie, et du nombre est le Calvados. Car les cas très rares de granuleux que nous avons vus existaient chez des étrangers au pays. A Paris, les cliniques sont largement fournies de granuleux, mais les médecins qui s'occupent des affections oculaires dans le nord de la France et particulièrement à Lille où l'on peut dire que cette maladie se rencontre à différents degrés chez un très grand nombre, presque plus de la moitié des ouvriers de fabrique et des gens du peuple, ces médecins, disons-nous, savent quels dégâts, quels ravages produit cette affection après quelques années. Les médecins militaires sont en Algérie admirablement placés pour observer cette maladie qui y sévit avec une intensité désastreuse, et où l'on voit comme complication non rare, les granulations aiguës produire des ophtalmies purulentes avec nécrose rapide des cornées.

Or, quand on songe aux conséquences multiples de l'ophtalmie granuleuse devenue incurable, il semble que l'on doive considérer l'opération du docteur Galezowski comme un véritable bienfait pour les malheureux qui sont dans ces conditions

Digitized by Google

et l'on ne comprend véritablement pas qu'elle ait trouvé des détracteurs qui la rejettent absolument, d'autant plus que notre maitre ne l'emploie que lorsque tout autre moyen de traitement reste sans effet aucun, et chez les malades qui arrivés à cette extrémité sont désormais considérés comme définitivement incurables.

Nous avons vu à la clinique de M. le docteur Meyer une jeune fille qui a subi l'*énucléation des deux glandes lacrymales.* Les deux canaux, les deux sacs lacrymaux existaient, mais d'un côté le canal nasal avait environ quatre millimètres de longueur et de l'autre côté il manquait complètement ; le larmoiement chronique, outre la gêne qu'il causait, avait produit une blépharo-conjonctivite des plus intenses et ces accidents, arrivés à un tel degré que tout travail était devenu impossible, déterminèrent M. Meyer à pratiquer l'énucléation des deux glandes lacrymales. Le résultat de cette opération fut magnifique ! tous les accidents guérirent et disparurent rapidement, et c'est à peine si aujourd'hui en y prêtant une grande attention on découvre la trace presque imperceptible d'une cicatrice dans la région sourcilière.

Cette opération que les Anglais pratiquent assez volontiers a été préconisée surtout par Laurence, mais est faite très rarement en France. M. Abadie est, croyons-nous, celui qui l'a pratiquée le plus souvent, et il ne serait pas impossible que cette opération, sans devenir pour cela une chose usuelle, soit pratiquée plus fréquemment et devienne une cure radicale pour les larmoiements incoercibles, qu'aucun autre traitement ne peut arrêter. Il n'a jamais été signalé d'accidents résultant de l'opération, et l'absence de la glande lacrymale n'a jamais été qu'un bienfait pour ceux auxquels on l'a enlevée, soit que la portion glandulaire laissée dans la paupière supérieure ait donné une sécrétion assez abondante bien que modérée, pour laver ou lubréfier la muqueuse oculaire, soit que les glandes sous-conjonctivales aient largement suffi pour s'acquitter de cette mission.

Nous avons également vu un autre cas très intéressant à la clinique de M. Meyer. C'est un cas de *staphylotomie anté-*

Digitized by Google

rieure pratiquée il y a quelques semaines seulement. Au lieu d'enlever une plus ou moins grande partie du segment antérieur du globe, et même de faire l'incision en arrière du corps ciliaire, M. Meyer se contente de réséquer seulement un lambeau cornéen : pour cela, taillant avec le couteau de Beer par ponction et contre-ponction un large lambeau cornéen supérieur analogue à celui que Daviel taillait pour l'opération de la cataracte, mais moins périphérique, il résèque ensuite une large portion dans la partie sepérieure de ce lambeau, puis par des points de suture réunit la plaie cornéenne. Il en résulte un très beau moignon qui supporte très bien une mince coque artificielle. M. Meyer obtient par ce procédé l'immense avantage de laisser à l'œil artificiel des mouvements presque aussi étendus qu'à l'autre œil, avantage immense au point de vue de l'esthétique et qu'on est loin d'obtenir quand on résèque en arrière du corps ciliaire, opération qui ne laisse qu'un moignon presque insignifiant et qui au point de vue de la prothèse n'est guère plus avantageux que l'énucléation du globe tout entier.

Le docteur Landolt a mis à l'étude la question de l'*étendue du champ de fixation* à l'état normal et à l'état pathologique. Cette question est admirablement traitée tout au long dans les *Archives d'ophtalmologie* de janvier 82. Cette étude du champ de fixation est aux fonctions musculaires ce que l'étude du champ visuel est aux fonctions rétiniennes. Les mouvements des yeux, dit-il, sont des rotations autour d'un centre immobile. Tout mouvement, tout défaut de motilité trouve son expression dans un arc dont le centre correspond au centre rotatoire de l'œil, et comme tel il est mesuré par des degrés. M. Landolt mesure ces degrés à l'aide de la division en tangentes d'un mur et du plancher de la salle de consultation.

Un objet que peut seule percevoir la macula est promené suivant les méridiens et l'examiné indique jusqu'à quelle limite il perçoit l'objet; on peut de même mesurer le champ de fixation binoculaire et on aura ainsi la possibilité de mesurer exactement les moindres degrés d'insuffisance ou de paralysie. Il suffit de couvrir un œil d'un verre coloré et de promener

Digitized by Google

la flamme d'une bougie dans toutes les directions en notant exactement les points où se produit de la diplopie et ceux où l'une des images n'est plus perçue. C'est surtout l'exactitude de cette méthode qui la rend précieuse, car on comprend combien on pourra mesurer exactement les moindres degrés d'insuffisance ou de paralysie, et en comparant plusieurs examens successifs, arriver à tirer des conclusions exactes sur la marche de la maladie.

On arrive ainsi à jeter une vive lumière sur la question du strabisme non paralytique et ne dépendant pas d'une amétropie. En effet, quand une personne atteinte de strabisme, le plus souvent convergent, se présente à une consultation et que les cornées de cette personne sont indemnes de toute trace de nuage, la première idée qui vient est d'accuser un vice de réfraction d'être cause du strabisme, et l'hypermétropie en première ligne. Or, si on examine avec le plus grand soin l'état de la réfraction, on trouve des yeux emmétropes, ayant même quelquefois, le strabisme aussi bien que l'autre, une acuité normale de loin et de près. Pour notre compte, nous avons vu et opéré dans notre pratique quelques cas de ce genre. On pourrait être tenté, pour expliquer ces cas, de supposer qu'au moment où le strabisme s'est produit il existait une faiblesse du muscle ciliaire dépendant de la faiblesse générale et que, suivant la théorie de Donders, les efforts d'accommodation exagérés coïncidant avec des efforts de convergence plus grands, un strabisme interne en est résulté. L'étude du champ de fixation est appelée à jeter le jour sur cette catégorie de strabisme et permettra de reconnaître les cas où le strabisme est dû à un défaut de contractilité musculaire et à une insuffisance consécutive. On pourra aussi de cette manière bien délimiter ce qui est dû à une insuffisance réelle du muscle et à la plus grande force de contractilité de son antagoniste, et de là sortiront des indications précieuses pour la simple strabotomie ou pour l'avancement musculaire indispensable dans certains cas.

Des feuilles imprimées dans le genre de celles qui servent pour prendre le champ visuel servent à reporter les obser-

Digitized by Google

vations et en réunissant les points des différents méridiens par une ligne, on a de la manière la plus parfaite un schéma représentant le champ d'excursion de l'œil.

M. Landolt expérimente ce procédé et par les nombreuses observations qu'il prend dans les différentes affections musculaires il se propose de juger définitivement plus tard cette méthode, de créer une voie nouvelle qui facilite la connaissance des mouvements des yeux et qui permette de formuler nettement le traitement rationnel et efficace de leurs anomalies.

On peut à coup sûr prédire à ce savant ophtalmologiste que ses efforts ne resteront pas stériles.

Cette mesure du champ de fixation nous a été il y a quelques semaines d'une très grande ressource. Nous ne pouvons nous empêcher de citer succinctement cette intéressante observation. Le 2 juin de l'année dernière nous sommes consulté par une jeune fille de quinze ans, Mlle de L.., atteinte de strabisme interne droit, permanent, qui existe depuis l'âge de six ans environ; la déviation est très prononcée, le strabisme se mesure par un angle de 40 degrés, c'est-à-dire que lorsque l'œil gauche regarde en face, l'axe optique de l'œil droit forme avec la ligne qui coïnciderait avec cet axe si l'œil regardait devant lui, un angle interne de 40 degrés. Hypermétropie double, faible, plus forte à droite, acuité normale à gauche. A droite, amblyopie très prononcée de loin et de près, la jeune malade ne peut lire que difficilement le n° 7 de l'échelle typographique de Wecker, les verres n'améliorent pas; de plus, rétrécissement du champ visuel, surtout interne, où il est réduit à 25 degrés. Certainement la vision de cet œil, en tenant compte surtout de l'âge de la jeune fille, pouvait être considérée comme très fortement compromise pour l'avenir. Mais en raison du très grand désir qu'avait la jeune malade ainsi que ses parents d'obtenir le rétablissement de la vision de l'œil droit d'abord, puis la guérison du strabisme ensuite, nous nous décidâmes à tenter le traitement par les verres correcteurs et l'atropine; nous disons tenter, car nous pensons que les guérisons obtenues ainsi peuvent être taxées

Digitized by Google

de très rares. Le traitement était bien facilité par le désir qu'avait la jeune malade de guérir et aussi par celui de ses parents qui l'aidèrent et la surveillèrent continuellement dans ses exercices longs et ennuyeux. C'est d'ailleurs un traitement que l'on ne peut essayer que lorsqu'on a affaire à des malades bien décidés à suivre exactement les prescriptions et bien avertis qu'ils auront à les continuer six mois, un an et même plus longtemps.

Nous avons revu la jeune malade tous les deux mois environ, depuis un an que le traitement est commencé, et nous ne notons qu'à grands traits la marche des résultats obtenus.

Le traitement au début a consisté à avoir pendant la moitié de la journée l'œil gauche bandé pour exercer le droit; puis chercher à lire d'abord de très grosses lettres à l'aide d'une loupe et arriver progressivement à lire des caractères plus fins, en se servant de verres moins forts. Or, après cinq mois de ce traitement, le 6 novembre on constate : le champ visuel a reparu en entier et de loin S — $\frac{2}{10}$ sans verres. De près avec 5 dioptries sphériques biconvexes la jeune fille lit facilement le n° 5, de l'échelle de Wecker. De plus, le strabisme interne de permanent qu'il était est devenu intermittent dans la vision de loin seulement, et cet œil ne se met que rarement en strabisme, beaucoup moins prononcé d'ailleurs qu'auparavant. La malade pendant toute la durée de ce traitement a été mise dans l'impossibilité d'exercer sa vision binoculaire de près.

Au mois de janvier, c'est-à-dire deux mois plus tard et sept mois après le début du traitement, toute trace de strabisme dans la vision de loin a complètement disparu, De loin à droite, S — $\frac{4}{10}$, de près lit le n° 4 de l'échelle de Wecker avec 3 dioptries sphériques biconvexes. Mais dans la vision binoculaire de près, malgré les différents verres que l'on peut mettre devant l'œil droit dès que la malade veut lire, l'œil droit se met immédiatement en strabisme interne.

Depuis ce moment tous les efforts ont été dirigés dans le but d'obtenir la vision binoculaire de près : l'atropine a été instillée pendant deux mois, on a essayé les prismes à diffé-

Digitized by Google

rents degrés, l'exercice à l'aide de la règle (procédé Cuignet), rien n'a fait. Il y a quelques jours nous revoyons cette malade dans les conditions suivantes. OD de loin sans verre S — $\frac{4}{10}$; de près S normal avec 2 dioptries convexes. Disparition complète du strabisme dans la vision de loin, mais ce strabisme reparaît dès que l'enfant lit et cesse dès que les yeux regardent de loin, à quelques mètres.

Certes, le traitement orthopédique par les verres semblait avoir donné tout ce qu'on pouvait espérer de lui, puis un second motif venait nous obliger à le supprimer. La jeune malade et ses parents étaient fatigués de ces exercices et manifestaient l'intention bien arrêtée de les faire cesser, enchantés d'ailleurs du résultat obtenu.

La guérison cependant était loin d'être complète. L'idée d'une strabotomie, d'un débridement modéré du droit interne se présentait bien à l'esprit, mais n'y avait-il pas à craindre en débridant même légèrement de produire tout au moins une insuffisance consécutive bien fâcheuse. Quand on examinait les mouvements des yeux en dehors et en dedans en prenant des points de repère aux angles des paupières, l'œil droit semblait aller en abduction autant que le gauche, et ce fait permettait, ce nous semble, d'hésiter à proposer une strabotomie. C'est alors que l'étude du champ de fixation nous a permis de résoudre cette question et d'établir un diagnostic et un traitement définitifs.

Il est très facile d'installer des degrés sur un mur surtout si on ne veut mesurer les mouvements que dans le méridien horizontal, et en faisant cette expérience avec la jeune malade nous avons constaté en mesurant à plusieurs reprises que pour l'œil gauche en dedans et en dehors, pour l'œil droit en dedans le champ de fixation allait jusqu'à 45 degrés. La proéminence très accusée du nez ne permet peut-être pas à la macula droite de voir les objets à plus de 45 degrés en dedans, mais en dehors à droite le champ de fixation arrivait à peine à 40° degrés. Dès lors il était permis de conclure à une insuffisance réelle du droit externe, et on était autorisé à faire une ténotomie du droit interne, l'avancement du droit

Digitized by Google

externe n'étant, bien entendu, pas nécessaire. C'est ce que nous avons conseillé aux parents et nous nous proposons de faire dans quelques jours une section du droit interne sans débrider les expansions aponévrotiques, puis de pratiquer une suture conjonctivalle. L'étude du champ de fixation a été incontestablement, dans ce cas particulier, d'un grand secours.

Telles sont les quelques réflexions que nous ont suggérées les moments que nous avons pu passer auprès de nos anciens maîtres; ces instants ont été trop courts, et le temps limité que nous avons pu consacrer à ces visites ne nous a permis de visiter qu'un certain nombre de grandes cliniques, mais le plaisir que nous avons éprouvé de revoir à l'œuvre nos anciens maîtres a été doublé par l'aimable accueil que nous avons reçu d'eux.

Dr MENGIN.

DES BRULURES DU GLOBE OCULAIRE

PAR AGENTS CHIMIQUES

Par le docteur A. WEINBERG

Ancien interne des hôpitaux de Bucarest.

Nous avons eu l'honneur de publier dans le précédent numéro de cette même revue quelques faits intéressant les corps étrangers de la cornée et de la conjonctive. En énumérant les différents accidents produits par ces derniers nous avons parlé de la poudre de chasse, de limaille incandescente, etc., et nous avons ainsi en quelque sorte traité une partie de la question sur laquelle nous avons aujourd'hui l'intention de présenter quelques remarques. C'est pourquoi nous nous bornerons dans le présent travail à l'étude des accidents causés par les acides et les alcalins.

Des brûlures par acides. — Les brûlures et les altérations de la conjonctive produites par un acide ou d'autres agents

Digitized by Google

chimiques se rencontrent assez fréquemment, et ce n'est que très rarement que l'on voit un agent chimique être mis impunément en contact avec les membranes de l'œil.

Les accidents produits par des acides minéraux sont ordinairement bien plus graves que ceux produits par des oxydes métalliques, puisque l'état liquide étant très fréquent pour les premiers, ils se répandent bien plus facilement et déterminent des accidents plus étendus et à des distances souvent considérables de leur point primitif de pénétration.

Les accidents produits par le contact de la conjonctive avec des acides varient d'après le degré d'affinité qu'ont ces derniers pour l'eau et d'après l'étendue du point de contact. Ainsi nous voyons se produire une eschare dont l'épaisseur et l'étendue varient d'après le temps plus ou moins long pendant lequel l'agent s'est trouvé en contact avec la membrane de l'œil. La douleur produite par le contact de l'acide varie d'après le degré plus ou moins grand de concentration de celui-ci.

La partie cautérisée paraît d'abord d'aspect blanc et forme un relief; toute la conjonctive devient congestionnée et présente une infiltration inflammatoire qui peut aller jusqu'à la suppuration. Après l'élimination de l'eschare il se forme des cicatrices qui, sur les paupières, peuvent donner lieu à un entropion ou à un symblépharon.

Obs. I. — Hermann S. se présente à la clinique de M. le professeur Hirschberg. Un jour auparavant une goutte d'acide chlorhydrique dilué lui était tombée dans l'œil droit. Celui-ci présente un boursouflement de la conjonctive et une kératite centrale. Le malade guérit, mais il se forme un entropion de la paupière supérieure pour lequel on est obligé de recourir à l'épilation.

Les accidents produits par des acides sur la cornée varient de même que pour la conjonctive d'après le degré de concentration de l'agent chimique et d'après la durée du contact.

La brûlure peut consister en une induration superficielle de la cornée; ou bien les couches superficielles se transforment en une matière pâteuse qui quelquefois occupe toute

Digitized by Google

l'épaisseur de la cornée de façon à la perforer et à donner issue aux milieux de l'œil.

Si la lésion n'est que superficielle, comme dans le cas d'induration des couches superficielles, la réparation se fait par remplacement des cellules épithéliales pendant que dans d'autres cas plus graves il se forme des cicatrices leucomateuses ou bien même des staphylômes opaques.

Parmi les acides, c'est l'acide sulfurique qu'on rencontre le plus fréquemment comme cause de brûlures de l'œil, soit lorsqu'il est lancé avec une intention criminelle, soit par mégarde comme chez les chimistes, les pharmaciens, etc.

On voit des accidents assez graves, tels que opacité de la cornée ou même des inflammations de l'iris ou du corps ciliaire, suivre l'emploi maladroit du vinaigre fait par des profanes pour réveiller des personnes tombées en syncope. On voit des accidents analogues suivre l'introduction dans les yeux du chloroforme, des huiles volatiles ou des substances contenant de l'alcool.

Brûlures par alcalins. — Parmi celles-ci, ce sont celles qui sont produites par de la chaux, qu'on rencontre le plus fréquemment et surtout chez les personnes qui, comme les maçons, sont par leur profession le plus exposées à ces accidents.

Les accidents qui suivent l'entrée du mortier sont en général relativement sans danger. Dans ces cas la conjonctive est presque toujours très injectée, et peut quelquefois aller jusqu'à la conjonctivite purulente.

Quelquefois les suites sont plus graves encore ainsi que dans le cas suivant :

Obs. II. — L'individu F. S. se présente à la clinique du professeur Hirschberg, en se plaignant de ce que du mortier et du ciment lui étaient tombés la veille dans l'œil. La cornée est indurée et présente des opacités punctiformes, mais n'est point ulcérée. La conjonctive présente une eschare au niveau du tarse. La conjonctive péricornéenne est boursouflée et présente des ulcérations.

Le malade distingue à peine les doigts avec son œil blessé à une distance de cinq pieds.

Digitized by Google

Quatorze jours après la cornée est encore anesthésiée.

Le 17e jour on distingue une perte de substance des couches superficielles de la cornée qui est opaque. On aperçoit sur la conjonctive qui est vascularisée une cicatrice brillante.

Trois semaines après le début de la lésion les douleurs ont complètement disparu. La partie interne de la cornée est dénuée d'épithélium et insensible. $V = \frac{1}{\infty}$.

Les accidents sont bien plus graves quand ils sont produits par de la chaux vive. Immédiatement après son entrée dans l'œil on observe sur la conjonctive une membrane blanche épaisse, adhérente et entourée d'un chémosis. Le plus souvent il se forme des eschares qui sont éliminées ultérieurement et peuvent donner lieu à une réparation.

Les brûlures de la cornée sont plus graves que celles de la conjonctive. Quand ce sont les couches superficielles seules qui sont lésées, l'eschare est blanche et transparente, et quand la cornée est atteinte dans toute son épaisseur, l'eschare est dure, blanche et opaque.

Les brûlures de la sclérotique sont ordinairement superficielles, cette membrane étant protégée par la conjonctive.

Parmi les brûlures produites par les alcalins il faut citer l'ammoniaque; ainsi il est probable que les opacités cornéenes qu'on observe assez fréquemment chez les vidangeurs sont produites par des émanations ammoniacales.

On observe quelquefois chez les individus qui travaillent dans des laboratoires des brûlures par potasse caustique et d'autres substances de même nature. L'observation suivante nous fournit un exemple de cette dernière espèce.

Obs. III. — Brûlure des deux cornées par potasse caustique fondue[1].

Un jeune chimiste, M. L., fut amené à la clinique de M. le docteur Hirschberg, le 14 novembre 1871, à cause de brûlures du visage et des yeux.

Le malade raconte qu'étant occupé à fondre dans un vase

1. Extrait der *Klinischen Beobachtungen aus der Augenheilanstalt*, von Dr I. Hirschberg, 1874, Wien.

Digitized by Google

en platine de la potasse, le vase lui échappa des mains et en se baissant pour le prendre, quelques gouttes de potasse jaillirent sur son visage et ses yeux.

La face présente un assez grand nombre d'enfoncements noirâtres, les paupières sont un peu tuméfiées mais peuvent s'ouvrir avec facilité. Les deux cornées présentent un aspect nuageux blanchâtre et une opacité à leur partie inférieure. Elles sont indurées et insensibles. Le tissu cellulaire épiscléral du voisinage est mortifié. Il peut encore distinguer avec chacun de ses yeux les doigts à plusieurs pieds de distance.

Immédiatement après sa réception dans le service on lui nettoie les yeux avec beaucoup de soin, on lui applique des compresses d'eau froide, on le fait coucher sur le dos [1], et on lui applique un bandage compressif.

Les jours suivants, le bandage compressif est enlevé, on instille de l'atropine, et on applique des compresses d'eau tiède, qu'on change toutes les deux heures, pendant le jour comme pendant la nuit.

Dans la suite, les couches antérieures mortifiées de la cornée et du tissu épiscléral se détachèrent, et ne laissèrent à leur place qu'une zone blanche de la sclérotique présentant une couleur blanche comme la porcelaine. La cornée ne se perfora point.

Quelques semaines après la cornée commença à se vascularisier et à entrer dans la période de réparation. La cornée gauche devient complètement leucomateuse; celle de l'œil droit n'étant leucomateuse que dans sa moitié inférieure pendant que sa moitié supérieure présente une opacité linéaire vasculaire exactement comme dans un pannus.

Avec l'œil gauche il pouvait lire au moyen de 6 + D. Jaeger 12 à une distance de quatre pouces.

L'œil gauche est atteint d'un symblépharon réunissant le bourrelet conjonctival épibulbaire (qui s'est formé sur la

1. C'est la position la plus favorable pour les malades qui ont des lésions graves perforantes de la cornée ou bien des lésions présentant de la tendance à la perforation.

Digitized by Google

sclérotique dénudée par tractions sur la conjonctive avoisinante) avec la conjonctive de la paupière inférieure. La cornée est diminuée, cicatrisée et vascularisée.

Il distingue les doigts à la distance d'un pied.

On lui prescrit de l'atropine et des compresses à l'eau saturnine tous les deux jours, à cause de sa conjonctivite traumatique. On procède en même temps à des épilations.

Par suite des irritations produites sur la cornée par l'entropion et le trichiasis il se forme des petites infiltrations sur le bord supérieur du leucome de droite, en menaçant de détruire aussi la partie de la cornée qui était resté transparente.

Le malade distingue les doigts à une distance de cinq pieds.

Le 7 mars on pratique sur les deux yeux la transplantation du bord ciliaire par le procédé Arlt-Iaesche. Aussitôt après l'opération l'irritation disparaît et l'acuité visuelle double (il voit avec l'œil droit les doigts à une distance de dix pieds).

Mais à cause de la rétraction consécutive de la conjonctive, l'amélioration obtenue disparaît, et c'est pourquoi, le 19 mars 1872, on procède pour l'œil droit à l'opération de l'entropion d'après le procédé de Snellen et on excise des portions elliptiques sur la peau des deux paupières de l'œil gauche.

A partir de ce moment le traitement devient très simple. On fait de temps en temps des épilations et on lui donne des lunettes protectrices spécialement construites pour lui, des lotions au lait, une solution de carbonate de soude pour se nettoyer les yeux et des instillations de glycérine.

Après six mois de séjour le malade quitta la clinique. Il pouvait alors distinguer avec l'œil droit des doigts à une distance de 12 pieds, il pouvait lire Jaeger 12 à 5 pouces de distance avec des lunettes + 6 D. munies d'un écran sténopéïque à fente de un millimètre et demi située obliquement de bas en haut et de dedans en dehors.

A la fin d'octobre 1872 il pouvait lire avec ses lunettes

Digitized by Google

Jaeger 4 et pouvait même sans lunettes lire les caractères ordinaires et vaquer à ses occupations professionnelles.

En juin 1873 il lisait distinctement Jaeger 1.

Traitement.

Dans les cas de brûlures superficielles de la cornée, de la conjonctive ou des deux ensemble, le traitement sera très simple. Ce sera tout à fait autrement lorsque les brûlures occuperont des couches plus profondes. Dans ces dernières les deux indications principales seront fournies par la douleur et l'inflammation. Il va sans dire que les considérations esthétiques ne devront pas être perdues de vue.

Il faut avant tout éloigner de l'œil les particules de l'agent chimique qui peuvent y être restées logées, puis diluer ou neutraliser [1] l'agent chimique.

Pour la dilution il est préférable d'employer de l'eau froide au moyen d'une seringue tout en ayant soin que le jet ne soit pas trop violent.

On neutralisera naturellement les acides par des solutions alcalines et les alcalins par des solutions acides.

Dans les cas de brûlures par de la chaux vive, il faut absolument éviter d'employer l'eau qui ne pourrait qu'augmenter les accidents. On a recommandé contre ces mêmes brûlures le sucre employé en insufflation ou en solution, le lait de l'emploi duquel nous avons eu particulièrement à nous louer. Beaucoup d'auteurs recommandent les onctions sur les paupières ou même des instillations avec de l'huile d'olives ou d'amandes.

On emploiera contre la douleur les narcotiques ou des onctions avec de l'onguent napolitain belladoné. On a recommandé aussi des cautérisations avec une solution faible de nitrate d'argent.

Dans les cas d'inflammation on fera des instillations à l'atro-

1. Voyez l'observation citée par White-Cooper in *On wounds and injuries of the eye, London*, 1859, p. 267.

Digitized by Google

pine et on fera séjourner le malade dans une chambre obscure.

Si la fièvre est forte, il faudra administrer de la quinine et des dérivatifs intestinaux.

Tous nos moyens devront tendre à favoriser l'élimination des eschares et aussitôt que celle-ci aura lieu, il faudra remplacer les compresses d'eau froide par des compresses d'eau ou de lait tiède.

On évitera d'employer l'eau saturnine pour se garantir des incrustations plombiques qui peuvent se produire dans ces cas et agir comme corps étrangers.

C'est aussi au moment où les eschares se détachent qu'il faut veiller à ce que les cicatrices ne soient pas vicieuses; on évitera ainsi l'entropion et le symblépharon.

BIBLIOGRAPHIE

Injections hypodermiques de seigle ergoté, par M. GILLET DE GRANDMONT. — L'injection sous-cutanée d'ergot en solution lui paraît très rationnelle. En oculistique nous faisons un assez fréquent usage de ces injections hypodermiques. Les glaucomes sont des affections insidieuses et qui exposent le chirurgien à bien des mécomptes. Dans ces affections, en effet, par suite de l'état vasculaire de l'iris et de la choroïde, on peut voir, après une opération pratiquée avec toute la prudence désirable et une habileté parfaite, survenir une hémorrhagie dans la chambre antérieure ou même dans le fond du globe. Je me souviens qu'un de mes clients bien intéressant fut victime d'un semblable accident. Deux heures après une iridectomie, exécutée dans les meilleures conditions, je fus rappelé auprès du malade, qui perdait, me disait-on, du sang en abondance; je trouvai en effet le pansement imbibé de sang, et lorsque je levai l'appareil, je m'aperçus qu'une

Digitized by Google

hémorrhagie rétro-hyaloïdienne avait chassé le corps vitré, et qu'un caillot remplissait le globe. Les conséquences furent fatales, ai-je besoin de le dire? Pour éviter ces accidents, malheureusement trop fréquents, il convient de pratiquer primitivement une ou plusieurs injections sous-cutanées de solution d'ergot. On peut alors opérer avec toute la confiance désirable. (*Société de médec. pratique* dans le *Journal de médecine de Paris.*)

Excavation du nerf optique, par le docteur MAUTHNER. — Le professeur Mauthner donne communication de son travail de l'excavation du nerf optique et établit sa nouvelle théorie du glaucome, d'après laquelle il s'agirait dans ce cas d'une choroïdite d'un genre spécial. L'augmentation de la pression intra-oculaire, un symptôme très fréquent du glaucome, serait secondaire et nullement cause de l'affection. Lorsqu'on se trouve en présence de formes de glaucomes dans lesquelles, malgré le développement de l'excavation classique, la faculté visuelle reste conservée, on doit supposer que l'excavation n'existe pas réellement (anatomiquement), mais que, les fibres nerveuses étant devenues *diaphanes* et les vaisseaux s'étant enfoncés dans la masse nerveuse, on ait par suite l'image d'une excavation qui n'est qu'*apparente*. Stellwag dans une récente publication s'est également rattaché à cette opinion. (*Société de médecine de Vienne*, 1882, dans le *Journal de médecine de Paris*, 1882.)

Indications et contre-indications de l'emploi de l'eau dans les affections de l'œil, par le professeur PANAS. — Les applications humides sont ordonnées d'une façon un peu banale dans les maladies des yeux. Il y a cependant de ces affections qui ont, on peut le dire, horreur de l'eau; ce sont toutes les affections rhumatismales de l'œil, et en particulier, les iritis de cette nature. Dans ces cas, si l'œil doit être fermé, on le recouvre de petits disques de coton; s'il y a écoulement de larmes, on peut employer du coton boraté, qui est en même temps antiseptique; on se comporte, en un mot, comme on le ferait pour une articulation atteinte de rhumatisme, c'est-à-dire que l'on joint la chaleur à l'immobilité et à une com-

Digitized by Google

pression légère, en même temps qu'on obtient le repos de l'organe. Toutes les fois donc que le principe rhumatismal paraît en jeu, on doit éviter l'emploi de l'eau.

C'est, d'ailleurs, une question sur laquelle on est souvent consulté que celle de l'utilité des bains chez les sujets atteints d'affections des yeux. D'une façon générale, les bains généraux sont rarement utiles dans ces cas, parce qu'ils déterminent facilement de la congestion du côté de la tête, et à plus forte raison, les bains thermaux, parce qu'il y a excitation plus grande.

Il faut cependant faire une exception pour les bains qui s'adressent à la constitution. Dans ces cas, il faut que le malade prenne de grandes précautions, évite la chaleur excessive et combatte la congestion de la tête consécutive par des pédiluves chauds. C'est de cette manière qu'on peut tirer bon parti des bains de mer chauds, chez les enfants atteints d'ophtalmie phlycténulaire, affection qui, comme on le sait, est sujette à récidiver. M. Panas a vu ainsi une malade atteinte de cette variété d'ophtalmie, dont les attaques se représentaient toutes les semaines, ne plus rien présenter après un séjour de six mois aux bains de mer, en prenant toutes les précautions voulues.

Les bains sont, au contraire, tout à fait contre-indiqués dans les affections de la choroïde et de la rétine. (*Journal de méd. et de chir. pratiques.*)

Angiome caverneux capsulé de l'orbite, par le docteur Camuset. — Les tumeurs dont il est question dans cet intéressant mémoire, appartiennent à la classe des tumeurs vasculaires. D'après Virchow, Cornil et Ranvier, elles se développent de la manière suivante : il se produit d'abord du tissu enbryonnaire et des capillaires normaux, qui se dilatent peu à peu, se mettent en contact les uns des autres; de larges communications s'établissent entre eux, et il s'ensuit un système capillaire à grandes dilatations caverneuses.

Une tumeur analogue s'est présentée à l'auteur chez un homme âgé de trente ans, avec une exophtalmie considérable. Le malade avait reçu une paillette de fer dix ans avant, et, quelques mois après, il a vu double, et l'œil commença à enfler; au bout d'un an,

Digitized by Google

l'exophtalmie est devenue sensible. Pendant l'examen, M. Camuset a trouvé les paupières gonflées, rouge livide; la cornée entourée d'un chémosis séreux. Les mouvements du globe étaient gênés en bas et en dehors. La papille était injectée et les veines tortueuses.

Dans la région inféro-externe, on sentait la tumeur molle, résistante, et sans aucun bruit de souffle. La ponction explorative n'a donné que du sang. Le malade ayant été chloroformisé, l'auteur a agrandi la commissure externe, et fixé avec du fil de soie les deux paupières écartées de diachylon, placé l'un au front, et l'autre sur la joue. Après avoir séparé la tumeur avec le doigt de toutes les parties environnantes, on applique la chaîne d'un écraseur sur le sommet profond et pédiculé de la tumeur, qui est de cette façon détachée avec la plus grande facilité. La glande lacrymale, dont les conduits ont été coupés, est enlevée ensuite.

Après avoir lavé l'œil avec l'eau phéniquée, on fait le pansement avec la vaseline phéniquée au 1/100, après que la commissure a été saisie par les deux points de section. Les suites de l'opération ont été très simples, et le malade a guéri, l'œil a repris sa position et ses fonctions.

L'examen de la tumeur a démontré qu'elle mesurait 55 millimètres de longueur sur 35 de largeur et 18 d'épaisseur. En l'ouvrant, on fait écouler du sang. En l'exprimant et lavant, on la réduit à une trame spongieuse, formée par de nombreuses et fines vacuoles. L'examen de la plaie fait au laboratoire du professeur Robin par le docteur Desposius, chef de la clinique de la Faculté, a démontré que c'était une tumeur caverneuse, ou exposant caverneux, remarquable par la pureté de son type. A la fin de son mémoire, l'auteur rapporte le résumé d'autres tumeurs de même genre qui se trouvent dans la science, entre autres les observations de Dupuytren, d'Albert Graefe, de Munz, de Liber, de Galezowski, de Jacfferion et de plusieurs autres auteurs.

Docteur GALEZOWSKI.

Sur l'emploi du prisme comme moyen de dévoiler la simulation de la cécité unilatérale (*Archives d'Ophtal.*, 1882, p. 10), par le Dr BAUDRY, de Lille.

L'auteur insiste d'abord sur la difficulté que l'on a de produire la diplopie monoculaire par l'*arête* du prisme, coupant diamétralement la pupille; car il faut pour cela que l'arête du prisme soit amenée *très lentement* et surtout *très près* de la pupille et que l'œil examiné reste aussi *immobile* que la main de l'expert qui conduit le prisme.

Le moyen suivant lui paraît bien préférable, parce que la diplopie

Digitized by Google

est plus facile à produire, attendu qu'elle existe dans un champ plus grand, relativement à l'œil observé (des dessins ajoutés au travail démontrent ce fait).

« Au lieu d'amener, avec plus ou moins de lenteur et de tâtonnements, en rasant le plus près possible la face antérieure de la cornée, l'*arête* du prisme, de façon à couper bien diamétralement l'ouverture pupillaire, il suffit que vous ameniez franchement la *base* de ce même prisme, soit verticalement en haut ou en bas, soit horizontalement dedans et en dehors, en regard de la circonférence de la cornée de l'œil sain. Au lieu d'être obligé d'approcher la base du prisme tout contre l'œil, comme on le fait quand on se sert de l'arête, vous pouvez tenir la base à 10 et même 20 centimètres en avant de l'organe.

» Si au lieu du simple prisme, nous prenons un fragment de glace à biseau, sans tain, nous obtenons encore plus nettement et plus facilement le phénomène de diplopie monoculaire.

» L'œil, en effet, faisant instinctivement coïncider son axe visuel avec la bougie fixée et avec la ligne qui sépare la portion prismatique de la portion plane du milieu réfringent, la double image apparaît immédiatement très nette et très distincte. » Dr Parent.

De la cure du strabisme convergent intermittent par les mydriatiques, par le Dr Boucheron.

Voici, d'après l'auteur, la pathogénie du strabisme convergent. L'accommodation est une fonction primordiale qui commande à la convergence, fonction subalterne. Chez l'E., à un effort quelconque d'accommodation correspond un effort égal de convergence; mais chez l'H., dans la vision de près, l'accommodation est plus considérable que chez l'E.; la convergence devra donc être aussi plus considérable qu'à l'état normal : d'où la tendance au strabisme.

Tant que l'intérêt de voir simple avec les deux yeux l'emporte sur la tendance à la convergence excessive, tant que l'horreur des images doubles sert de frein à la convergence exagérée, le strabisme ne s'établit pas.

Mais qu'une circonstance, quelle qu'elle soit, vienne à supprimer la vision d'un œil, comme une kératite, un impétigo cornéen, une conjonctivite, etc., ou encore que la vision d'un œil soit naturellement moins parfaite que celle de l'autre, la production des images doubles n'aura pas lieu, ou l'une des images sera très faible et facilement neutralisée. Le frein de la vision binoculaire aura disparu, les deux yeux s'abandonneront à l'action excessive des muscles convergents et le strabisme sera constitué.

Le strabisme est, au début, *intermittent* et se manifeste seulement à l'occasion des excès d'accommodation; mais peu à peu il

Digitized by Google

devient *permanent*, parce que le droit interne étant souvent contracturé, finit par se rétracter.

« Contre le strabisme devenu permanent par rétraction du muscle convergent, il n'y a d'autre ressource que la strabotomie.

» Mais tant que le strabisme est intermittent, tant que le muscle convergent ne s'est pas rétracté dans sa position vicieuse, on peut intervenir sans opération, en déliant la chaîne pathogénique qui conduit à la convergence exagérée et au strabisme.

» Comme l'excès de convergence vient de l'excès d'accommodation, supprimons l'accommodation et nous verrons la convergence et le strabisme. » C'est ainsi que M. Boucheron explique l'utilité des mydriatiques dans le strabisme convergent. Il en recommande aussi l'usage après la strabotomie, sans recourir pour cela aux verres convexes, s'il y a un défaut de réfraction.

M. Boucheron termine son article par l'historique des modes de traitement du strabisme convergent sans opération. Son historique comprend quatre périodes :

Dans la *première période* (celle antérieure aux travaux de Donders, qui établit la relation étiologique existant entre l'H. et le strabisme), on employait les louchettes, les coques, les bandeaux, toutes choses utiles pour restaurer la fonction visuelle de l'œil dévié, mais inutiles pour la cure du strabisme.

Deuxième période. Prescription de verres correcteurs; mais Donders lui-même avait reconnu que les lunettes ne peuvent donner que des résultats nuls ou extrêmement exceptionnels dans le strabisme permanent et qu'il ne faut espérer des résultats favorables que dans le strabisme intermittent.

Troisième période. Exercices stéréoscopiques (Javal).

Quatrième période. Emploi des mydriatiques (Green et Boucheron).

Dr PARENT.

Kyste congénital de l'orbite, Microphtalmie, colobome de l'iris et de la choroïde, par le Dr DOR. — L'enfant L. M... est née le 12 septembre 1881. Ses parents, mariés depuis dix ans, n'ont aucun rapport de consanguinité; ils ont un fils âgé de cinq ans, très bien conformé sous tous les rapports avec des yeux parfaitement normaux. La petite Louise elle-même est bien constituée, assez grande pour son âge et ne présente aucune autre difformité que celle des yeux.

L'œil gauche est atteint de microphtalmie avec colobome de la partie inférieure de l'iris. Il y a également un colobome assez considérable de la choroïde. Vu l'âge de l'enfant il n'est pas possible de déterminer l'acuité visuelle, mais elle voit de cet œil, suit les mouvements de la lumière, etc. Les paupières des deux yeux sont bien conformées. A la place de l'œil droit il y avait un globe blanc

Digitized by Google

bleuâtre à surface un peu irrégulière avec quelques taches plus foncées rappelant les staphylômes de la sclérotique. Le globe était plus grand qu'un œil normal correspondant à l'âge de l'enfant et développé un léger ectropion de la paupière inférieure. En relevant avec force la paupière supérieure au moyen de l'écarteur de Desmarres, je pus, toutefois, apercevoir l'œil véritable également affecté de microphtalmie et de colobome de l'iris refoulé sous le plafond de l'orbite. Nous avions donc affaire à une tumeur développée dans l'angle inféro-interne de l'orbite. Une fluctuation bien manifeste était sensible, il s'agissait donc ou d'un kyste ou d'une encéphalocèle, comme quelques cas ont déjà été décrits; mais le fait que la pression ne développait aucun symptôme du côté du cerveau me fit éliminer cette dernière hypothèse. Au bout d'un mois, l'ectropion ayant augmenté et la tumeur s'étant développée, je pratiquai l'énucléation du kyste qui était complètement adhérent à l'œil, et à peine aux parois de l'orbite (d'où je pus le séparer en le tirant avec une pince) et pas du tout à la paupière inférieure par la conjonctive. Le premier coup de bistouri évacua le contenu qui sortit sous forme d'un jet d'un liquide séreux à peine plus dense que l'eau et légèrement teinté, couleur café, probablement à la suite de petites hémorrhagies intérieures.

Ce kyste ne communiquait pas avec l'œil. Le traitement consécutif consista simplement à laver tous les jours la plaie avec de l'eau phéniquée. Quelle est la nature de ces tumeurs? Des cas analogues ont été publiés par plusieurs auteurs, par *Wecker*, *Wicherkiéwiez*, *Talko*, *Skrebizky*, *Van Duyse*. Ce qui les rend particulièrement intéressants, c'est qu'ils sont congénitaux et jusqu'ici toujours accompagnés de microphtalmie avec colobome ou d'anophtalmie. Il était donc permis de supposer que dans la vie fœtale, au moment où le corps vitré embryonnaire pénètre dans la cavité de l'œil par la fente oculaire, une partie de ce tissu aurait été laissée en dehors de l'œil par occlusion prématurée de la fente oculaire et se serait développée dans l'orbite sous forme de kyste. Je m'attendais donc à trouver soit dans les parois du kyste, soit à la surface interne, des traces du tissu embryonnaire du corps vitré. Il n'en est absolument rien et l'examen microscopique que M. le Dr *Chanddlux* eut la bonté de faire, a démontré la présence d'un sarcome fasciculaire à cellules fusiformes développé au milieu du tissu cellulaire, peut-être de la caroncule. Nulle part trace de revêtement épithélial. Il est donc possible que malgré la concomitance de l'anomalie congénitale, il s'agisse d'une véritable tumeur peut-être sujette à récidive.

Jusqu'ici, les kystes congénitaux ont été classés dans 3 catégories (*Van Duyse*) :

Digitized by Google

1° Kyste avec dégénérescence cystoïde fœtale du bulbe (*Muralt*) ;
2° Kystes dermoïdes (*Chlapowsky*) ;
3° Kystes séreux provenant d'un colobome enkysté.

Tout dans la marche clinique permettait de rapporter notre cas à la 3e catégorie, mais l'examen microscopique nous force à admettre une 4e forme, celle des *tumeurs* avec dégénérescence kystique.

Contribution à l'étude clinique des maladies du nerf optique de cause intra-crânienne, par le Dr Ed. Meyer (*Revue clinique d'oculistique*, 1881, et *Revue générale d'ophtalmologie*, 1882).

L'analyse des troubles visuels qui résultent d'une affection du nerf optique révèle à l'examinateur, tantôt la présence d'un affaiblissement de la vision centrale (vision directe), tantôt des anomalies dans l'étendue du champ visuel (vision indirecte), ou enfin l'un et l'autre.

Il n'est pas rare qu'un malade se plaigne d'un amoindrissement de sa force visuelle, et cependant nous constatons, en l'examinant, qu'il possède l'acuité moyenne que les oculistes ont l'habitude d'appeler normale. Ces faits peuvent s'expliquer de différentes manières.

D'abord, le malade peut avoir eu antérieurement une acuité visuelle plus grande que la moyenne. Ensuite, il faut tenir compte de l'influence de l'éclairage. Troisièmement, il peut exister, chez le sujet, une acuité visuelle normale pour les caractères imprimés en noir sur du papier blanc, tandis que l'examen à l'aide de papiers coloriés révèle une diminution notable de la force de perception pour l'une ou l'autre des couleurs employées, un scotome chromatique central. Remarque importante pour le pronostic : dans les cas d'affection progressive le scotome chromatique central ne tarde pas à se manifester également pour le blanc. Enfin, des défectuosités du champ visuel sont parfois tellement rapprochées de la vision directe, sur lequel elles peuvent même empiéter comme dans certains cas d'hémianopie, que les malades ne voient qu'une partie de l'objet fixé, et peuvent cependant lire comme un œil normal les caractères des optotypes à l'aide de légers mouvements de leur axe optique.

Abstraction faite des cas que nous venons d'analyser, l'examen fonctionnel constate ordinairement une diminution de l'acuité visuelle dont le degré peut varier d'un léger obscurcissement jusqu'à la perte complète du pouvoir de distinction. Chose importante à noter, il existe une influence très grande de l'éclairage sur la vision. Tandis que l'œil normal conserve sa force visuelle moyenne au milieu de variations aussi notables de l'éclairage que celles

Digitized by Google

qui se produisent depuis le lever du soleil jusqu'au crépuscule, les malades atteints d'affections du nerf optique subissent une diminution appréciable de leur force visuelle, quand l'intensité du jour diminue d'un degré si peu prononcé que l'œil normal en perçoit à peine la différence dans l'emploi de ses yeux.

Il n'existe aucune proportion même approximative entre l'état de la vision et la gravité des lésions anatomiques reconnues à l'aide de l'ophtalmoscope.

Le champ visuel mérite la plus grande attention. Il faut l'étudier non seulement pour la couleur blanche, mais aussi pour le rouge, le vert et le bleu.

Après l'examen fonctionnel, c'est celui de l'état de la papille du nerf optique et de la rétine voisine qui décide surtout de la nature et de l'importance de la maladie.

Cinq observations et treize champs visuels sont annexés à ce travail.

Essai sur l'étude pathogénique des cataractes spontanées, par le Dr Robert (*Thèse de Paris*, 1881, n° 335). — Une analogie frappante existe entre le cristallin et les autres phanères de l'économie. Les mêmes causes qui produisent des altérations pathologiques de ces tissus peuvent avoir une action analogue sur le cristallin.

1° Le cristallin, par son origine ectodermique, peut être comparé aux autres phanères.

2° La nutrition de cet organe se fait par endosmose et exosmose; et les liquides nutritifs, qui lui viennent pour la plupart de l'humeur aqueuse à travers la cristalloïde antérieure, modifiés par les cellules épithéliales de cette capsule, circulent probablement à travers les canaux interfibrillaires de *Becker*, et arrivent au contact des noyaux des fibres cristallines. Or nous pensons que ce sont ces noyaux qui sont les agents véritablement actifs de la nutrition.

3° Il y a lieu de rapprocher les troubles de nutrition et de transparence du cristallin, des altérations de même ordre qui frappent les productions épidermiques et amènent l'alopécie, la canitie, la chute des dents, etc.

4° Les maladies graves, telles que la fièvre typhoïde, la rougeole, la variole, etc., qui provoquent souvent des altérations nutritives très manifestes sur les phanères (cheveux, ongles, etc.) peuvent également, et par le même processus, produire des cataractes.

5° Dans le développement des cataractes spontanées, la principale altération commence par la zone nucléaire de *Meyer*, fibres nucléées de *Robin*, cellules trophiques de *Boucheron*, amenant la dégénérescence consécutive des fibres cristallines.

Hygiène de la vue dans les écoles. — Rapport de la commis-

Digitized by Google

sion créée par arrêté du ministre de l'instruction publique, en date du 1er juin 1881, et composée de MM. Gariel, Gauthiers-Villars, Gavarret, G. Hachette, Jaxal, G. Masson, De Montmahou, Panas, Perrin et Pelletier. M. Gariel, rapporteur.

La commission a adopté les conclusions suivantes :

Éclairage. — De la place la moins favorisée de la classe, l'élève ayant l'œil à la hauteur de la table, doit voir le ciel dans une étendue verticale d'au moins trente centimètres comptée à partir de la partie supérieure de la fenêtre. La commission n'a pas spécifié que l'éclairage fût uni ou bilatéral. Pour l'éclairage artificiel, elle a admis qu'il n'y a jamais à craindre trop de lumière, mais que l'on doit employer pour l'éclairage au gaz des becs circulaires munis de cheminées en verre avec des régulateurs qui maintiennent la flamme à une hauteur constante et assurent une uniformité d'éclairement.

Mobilier. — Bancs à distance négative, c'est-à-dire à bord dépassant en avant la verticale tombant du bord de la table, dossiers inclinés, chaises mobiles pour les enfants des grandes classes, tables à deux places légèrement inclinées, pas de tablettes pour la lecture, enfin traverses accessibles aux pieds des enfants.

Écriture. — Acceptation de la formule de *Georges Sand, écriture droite* sur *papier droit, corps droit,* pour éviter les dangers de la mauvaise attitude que donnent les autres modes d'écriture. L'enseignement de l'écriture doit être retardé pour les jeunes enfants. Ecritures sur des ardoises mobiles pour les jeunes enfants, grandes et d'un quadrillage d'au moins 8 millimètres. Pour l'écriture à l'encre, tables inclinées à 15 degrés.

Livres scolaires. — Les livres doivent être imprimés sur papier blanc ou mieux encore de teinte jaunâtre; ils ne doivent pas être imprimés plus fin qu'en huit interligné d'un point, pas plus de 7 lettres par centimètre, longueur de 8 centimètres au maximum par ligne. D'ailleurs, tout livre qui, éclairé par une bougie à un mètre, cesserait d'être lisible pour une bonne vue à la distance de 80 centimètres devrait être refusé.

Cartes géographiques. — On doit refuser tous les atlas dont les cartes posées verticalement à un mètre de distance d'une bougie ne seront plus lisibles pour un œil normal à la distance minimum de 40 centimètres. Les cartes murales ne peuvent être écrites, la lecture en étant impossible à distance, but pour lequel elles sont faites.

Pour compléter ces réformes, les médecins scolaires devront une fois par an adresser un rapport constatant les résultats de l'examen qu'ils auront fait de la vue des élèves, ils devront signaler les cas de myopie acquise, et les progrès des myopies précédemment recon-

Digitized by Google

nues. Les parents devront être avertis de la nécessité d'avoir recours à un traitement approprié.

Tuberculose de l'iris et du corps ciliaire par Wolfe, de Glascow (*Ann. d'oculistique*, 1882, p. 148).

L'auteur rappelle d'abord la définition du tubercule de Virchow : « Le tubercule est un néoplasme qui prend son origine dans le tissu connectif, sous la forme de nodules formés de cellules étroitement serrées les unes contre les autres. La vie de ce néoplasme est de courte durée, car ses éléments ne tardent pas à subir une dégénérescence qui commence toujours par le centre des nodules et finit dans la plupart des cas par acquérir une consistance caséeuse. Indépendamment de sa malignité locale, ce néoplasme possède une tendance prononcée à se diffuser dans tout l'organisme, ce qui le rapproche de la catégorie des tumeurs malignes. »

Iæger, Manz, von Græfe et Leber furent les premiers à signaler la tuberculose oculaire(choroïdite tuberculeuse).

La première observation de tuberculose miliaire dans l'iris a été publiée par Gradenigo en 1869. La seconde est due à Perls et la troisième à Scoltini en 1875. Nous devons la quatrième à Wein (1877), la cinquième à Parinaud (1879), la sixième à Samelson (1878) et la septième à Hirschberg (1880).

Dans l'observation de M. Wolfe il s'agit d'un enfant de huit ans, qui reçoit en mars 1881 un coup sur l'œil gauche, et le mois suivant on voit apparaître dans la chambre antérieure une petite élevure blanchâtre siégeant au bord supérieur de l'iris. Vision normale, ainsi que la tension. Après une tentative d'excision de cette petite tumeur, qui se développait graduellement, l'iris se recouvrit de petits nodules, jusqu'à ce qu'enfin il ne formât plus qu'une masse informe et que la pupille fut complètement obstruée.

M. Wolfe pratique alors l'énucléation du globe. M. Hirschberg fait l'examen microscopique et constate une infiltration tuberculeuse de l'iris et des tubercules agglomérés dans le cercle ciliaire.

Dr PARENT.

Nature du trachome, par SATTLER (Congrès de Heidelberg, 1881).

L'auteur confirme les données de Neisser et de Haab sur l'existence de micrococcus dans les sécrétions de la conjonctive trachomateuse.

Très semblables aux micrococcus de la blennorrhée, ceux du trachome ont une forme invariablement circulaire. Rarement on les rencontre isolés dans les sécrétions; plus souvent ils sont réunis par paire.

Sattler a voulu en outre élucider les trois joints suivants : 1° Le micrococcus de la sécrétion conjonctivale fait-il partie constante de la granulation trachomateuse? 2° Peut-on cultiver, développer le

Digitized by Google

micro-organisme dans des liquides nourriciers appropriés? 3° Peut-on avec ces derniers reproduire la maladie? Ces trois questions ont été résolues affirmativement par les examens microscopiques et les expériences de Sattler.

A la suite de cette communication, Hirschberg fait part de ses recherches sur le pus de la blennorrhée conjonctivale, le pus phlegmoneux et celui de la dacryocystite. Des différences physiologiques existent. Du pus blennorrhagique déposé sur la conjonctive humaine y détermine l'inflammation connue, avec la sûreté d'une expérience de physique. La propagation du contagium par l'intermédiaire de l'air ne peut être concédée. Le pus phlegmoneux n'enflamme pas la conjonctive humaine normale. Quant au pus des voies lacrymales il n'a point d'action sur la conjonctive et n'infecte la cornée que si elle est dépouvue d'épithélium.

Hirschberg relate ensuite le résultat de l'examen de diverses sécrétions ou produits pathologiques, entrepris au point de vue énoncé plus haut.

Conjonctivite gonorrhéique : on trouve des micrococcus dans la sécrétion vaginale ou uréthrale et dans celle de la conjonctive; en outre globules de pus et cellules épithéliales.

Ophtalmie diphthéritique : qu'elle soit d'origine locale ou qu'elle résulte d'une infection générale, on y constate encore des micro-organismes.

Blennorrhée des nouveau-nés : même constatation. Le flux purulent de la conjonctive des nouveau-nés se rattache à l'ophtalmie gonorrhéique. C'est à la gonorrhée de l'homme qu'il faut le plus souvent en rattacher l'origine : suivie de vaginite chez la femme, elle a pour dernier terme la blennorrhée conjonctivale du nouveau-né. On peut se demander cependant si la sécrétion vaginale qui accompagne la parturition n'entraîne pas occasionnellement pour l'enfant l'infection des yeux.

Les liquides vaginaux avant et après l'accouchement ne sont jamais privés de micrococcus. Ceux-ci se retouvent toujours dans le pus de l'œil infecté du nouveau-né. Ils sont tantôt présents, tantôt absents dans le catarrhe aigu de la conjonctive des enfants avec gonflement des culs-de-sac et aspect folliculaire. Il en est de même pour le *catarrhe croupal*. Quant au *catarrhe phlycténulaire* et au *catarrhe simple* les micrococcus y font défaut.

Le gérant : GERMER BAILLIÈRE.

PARIS. — IMPRIMERIE ÉMILE MARTINET, RUE MIGNON, 2.

Digitized by Google

DE L'EXTRACTION DES CORPS ÉTRANGERS

DU GLOBE DE L'ŒIL (MORCEAUX DE FER OU D'ACIER) AU MOYEN DE L'AIMANT

Par le docteur A. YVERT

Médecin-major au 3e régiment de zouaves.

Nous avions, il y a un an à pareille époque, réuni tous les travaux publiés sur la question intéressante et actuellement à l'ordre du jour du meilleur mode de traitement à appliquer dans le cas de pénétration, à l'intérieur du globe de l'œil, de particules métalliques de fer ou d'acier; et nous nous disposions, à propos de la remarquable observation présentée le 13 avril 1881, à la Société de chirurgie, par M. le docteur Galezowski, de faire l'histoire de cette nouvelle méthode thérapeutique, si heureusement transportée du domaine de la chirurgie générale sur le terrain spécial de l'ophtalmologie. Brusquement éloigné, par les hasards de la vie militaire, des centres scientifiques, et absolument dépourvu de tout ouvrage spécial, nous avons dû, en face de l'impossibilité où nous étions de faire les recherches bibliographiques nécessaires à l'étude de cette question si intéressante, renoncer provisoirement à notre projet, et mettre de côté les matériaux déjà assez nombreux que nous avions collectés à grand peine; tout en nous promettant bien de revenir, aussitôt que les circonstances nous le permettraient, sur ce sujet à peine ébauché et pourtant si attrayant sous tous les rapports.

En reprenant aujourd'hui cette étude interrompue, depuis plus d'une année, et en considérant surtout le peu de ressources scientifiques dont dispose notre modeste bibliothèque de chirurgien militaire en Algérie, nous ne nous faisons pas illusion sur la valeur de ce travail un peu rétrospectif; et nous sommes parfaitement convaincu, à l'avance, que des omissions assez nombreuses se glisseront, bien involontairement il est vrai, dans le cours de cet article. Mais nous avouerons franchement qu'il nous eût été fort pénible de laisser ainsi de côté, sans en faire profiter les autres, un total de 26 observations de morceaux de fer ou d'acier, situés plus ou moins profondément à l'intérieur du globe de l'œil, et retirés, dans

Digitized by Google

tous les cas, au moyen de l'aimant; alors que cette nouvelle méthode compte 26 succès opératoires et 18 succès définitifs, avec conservation absolue ou à peu près normale de l'acuité visuelle; alors surtout que ce mode d'intervention, parfaitement accueilli à l'étranger, prôné même par la plupart des ophtalmologistes justement en renom de l'Angleterre, de l'Amérique et de l'Allemagne, a reçu un accueil plus que froid des chirurgiens français, et n'a pas été condamné à tout jamais devant la Société de chirurgie de Paris, grâce uniquement au talent bien connu du savant rapporteur chargé d'élucider cette question, dans la séance du 10 août 1881. Car, tout en étant bien loin de se prononcer catégoriquement en faveur de cette nouvelle méthode, M. Berger lui reconnaît cependant une certaine valeur, puisqu'il conclut sur ce point en disant : « Enfin, le manuel opératoire lui-même, au sujet duquel nous avons déjà présenté plus haut quelques conclusions, nous paraît avoir bénéficié de l'emploi de l'attraction magnétique exercée au travers d'une incision scléroticale, lorsque le corps étranger est de nature à se laisser attirer par un aimant. » (*Bulletins et mémoires de la Société de chirurgie de Paris*, année 1881, p. 732.) Nous espérons pouvoir aller dans cette voie beaucoup plus loin que M. Berger; et nous sommes intimement convaincu, que, pour tout esprit non prévenu, qui voudra bien se donner la peine d'étudier avec attention et sans parti pris les nombreuses observations de cette nature que nous avons collectées et traduites personnellement, il résultera de cet ensemble de faits que l'extraction des particules de fer ou d'acier au moyen de l'aimant ou de l'électro-aimant, est non seulement une méthode parfaitement rationnelle, mais un véritable progrès en ophtalmologie. Telle est du moins la conviction personnelle qui nous est restée de cette étude; telle est aussi l'opinion que nous allons maintenant chercher à faire prévaloir dans l'esprit de nos lecteurs, en nous basant sur des résultats cliniques, sur des observations indiscutables, et prises avec le plus grand soin par des hommes dont personne, assurément, ne songera jamais à contester la compétence en pareille matière.

Digitized by Google

Nous devrions maintenant, pour nous conformer à l'usage, passer en revue les nombreuses recherches bibliographiques faites depuis quelques années sur cette question; et donner in extenso la liste des travaux, plus nombreux encore, qui ont trait à ce sujet : mais, comme notre intention est de reproduire en détails, et sous forme de tableaux synoptiques, toutes les observations que nous avons pu recueillir avec l'index bibliographique qui s'y rapporte, nous avons pensé que ce serait nous exposer ainsi à des répétitions sans nombre, aussi ennuyeuses pour nos lecteurs que fastidieuses au point de vue scientifique. Aussi, nous contenterons-nous, après avoir donné un aperçu rapide sur les origines de cette méthode opératoire, d'en rechercher l'application à l'extraction des particules de fer ou d'acier situées dans les différents tissus et dans les différents milieux du globe de l'œil : ce qui nous permettra d'étudier, dans autant de chapitres différents, l'emploi de l'aimant dans le cas de corps étrangers de la cornée, de la chambre antérieure, de l'iris, du cristallin, et enfin de l'humeur vitrée. Cette dernière partie, de beaucoup la plus importante et la plus intéressante, fixera, bien entendu, notre attention d'une manière plus spéciale, et nous arrêtera beaucoup plus longuement; mais nous avons pensé que cette façon de procéder nous permettrait de suivre bien plus facilement les différentes phases par lesquelles est successivement passée cette nouvelle méthode thérapeutique, et les différentes modifications auxquelles elle a successivement donné lieu, pour arriver enfin au degré de perfection relative qu'elle semble déjà avoir atteint aujourd'hui.

Historique. — Or, si l'on s'en rapportait à ce que disent sur ce sujet les auteurs les plus récents, on pourrait croire que l'application de l'aimant à l'extraction des corps étrangers du globe de l'œil est une conquête absolument nouvelle et remontant à peine à quelques années, une quarantaine tout au plus. Pour Schiess-Gemuseus, par exemple, qui a publié sur ce sujet un mémoire intéressant dans le *Correspondenzblatt für Schweizer Aerzte de* 1880, p. 712, Meyer serait le premier oculiste qui se fût servi d'un aimant pour

Digitized by Google

extraire des particules métalliques de fer ou d'acier situées à l'intérieur du globe de l'œil, et cela, en l'année 1842.

Or, il résulte, à n'en pas douter, des renseignements suivants, publiés par Simon Snell, chirurgien ophtalmologique de l'infirmerie générale de Sheffield, dans un travail sur l'extraction des morceaux de fer ou d'acier du globe de l'œil, paru *le* 17 *juillet* 1880 dans le *British medical Journal* (p. 83), que près d'un siècle auparavant, ce procédé avait été employé par un auteur anonyme pour extraire une particule d'acier implantée dans l'iris; ainsi que cela ressort avec la plus grande évidence du passage suivant que nous avons personnellement traduit textuellement. « A propos de l'aimant pour l'emploi de l'extraction du fer ou de l'acier de l'intérieur de l'œil, actuellement à la mode, dit en effet Siméon Snell, la citation suivante d'un travail, publié en 1745, d'un cas dans lequel on eut recours à la même application, peut présenter quelque intérêt. Il est tiré *des observations de médecine et de chirurgie* publiées par S. Wiches, M. D. (Vol. I, p. 114). Ce travail est extrait des essais abrégés des *Philosophical transactions*, et je dois à notre infatigable assistant de la clinique, M. Kilham, d'y avoir fixé mon attention.

» Il y avait à Salisbury quelqu'un qui avait un morceau de fer ou d'acier implanté dans l'iris. Cette personne souffrait beaucoup et vint me trouver. Je cherchais à extraire cette particule de fer avec une petite spatule, mais je ne pus y parvenir; j'employais alors l'aimant, et immédiatement il sauta dehors. » Il n'est donc pas discutable, d'après ce renseignement bibliographique, que dès l'année 1745, l'idée de recourir à l'aimant pour pratiquer l'extraction des fragments de fer, qui avaient pénétré à l'intérieur du globe de l'œil, était non seulement émise à l'état d'hypothèse plus ou moins théorique, mais parfaitement appliquée et adoptée dans la pratique, avec un succès complet. Et nous ne parlons, en ce moment, absolument que des particules de fer ou d'acier situées à l'intérieur même de l'organe de la vision, et non pas de celles implantées plus ou moins superficiellement à la

Digitized by Google

surface ou dans l'épaisseur de la cornée, qui, comme nous le verrons bientôt, à propos des corps étrangers de cette membrane, avaient déjà été extraites à l'aide de ce procédé, par Fabrice de Hilden et par Morgagni. L'essentiel pour nous et ce sur quoi nous voulons surtout insister actuellement : c'est que, dès le milieu du dix-huitième siècle, on avait songé à mettre en pratique l'usage de l'aimant dans le traitement de ce genre de traumatisme du globe de l'œil, et que le succès avait couronné cette heureuse innovation chirurgicale, laissée malheureusement alors de côté pendant tout le siècle suivant.

Il nous faut en effet, arriver au 6 décembre 1858, pour voir Dixon recourir de nouveau à ce mode de traitement, et extraire ainsi un fragment de ciseau flottant à l'intérieur du corps vitré, avec conservation absolue de la vision. Cette observation, pourtant si intéressante, rapportée tout au long dans le Tome I des *Ophthalmic Hospital's Reports*, p. 280, n'eut pas tout le retentissement auquel on aurait dû s'attendre, et cette méthode retomba de nouveau dans l'oubli le plus absolu jusqu'au moment où Mac-Keown chercha et parvint à la mettre en relief et à en démontrer la valeur et la supériorité. Nous devons même ajouter, pour être juste, que c'est grâce aux travaux de ce spécialiste distingué, que cette méthode a pu obtenir droit de cité dans la thérapeutique des maladies des yeux, et acquérir la vogue dont elle semble jouir aujourd'hui auprès de la plupart des ophtalmologistes en renom des pays étrangers.

Mac-Keown, en effet, publia ses premières observations sur ce sujet intéressant dans le *British medical Journal* du 20 juin 1874; deux ans après, il faisait paraître un mémoire beaucoup plus important dans le *Dublin Journal of medical Science* de 1876 t. LXII, p. 201 ; enfin, il revenait encore à deux reprises différentes sur cette question dans le *British medical Journal* du 4 mai 1878, et dans *The Lancet* du 24 août de la même année.

Au mois de juin 1880, un nouveau mémoire sur ce sujet fut présenté par Gruening à l'association médicale américaine, sous le titre : *Magnet for the removal of particles of*

Digitized by Google

steel and iron from the interior of the eve; on en trouvera l'analyse dans le *New-York medical record* de 1880, t. XVII, p. 651 et dans le *New-York medical Journal de* 1880, p. 484.

A la même époque, un chirurgien américain, bien connu pour ses recherches nouvelles en fait de thérapeutique ophtalmologique, Thomas Pooley, de New-York, ayant eu l'idée d'appliquer la déviation de l'aiguille aimantée au diagnostic de la localisation des particules de fer ou d'acier à l'intérieur du globe de l'œil, publiait dans les *Archives of ophtalmology de Knapp et Hirschberg*, de septembre 1880, p. 225, un travail fort intéressant sur ce point spécial : on the detetion of the presence and location of steel and iron foreign bodies in the eyes by the indication of a magnetic needle.

Presque en même temps, Knapp, qui s'était montré tout d'abord fort réfractaire à cette nouvelle manière de faire, et qui avait même combattu les premières conclusions de Mac-Keown, voulut se rendre compte par lui-même de la valeur de cette méthode thérapeutique, et ne tarda pas à obtenir un premier succès des plus éclatants : ce qui, tout naturellement, ne tarda pas à en faire un partisan convaincu de ce nouveau mode opératoire. On pourra en juger par les réflexions qui suivent, son second travail sur les corps étrangers du fond de l'œil, publié au mois d'octobre 1880 dans les *Archiv für Augenheil Kunde.*

La même année vit paraître également les travaux de Samelsohn dans le n° 44 du *Berlin. klin. Wochenschrift* et de Joy Jeffries dans le dernier numéro du *Boston medical and Surgical Journal.*

Vient alors la très importante communication sur les corps étrangers intra-oculaires et sur l'emploi de l'électro-aimant pour leur extraction et pour la constatation de leur présence, faite at King's, College Hospital, par Mac Donald Mac Hardy, professeur d'ophtalmologie et chirurgien du King's College Hospital de Londres ; communication qu'on trouvera publiée in extenso dans le n° du 26 mars 1881 du *British medical Journal*, et dont nous ne serions trop recommander la lecture attentive.

Digitized by Google

Hirschberg, qui depuis quelque temps déjà, s'était déclaré partisan convaincu de la nouvelle méthode, et qui s'était livré sur ce sujet à de nombreuses expériences sur les animaux, porta la question devant les chirurgiens allemands, et profita de la réunion du dixième Congrès pour faire sur ce point une communication officielle, dans laquelle on trouvera, outre plusieurs observations personnelles fort intéressantes, un historique aussi complet que possible de ce mode opératoire.

Joignons à tous ces documents déjà fort nombreux la communication faite par M. le docteur Galezowski, le 13 avril 1881, à la *Société de chirurgie de Paris*, et le savant rapport publié par M. Berger le 10 août *de la même année*, et nous aurons montré, croyons-nous, suffisamment, les différentes phases par lesquelles est passé l'historique de la question.

Nous allons donc, maintenant, et sans plus tarder, entrer dans le cœur même du sujet, et rechercher qu'elle est, en réalité, la valeur de cette méthode pour l'extraction des particules de fer ou d'acier situées dans l'épaisseur des différents tissus ou à l'intérieur des différents milieux du globe de l'œil.

A. *Corps étrangers de la cornée.*

L'idée de recourir à l'emploi de l'aimant pour extraire les petits morceaux de fer ou d'acier implantés dans l'épaisseur ou situés à la surface de la cornée, paraît tellement naturelle, vient si facilement à l'esprit, qu'il n'y a pas lieu de s'étonner de voir cette méthode remonter déjà à plus d'un siècle et devenir un moyen, pour ainsi dire, usuel entre les mains de certains ouvriers, habitués à manier et à travailler ces espèces de métaux.

Nous avons déjà dit, en effet, qu'il était question de cette méthode thérapeutique dans les ouvrages de Fabrice de Hilden et de Morgagni, où l'on trouve le récit de deux cas dans lesquels l'aimant fut employé par des ouvriers d'une fonderie pour enlever des corps étrangers de la cornée. Quelques bibliophiles même prétendent que c'est d'après les

Digitized by Google

conseils de sa femme que Fabrice de Hilden se serait servi d'un aimant pour retirer une parcelle métallique qui avait pénétré dans cette membrane.

Ce moyen est non moins connu, et non moins classique, pourrions-nous dire, dans la plupart des grandes usines métallurgiques de l'Angleterre, ainsi que le prouve bien le récit suivant emprunté à Mac-Hardy (*British medical Journal* du 26 mars 1881) : « Me promenant un jour dans une grande manufacture de câbles télégraphiques, nous dit en effet ce savant ophtalmologiste, l'idée me vint de demander à quoi pouvaient bien servir de puissants électro-aimants que j'aperçus; et j'appris alors que les employés, quand ils avaient un œil blessé par un morceau de fer ou d'acier, au lieu de recourir à l'aide d'un camarade réputé adroit opérateur, avaient l'habitude d'écarter largement les paupières, et d'approcher l'œil blessé du pôle d'un puissant électro-aimant; avec ce résultat constant que le morceau, si petit qu'il fût, abandonnait immédiatement la cornée. »

Mac-Keown, dans son article du *Dublin Journal of medical science* de 1876, confirme la manière de dire de son compatriote; et tous les auteurs, qui se sont plus ou moins occupés des traumatismes de la cornée, n'ont jamais manqué de parler, ne fût-ce qu'à titre gracieux, de ce mode d'intervention bien connu, cité partout, mais dont nous devons cependant discuter la valeur.

Or, telle est la question à résoudre actuellement : l'aimant peut-il, oui ou non, nous rendre quelque service dans le cas de corps étrangers de la cornée (fer ou acier); faut-il compter sérieusement sur ce procédé; quelles en sont les indications ou les contre-indications?

Les résultats varieront naturellement suivant que le corps du délit sera implanté profondément dans l'épaisseur même de la membrane transparente ou adhérent, au contraire, légèrement à sa surface : malheureusement, dans la première hypothèse, les faits et les observations cliniques démontrent qu'il n'y a pas d'aimant ou d'électro-aimant assez puissant pour en pratiquer l'extraction; et, dans le cas d'adhérence

Digitized by Google

légère, l'aimant peut, il est vrai, réussir quelquefois, mais tout autre instrument beaucoup plus simple, tel qu'un petit couteau ou une aiguille à corps étranger, est au moins aussi efficace et beaucoup plus commode. Dans les cas même où la suppuration tend à dégager l'éclat de fer plus ou moins profondément fixé, l'action de l'aimant peut encore être insuffisante, comme le fait est arrivé à Morgagni lui-même, qui déclare avoir cherché, mais en vain par ce moyen, à extraire d'un abcès de la cornée, une particule de fer qui y était contenue. Or, ce qui est arrivé ainsi à ce célèbre chirurgien, arrive presque toujours à ceux qui cherchent à imiter son exemple. Aussi, nous basant sur ces résultats défectueux, sur ces insuccès trop fréquents, n'avions-nous pas hésité à conclure il y a plusieurs années déjà, dans notre *Traité pratique et clinique des blessures du globe de l'œil* que cette méthode était, en somme, peu pratique et devait être abandonnée, d'une manière générale. « Certains auteurs disions-nous alors, ont proposé de se servir d'un fort aimant pour l'extirpation des paillettes de fer et des morceaux d'acier. Quelques-uns même ont été jusqu'à vouloir dissoudre ces particules métalliques à l'aide de collyres iodurés. Nous ne nous arrêterons point à discuter la valeur de pareils procédés, dont le temps a fait justice, et nous passerons de suite à l'étude des modes de traitement réellement pratiques » (*loco citato*, p. 78). Depuis bientôt six ans que nous écrivions ces lignes, notre opinion ne s'est pas modifiée le moins du monde; nous sommes encore plus affirmatif sur ce point qu'à cette époque, et nous avons d'ailleurs le plaisir de voir notre conviction intimement partagée par Mac-Keown, qui s'occupe, comme on sait, depuis bien longtemps et d'une manière toute spéciale, de cette question. « De fait, dit-il dans le *Dublin Journal of medical science*, t. LXII, p. 201, si le corps étranger est implanté dans la cornée, il ne peut être extrait par l'aimant le plus puissant, à moins que la cornée ne soit en suppuration : auquel cas l'extrémité du doigt est un excellent instrument. Quand le corps étranger est adhérent à la cornée, le chirurgien peut

Digitized by Google

très facilement l'enlever avec le couteau ou l'aiguille. L'emploi de l'aimant dans les cas de cette nature, ne pourrait qu'aboutir à la désillusion et faire croire que ce moyen n'a aucune valeur quand il est appliqué à propos et convenablement. »

Nos conclusions touchant l'utilité et l'avantage de l'aimant pour l'extraction des particules de fer ou d'acier fixées dans la cornée seront donc absolument négatives; aussi, dirons-nous, pour nous résumer sur ce point :

Les corps étrangers de la cornée (fer ou acier) n'indiquent jamais l'emploi de l'aimant ou de l'électro-aimant pour leur extraction.

Ce moyen, en effet, complètement illusoire alors qu'ils ont pénétré profondément dans l'épaisseur de cette membrane, est tout à fait inutile et peut être remplacé avantageusement par un instrument beaucoup plus simple et plus efficace, quand ils sont situés superficiellement. Intéressant au point de vue purement théorique, ce procédé n'offre en réalité, aucune valeur pratique. Inutile donc de surcharger la thérapeutique de cette nouvelle méthode, alors surtout, comme le dit si justement Mac-Keown, que son emploi intempestif pourrait entraîner certains esprits prévenus à généraliser ces conclusions, et à étendre aux autres membranes et aux autres milieux de l'œil ce qui n'est vrai que pour la cornée. Nous allons voir en effet, par la suite, quels services considérables est appelé à rendre l'emploi de l'aimant alors que le corps étranger a pénétré plus ou moins profondément à l'intérieur du globe de l'œil.

B. *Corps étrangers de la chambre antérieure.*

Cooper est, paraît-il, le premier auteur qui ait eu recours à l'emploi de l'aimant pour retirer de la chambre antérieure un morceau de fer, introduit par effraction au milieu de l'humeur aqueuse; l'observation en a été publiée tout au long dans la *Lancet* de 1859; et son exemple aurait été suivi en 1873 par Rothmund. Mais malheureusement, nous n'avons

Digitized by Google

pas pu, faute des ouvrages scientifiques où ces faits ont été rapportés, recourir personnellement à l'original, et nous sommes obligé de parler de ces deux observations, sans pouvoir en contrôler, par nous-même, l'exactitude, ni renvoyer le lecteur aux indications bibliographiques exactes.

Le troisième exemple de cette nature est dû à Hirschberg et a été publié par cet auteur dans le *Berlin. klin. Wochenschrift du* 17 *novembre* 1879 :

Observation résumée. — Il s'agissait, dans ce cas, d'un carrier ayant perdu la vue du côté gauche depuis longtemps déjà. Vingt heures avant de venir trouver Hirschberg, il reçoit dans ce même œil un éclat de fer, qu'on aperçoit tout au fond de la chambre antérieure. Incision à lambeau le long du bord inférieur de la cornée. Tentative infructueuse d'extraction avec les pinces, parce que, vu le relâchement de la zone de Zinn, chaque fois le corps étranger s'enfonce. Introduction alors de l'extrémité de l'aimant qui ramène au dehors un éclat de fer pesant plus de 20 milligrammes. Guérison parfaite au bout de quatorze jours.

Il est facile de se rendre compte, par la simple lecture de cette observation, de l'immense avantage qui est résulté de l'emploi d'une aiguille aimantée, sans laquelle, bien certainement, l'opérateur eût éprouvé les plus grandes difficultés à saisir le corps étranger, et sans le secours de laquelle, il n'aurait pu, peut-être, y parvenir. On voit, en effet, que l'affection déjà ancienne de cet organe avait déterminé, à n'en pas douter, un ramollissement de l'humeur vitrée, et par suite un relâchement très prononcé de la zône de Zinn, d'où l'impossibilité presque absolue pour l'opérateur de saisir, à l'aide des pinces ordinaires, le corps du délit; aussi, restait-il, sans l'idée heureuse qui lui vint de recourir à l'emploi de l'aimant, dans la double alternative ou d'abandonner à lui-même le morceau de fer dans la chambre antérieure, ou de déterminer, par des recherches pénibles et difficiles, des désordres assez considérables : ce qui, dans les

Digitized by Google

deux cas, eût abouti presque fatalement à la suppuration du globe de l'œil et à la destruction à peu près complète de cet organe; sans compter encore avec les chances d'accidents sympathiques, qui surviennent si fréquemment en pareille circonstance. Il faut donc bien reconnaître que, dans ce fait, l'aimant a été d'une utilité incontestable, et a rendu, tant à l'opérateur qu'à l'opéré, un véritable service.

Le dernier numéro du *Boston medical and Surgical Journal de* 1880 fournit également l'intéressante relation d'un cas, dans lequel les docteurs Joy Jeffries et Williams ont employé avec succès la traction d'un électro-aimant pour extraire un morceau d'acier, qui avait pénétré dans l'humeur aqueuse. Le docteur Bradford leur avait fourni, pour cette opération, un électro-aimant pesant seulement quatre onces, et qui, quand il était mû par une simple pile au bichromate de potasse, portait cinq fois son propre poids.

On voit facilement, par ce qui précède, et par le petit nombre des observations que nous avons pu signaler, que l'application de l'aimant à l'extraction des morceaux de fer ou d'acier, logés dans la chambre antérieure, est encore actuellement fort restreinte; mais il n'y a pas lieu de s'en étonner, et la chose s'explique très facilement. Il suffit, en effet, d'avoir quelque pratique des traumatismes du globe de l'œil pour savoir avec quelle facilité, dans la plupart des cas, une simple incision du bord inférieur de la cornée permet de saisir, à l'aide d'une petite pince courbe à iridectomie, un corps étranger quelconque situé au milieu de l'humeur aqueuse, et d'en pratiquer l'extraction. Aussi, la première idée qui vienne est-elle tout d'abord de tenter cette opération des plus simples et qui réussit à peu près constamment. Il n'y a donc que dans certains cas, que, par suite de certaines difficultés tout à fait imprévues, l'intervention de l'aimant deviendra non seulement utile, mais même absolument indispensable, et trouvera ses indications les plus formelles. C'est alors aussi que ce moyen sera appelé à rendre des services signalés, et à sauver, s'il est employé avec discernement, l'organe de la vision certainement compromis à l'avance par tout

Digitized by Google

autre mode d'intervention. Il est bien évident, par exemple, que dans le fait de Hirschberg, rapporté plus haut, dans lequel l'opérateur, malgré son habileté bien connue, ne pouvait parvenir à saisir le corps en question, force eût été pour lui de renoncer à son extraction, s'il n'avait eu l'heureuse idée de recourir à l'emploi de l'électro-aimant, qui attira immédiatement la particule métallique et permit de la sortir par l'ouverture pratiquée à la cornée. C'est là, bien certainement, une des indications les moins discutables de la nouvelle méthode, et qu'on ne devra jamais perdre de vue.

Une autre indication non moins évidente se présente dans tous les cas où une particule métallique de fer ou d'acier, enclavée assez solidement en un point du pourtour de la chambre antérieure, glisse entre les mors de la pince, avec laquelle on cherche à le saisir, et exige ainsi des manœuvres longues et difficiles, pendant lesquelles on peut ou blesser la cristalloïde antérieure ou irriter trop violemment la surface antérieure de l'iris. Il est évident, qu'en pareil cas, l'introduction par la plaie cornéenne d'une aiguille aimantée simplifiera beaucoup le traumatisme et aura de grandes chances pour rendre beaucoup plus simple et beaucoup plus rapide l'extraction du corps du délit. On ne devra donc pas hésiter à recourir aussitôt à ce procédé opératoire.

Nous croyons, d'ailleurs, inutile d'ajouter que, dans les conditions ordinaires et alors que l'on peut saisir facilement le corps étranger, il n'y a pas de raison pour songer à l'emploi de l'aiguille aimantée. Ce serait vouloir, de gaîté de cœur, chercher à compliquer les choses; en pareil cas, la pince ordinaire suffit amplement. L'aimant est donc alors naturellement, sinon contre indiqué, du moins absolument superflu et il n'y a pas lieu d'en discuter l'utilité.

C. *Corps étrangers de l'Iris.*

C'est encore à la suite des essais infructueux des moyens ordinaires que l'idée vint de recourir à l'emploi de l'aimant pour l'extraction des particules de fer ou d'acier implantées dans l'iris; et cette membrane paraît, ainsi que nous l'avons

Digitized by Google

déjà dit plus haut, avoir la première profité de ce mode ingénieux d'intervention, puisque la première opération de cette nature date déjà de 1745.

Nous avons, en effet, à propos de l'historique de la question, cité la remarquable observation résumée dans le *British medical Journal du* 17 *juillet* 1880 et que nous ne craignons pas, en raison même de son importance, de reproduire brièvement ici :

Observation. — Il y avait en 1745 quelqu'un à Salisbury, qui avait un morceau de fer ou d'acier implanté dans l'iris. Cette personne était dans une grande inquiétude et vint me trouver. J'essayai de sortir ce fragment avec une petite spatule, mais je n'y pus parvenir; j'employai alors un aimant et immédiatement il sortit.

Mac Hardy semble élever quelques doutes sur l'exactitude du diagnostic et sur le point d'implantation exact du corps étranger; il paraît même incliner à croire qu'il s'agissait purement et simplement d'un traumatisme de la cornée, sous prétexte qu'il doit être assez difficile de voir une particule métallique séjourner ainsi dans l'épaisseur de l'iris. « Cette observation, dit, en effet, le chirurgien anglais dans le *British medical Journal du* 26 *mars* 1881, ne résout pas exactement la question de savoir si ce fut plutôt la cornée que l'iris qui contenait le morceau de fer; aussi, je regarde cette hypothèse première comme plus probable, car il paraît impossible qu'un corps étranger, puisse ainsi rester, dans l'iris. » Nous ne saurions évidemment pas, pour notre compte personnel, partager les scrupules de Mac-Hardy; et nous ne voyons pas en raison de quelle impossibilité une particule de fer ou d'acier ne pourrait pas rester fixée dans la membrane irienne; alors surtout que bien d'autres observations viennent à l'appui de notre manière de voir et que nous avons, personnellement, pu examiner au moins quatre ou cinq exemples de cette nature. Aussi, du moment qu'il est écrit, en toutes lettres, dans l'observation anonyme publiée plus haut, que le corps étranger était implanté dans l'iris, le rangeons-nous, sans hésitation, dans cette catégorie. Les faits suivants, beau-

Digitized by Google

coup plus récents et certainement beaucoup mieux observés, ne pourront d'ailleurs que nous confirmer dans cette opinion.

Mac-Keown, en effet, eut l'occasion d'appliquer, au mois de mars 1876, l'aiguille aimantée dans un cas absolument identique; et cela, avec un succès complet, comme le fait ressort de la lecture de son observation, publiée tout au long dans le *Dublin Journal of medical Science de* 1876:

Observation. — James, M. Dowell vint à l'hôpital le 14 mars dernier. La veille, un morceau de fer avait pénétré dans l'œil droit. Il y avait une très petite plaie de la cornée; la pupille était régulière mais contractée. Dans le segment inférieur de l'iris, et près de la marge pupillaire, il y avait une irrégularité de surface, paraissant être un corps étranger implanté dans l'iris. Un aimant fut approché de la cornée, mais sans la toucher; en le maintenant ainsi pendant quelques secondes, la portion d'iris suspecte s'avança vers la cornée; et, en portant l'aimant dans différentes directions, la pupille changea de forme et de position suivant les mouvements de l'aimant. La preuve était concluante, je fis une petite incision à la cornée, en dehors de la position du corps étranger, et j'introduisis une aiguille aimantée dans la plaie. Immédiatement le segment d'iris contenant le corps du délit fut entraîné à travers la plaie, et l'opération fut complétée par son excision avec des ciseaux. Le fragment de métal était petit. Le patient quitta l'hôpital le lendemain, l'œil étant dans les meilleures conditions. La plaie était réunie, et il n'y avait ni douleur, ni signe d'inflammation.

Il nous semble bien difficile de trouver un exemple plus concluant que celui que nous venons de rapporter; et ici, assurément, personne ne songera à contester l'exactitude du diagnostic : les mouvements de projection en avant et de latéralité de la membrane irienne, variables avec les différentes positions de l'aimant; la hernie surtout de l'iris, au travers de la plaie cornéenne, consécutive à l'introduction de cette aiguille aimantée dans la solution de continuité, ne laissent aucun doute à ce sujet. Cette observation démontre de plus l'immense avantage qu'on peut retirer, en pareille circons-

Digitized by Google

tance, de l'emploi de l'aimant; puisqu'on ne risque ainsi aucunement de blesser la cristalloïde antérieure, accident signalé parfois dans les tentatives d'extraction des corps étrangers de l'iris.

Le fait suivant, emprunté au même auteur, et publié successivement dans le *British medical Journal du 4 mai* 1878 et dans la *Lancet* du 24 août de la même année, est non moins curieux et non moins instructif :

Observation. — Dawson B... âgé de vingt-quatre ans, ouvrier forgeron, vint me trouver à l'hôpital, le 16 janvier 1877. Il me raconta que trois jours auparavant son œil droit avait été blessé par une particule métallique ; je remarquai que l'iris était réuni au cristallin, à la partie externe de la pupille par un exsudat récent, et qu'il y avait au même point une opacité limitée de cette lentille. Là se trouvait un petit éclat métallique fixé au niveau de la synéchie pupillaire. Je fis une section limitée de la cornée à une certaine distance de la pupille et plus excentrique; j'introduisis une pince à iridectomie, et je saisis le corps étranger avec une petite portion d'iris; mais, la particule s'échappa et glissa hors de ma portée. Fort heureusement j'avais prévu l'événement et j'avais eu soin de tenir à ma disposition une aiguille aimantée. Je l'introduisis dans la plaie; et la particule métallique fut immédiatement attirée et extraite. Le patient resta en observation jusqu'au 16 février. L'opacité du cristallin resta limitée à la partie blessée. Je pensai que la blessure de la capsule était oblitérée par la lymphe et cicatrisée. Je n'ai ni vu, ni entendu parler du patient depuis.

Or, peut-on démontrer, d'une façon plus évidente, la supériorité de l'attraction, au moyen de l'aimant, sur les procédés ordinaires, et sur l'emploi de la pince courbe à iridectomie en particulier, laquelle est cependant bien facile à manier? Osera-t-on, après un pareil exemple, nier la valeur de cette nouvelle méthode, et la ranger parmi les utopies, déjà si nombreuses, qui encombrent de temps à autres les revues scientifiques? Quoi! voilà un corps étranger, assez superficiel et assez visible cependant, puisque Mac-Keown peut le saisir

Digitized by Google

facilement avec une portion de l'iris; et qu'il pense l'extraire avec une simple pince ordinaire : mais voilà, qu'au moment où il croit le succès assuré, la particule s'échappe et glisse hors de la portée de l'opérateur. Que faire alors? Il est bien certain que si Mac-Keown n'avait pas eu à sa disposition une aiguille aimantée, cette complication fut devenue des plus sérieuses, et qu'il aurait été très probablement dans la nécessité d'abandonner le corps étranger à l'intérieur du globe de l'œil : ce qui eût conduit presque fatalement à la suppuration et à la destruction de cet organe. La valeur, dans ce cas, de l'emploi de l'aiguille aimantée n'est donc pas discutable.

Dans une communication faite à King's Hospital Collège, en 1881, par Mac-Hardy, ce chirurgien présenta à ses collègues un fragment d'acier, qu'il avait retiré, par le même procédé, de la membrane irienne. On en trouve l'observation, ainsi brièvement résumée, dans le *neuvième volume des Transactions of the clinical Society :* « je réussis, dit-il, à l'aide seul d'un électro-aimant, placé en avant de la cornée, d'abord à diagnostiquer la présence, puis à extraire, à travers l'ouverture par laquelle il était entré, un fragment d'acier, mesurant 2 millimètres sur 5 millimètres, qui avait pénétré à la partie postérieure de l'iris depuis quarante-huit heures, durant lesquelles la plaie d'entrée et la pupille étaient déjà obstruées par la lymphe plastique. »

Ce cas est d'autant plus intéressant que Mac-Hardy rapporte n'avoir pas même eu besoin de recourir à la section de la cornée pour pratiquer l'extraction de cette particule métallique; et qu'il eut le bonheur de pouvoir la retirer par l'ouverture d'entrée, déjà en partie oblitérée par un exsudat plastique. Un pareil exemple démontre bien toute la puissance de l'électro-aimant, et ne peut qu'encourager même les plus timides à s'engager hardiment dans cette voie; mais nous croyons bien sincèrement que le chirurgien anglais s'est trouvé ici en présence d'un fait éminemment favorable, et qu'on ne saurait compter, d'une façon générale, sur un succès aussi brillant et aussi rapide, surtout alors qu'on est appelé quarante-huit heures seulement après l'accident.

Digitized by Google

Quoi qu'il en soit, et pour résumer notre manière de voir sur cette question, nous dirons qu'à notre avis, l'emploi de l'aimant nous paraît appelé à rendre de véritables services dans l'extraction des particules de fer ou d'acier situées dans l'épaisseur ou à la surface de la membrane irienne ; et qu'il trouve, dans ces conditions, sa véritable indication.

On pourra, tout d'abord, à l'exemple de Mac-Hardy, chercher à faire repasser le corps étranger par l'ouverture qu'il a pratiquée dans la cornée au moment de sa pénétration, et tenter au moins cette chance de succès, avant de sectionner la membrane transparente. Nous sommes intimement persuadé qu'on réussira ainsi bien rarement, et nous regardons le fait de Mac-Hardy comme une véritable curiosité thérapeutique. Mais cette observation, fût-elle unique dans la science, nous paraît suffisante pour engager tout chirurgien, qui disposera d'un électro-aimant assez puissant, à recourir d'abord à ce procédé absolument inoffensif. Si le succès ne couronne pas sa tentative, il sera toujours temps de recourir à la kératotomie.

Devra-t-on alors, après la section de la cornée, donner la préférence à la pince courbe ordinaire, et aller directement à la recherche du corps étranger? Vaudra-t-il mieux, au contraire, tenter l'extraction à l'aide d'une aiguille aimantée, introduite par la plaie dans la chambre antérieure? A notre avis, il ne saurait y avoir de doute à ce sujet : et toutes les fois que nous aurons à notre disposition le petit bâton aimanté, imaginé par Collin, et dont nous parlerons plus tard, nous n'hésiterons point à recourir d'emblée à ce mode d'extraction qui a l'immense avantage sur la pince à iridectomie de ne pas exposer autant à la blessure de la cristalloïde antérieure.

Enfin, il est bien certain encore que, dans tous les cas analogues à ceux de Mac-Keown, où la particule métallique, après avoir glissé entre les mords de la pince, disparaîtra hors de la portée du chirurgien, l'aimant trouvera son indication la plus formelle.

Digitized by Google

D. Corps étrangers du Cristallin.

Il n'est pas jusqu'aux particules de fer ou d'acier, implantées dans le cristallin, qui n'aient bénificié des avantages de la nouvelle méthode ; et les deux observations suivantes montrent tout le parti qu'on peut tirer de l'aimant dans les traumatismes de cette nature. Pour quiconque a pu apprécier, comme nous, les difficultés considérables qu'on éprouve habituellement à saisir directement, au moyen de la pince courbe, les corps étrangers situés à l'intérieur de cette lentille, il n'est pas douteux que l'emploi de l'aimant a réalisé dans ces cas, en particulier, un progrès sérieux et indiscutable.

La première observation est empruntée à Mac-Hardy, et a été publiée tout au long dans le *British medical Journal* du 26 mars 1881 ; la date de cette opération remonte au mois de juillet 1877. On en trouvera d'ailleurs, tous les détails dans l'exposé qui va suivre :

Observation. — David B..., âgé de trente et un ans, employé dans une scierie à bois, se présenta à moi, au Royal ophthalmic Hospital du sud, à la suite d'une blessure de l'œil gauche, causée par un fragment ou de tôle ou de marteau, avec lequel il frappait cette matière.

Je le vis, pour la première fois, le 4 juillet 1877, vingt-quatre heures après l'accident, lorsqu'un commencement d'iritis était indiqué par une légère injection de la région ciliaire et par une décoloration modérée de l'iris. Un trouble d'une portion de la cornée, au-dessous et en dehors du centre indiquait le point par lequel avait eu lieu la pénétration. Avant d'avoir dilaté la pupille, on ne voyait aucune opacité cristallinienne, rien d'anormal dans l'humeur vitrée. La tension était naturelle ; il y avait une sensibilité insignifiante à la pression. Le blessé nous raconta que l'œil était beaucoup mieux que la nuit précédente, et qu'il ne voulait pas rester à l'hôpital. Aussi je lui prescrivis quelques gouttes d'atropine (deux grains pour une once) et lui conseillai de conserver

Digitized by Google

TABLEAUX A

OBSERVATIONS DE CORPS ÉTRANGERS DE L'IRIS EXTRAITS AU MOYEN DE L'AIMANT

AUTEURS.	INDEX BIBLIOGRAPHIQUES.	CORPS ÉTRANGERS.	ACCIDENTS.	THÉRAPEUTIQUE.	TERMINAISON.	ACUITÉ VISUELLE.
A. D. 1745.	British medical Journal 17 juillet, 1880.	Particule de fer.	Iritis.	Emploi d'un aimant.	Guérison.	Normale.
Mac-Kesuon.	Dublin, Jour. of med. Scienc. 1876, t. LXII, p. 201.	Petit fragment d'acier.	Iritis.	Incision de la cornée. — Introduction d'une aiguille aimantée et iridectomie.	Guérison.	Normale.
Mac-Kown.	British med. Journ. du 4 mai 1878 et the Lancet du 24 août 1878	Particule de fer.	Iritis plastique.	Incision de la cornée et introduction de l'aiguille aimantée.	Guérison.	Normale.
Mac-Hardy.	Transactions of the clinical Society, t. IX.	Fragment de fer de 2mm sur 5mm.	Iritis.	Extraction au travers de la plaie cornéenne à l'aide d'un électro-aimant.	Guérison.	Normale.

Digitized by Google

l'œil fermé jusqu'au lendemain, jour où il reviendrait me voir.

Le 5 juillet le patient me dit n'avoir pas souffert dans l'œil. La congestion avait diminué depuis la veille. La pupille était largement dilatée, la vision égale $\frac{20}{40}$; la surface de la cornée était à peu près normale mais il existait une opacité brillante pointue, évidemment un fragment de métal, sur la surface antérieure du cristallin, au-dessous et en dehors du centre. La lentille était complètement transparante, excepté dans la petite étendue occupée par le corps environ $\frac{1}{4}$ en largeur et $\frac{1}{5}$ en longueur du diamètre cornéen. Le corps étranger placé dans la direction du méridien inférieur et interne de la cornée, avait son extrémité périphérique plus rapprochée du bord de la pupille dilatée que l'autre ne l'était du centre, position qui expliquait très bien pourquoi il était passé inaperçu avant l'emploi de l'atropine. Ne voulant pas m'aventurer précipitamment avec un cas pareil, je prescrivis au patient le repos le plus absolu, je le pris à l'hôpital, et je continuai l'usage de l'atropine. D'après la position du corps étranger, il était presque certain, si on le laissait, que tôt ou tard il tomberait derrière l'iris, et aboutirait à la destruction de l'un ou des deux yeux : par conséquent, son extraction était indispensable, je songeai à la possibilité d'une blessure de la capsule, malgré la transparence du cristallin; car il se pouvait que le fragment, par sa présence, bouchât la blessure du cristallin et empêchât l'accès de l'humeur aqueuse. Mais je n'étais pas certain que la capsule fût assez endommagée pour causer la production d'une cataracte. Il me répugnait de soumettre l'œil aux dangers qui résultent de l'extraction du cristallin transparent, à l'aide de la curette; et il se pouvait qu'on ne retirât pas ainsi le corps étranger.

La grande difficulté était de le conserver en vue pendant les tentatives faites pour le déloger et le saisir avec des pinces; car, si consécutivement à son extraction, le cristallin, devenait opaque, il serait impossible de savoir s'il faudrait en rapporter la cause à la blessure primitive ou aux manœuvres opératoires.

Digitized by Google

En présence de ces difficultés, il me vint à l'idée qu'une spatule aimantée répondait parfaitement aux exigences de la situation : je pourrais, en effet, saisir l'éclat, et l'entraîner à la seule condition que la tige de cet instrument pourrait boucher l'ouverture faite à la cornée, et prévenir ainsi la sortie de l'humeur acqueuse et le rétrécissement de la pupille Ces conditions pouvaient être également bien remplies par un aimant permanent ou par un électro-aimant; mais avec le premier je craignais de voir le corps étranger blesser la capsule, en se précipitant sur l'aimant, au moment de son approche. A ce point de vue, un électro-aimant me semblait bien préférable, car il pourrait être approché du corps étranger avant l'établissement du courant; et cette puissance d'attraction pouvait être interrompue à volonté, de sorte qu'aucune position dangereuse du fragment n'était à craindre avant que l'extraction ne fût commencée. MM. Weiss firent une spatule électro-magnétique spéciale, qui mise en communication avec six couples de la batterie de Smee, sembla remplir parfaitement les indications.

L'instrument se compose d'une pièce droite de fil de fer doux, de 4 millimètres de diamètre, ayant une de ses extrémités, sur une longueur de 5 millimètres, recourbée de manière à former une spatule de dimensions parfaitement régulières, à pointe unie émoussée et plate. La tige est entourée sur une étendue de 3 centimètres environ, de six couches de fil de cuivre très fin. Cet instrument, quand il fut mis en communication avec la batterie dont j'ai parlé plus haut, souleva avec la pointe de la spatule, un clou en fer de $\frac{3}{4}$ de pouce.

Je racontais toutes ces particularités à mon collègue M. Brudenel Carter, qui voulut bien voir le cas avec moi, et qui me fit remarquer, qu'avant d'introduire la spatule, il serait bon d'essayer quelle traction pourrait bien exercer un aimant puissant, placé près de la cornée, en avant du corps étranger : idée tellement pratique, que je frémis de penser qu'elle ne me soit pas venue plus tôt.

Le 6 juillet, le patient étant assis sur une chaise, je mis

Digitized by Google

devant sa cornée un puissant électro-aimant (long d'une dizaine de pouces et du diamètre d'un pouce, entouré de quatre couches de gros fils isolés, et réuni à deux éléments de Grove), et graduellement j'approchai un des pôles de l'œil, jusqu'à ce que, quand il fut environ à quatre pouces, le fragment se précipita du cristallin sur la face interne de la cornée. L'aimant éloigné, le morceau de fer tomba dans la chambre antérieure. Le patient fut alors placé sur un lit; l'éther administré, une incision fut faite, au travers de laquelle le corps étranger sortit : un petit morceau d'iris, qui faisait hernie, fut excisé.

Aussitôt après l'introduction du fragment métallique, on vit à la surface du cristallin, une opacité juste de ses dimensions, et il devenait à peu près certain qu'une cataracte complète surviendrait : c'est ce qui arriva; et le cristallin blessé subit l'absorption, sans réaction inflammatoire. L'atropine fut employée jusqu'à la disparition complète de la cataracte; alors le blessé avait une vision normale, à distance, avec un verre convexe de douze dioptries et lisait le numéro 1 de l'échelle de Jæger avec un verre de quinze dioptries.

Inutile, après la lecture de cette observation intéressante, sous tant de rapports, d'insister sur l'utilité de l'emploi de l'aimant et d'en faire ressortir les avantages, dans les cas de cette nature. Peu confiant dans les recherches faites à l'aide des pinces ordinaires à iridectomie qui laissent trop souvent échapper le corps étranger; craignant par dessus tout de blesser avec leurs extrémités plus ou moins pointues et irrégulières, la cristalloïde antérieure ouverte dans une très petite étendue, et d'amener ainsi presque fatalement le développement d'une cataracte traumatique, l'auteur eut l'ingénieuse idée de recourir à l'aimant. Le succès couronna tellement bien cette tentative heureuse, qu'à l'approche seul de la cornée d'un puissant électro-aimant, la particule métallique abandonna le cristallin et tomba dans la chambre antérieure; d'où il fut facile de l'extraire par une simple incision et sans courir le moindre risque de léser en aucune façon la cristalloïde. Par conséquent, il est bien certain, qu'une mé-

Digitized by Google

thode aussi simple, aussi innocente, doit toujours être tentée en pareille circonstance, avant de pratiquer quelque autre opération que ce soit. La seconde observation, empruntée à Samelsohn, de Cologne, et publiée dans le *Berliner Klinisch. Wochenschcift* du 1er novembre 1880, est bien plus intéressante encore que la précédente, en ce sens que le corps étranger au lieu d'être implanté superficiellement dans le cristallin, avait pénétré profondément à l'intérieur de ce dernier, et n'était même plus perceptible pour l'observateur. Le succès n'en couronna pas moins ses efforts, et l'extraction fut assez facile.

Observation. — Il s'agit d'un forgeron ayant reçu, quarante heures auparavant, un éclat de son ciseau en acier dans l'œil droit ; il continua à travailler jusqu'au lendemain soir, époque à laquelle apparurent les premiers troubles morbides. Chémosis considérable, cyclite intense. Plaie récemment agglutinée, longue de 7 millimètres, traversant horizontalement la cornée à mi-hauteur. Intégrité de l'iris à peine enflammé. Déchirure de la capsule cristallinienne antérieure, parallèle à la plaie de la cornée, mais à 2 millimètres au-dessus; hernie partielle du cristallin, siège d'une cataracte traumatique. Aucune apparence de corps étranger dans le cristallin. L'œil blessé distingue à peine les doigts à la distance de 30 centimètres.

Samelsohn, incertain du siège exact du corps étranger, songe à employer l'électro-aimant, à titre d'instrument explorateur tout d'abord. Il l'introduit par la plaie cornéenne recouverte avec un bistouri boutonné de Weber. Après quelques essais, il parvient à extraire ainsi le corps étranger constitué par un fragment d'acier, long de 6 millimètres, épais de 2, et offrant en petit la même configuration que l'extrémité pointue d'une faulx, dont la base aurait 2 millimètres de large. La guérison s'opéra rapidement, mais l'œil ne récupera pas davantage de vision; le corps vitré est le siège de nombreuses opacités.

Or, n'est-il pas évident, qu'à défaut de l'électro-aimant, le chirurgien appelé, en pareil cas à intervenir, n'avait d'autre

Digitized by Google

alternative que d'abandonner le corps étranger à l'intérieur du globe de l'œil, ou de chercher à extraire à tout hasard le cristallin opaque en même temps que la particule métallique qu'il contenait, et, dans les deux hypothèses, l'organe de la vision eût été bien gravement compromis. Nous avons, en effet, posé comme règle absolue, à propos des corps étrangers du cristallin en général, de n'en tenter l'extraction, à l'aide des pinces ou des moyens ordinaires dont nous disposions autrefois, qu'au moment précis où l'on peut parfaitement distinguer le corps du délit, et alors qu'on a la presque certitude de pouvoir le saisir et l'extraire. Autrement, si on veut agir en aveugle, sans bien savoir exactement ce que l'on fait, sans distinguer parfaitement le fragment qu'on cherche à extraire, on a de grandes chances de le laisser échapper, et de le voir tomber sur les procès ciliaires, où sa présence ne tarde pas à déterminer une inflammation des plus violentes, dangereuse non-seulement pour l'œil primitivement atteint, mais encore pour son congénère. Avec l'aimant, au contraire, pas de fausses manœuvres; pas de risque d'augmenter les désordres cristalliniens; peu de chance de laisser tomber le morceau de fer ou d'acier derrière l'iris; par conséquent, sécurité beaucoup plus grande et succès beaucoup plus probable, alors même que, comme le fait s'est présenté dans l'observation de Samelsohn, on ne peut point apercevoir le corps en question, et qu'on ne fait qu'en soupçonner la présence. Nier la supériorité d'un semblable procédé serait refuser de se rendre à l'évidence.

Un mot encore à propos de cette observation : dans les réflexions qui l'accompagnent, l'auteur semble croire qu'il s'agit là du premier exemple de corps étranger du cristallin retiré à l'aide de l'électro-aimant, du moins à sa connaissance. Il suffira de se reporter au fait précédent de Mac-Hardy pour s'assurer que plus de trois ans auparavant, en juillet 1877, on avait déjà eu recours, avec succès, à ce mode d'intervention.

(*A suivre.*) P. Yvert

Digitized by Google

CONJONTIVITES SIMPLES

LEUR NATURE, LEUR TRAITEMENT

Par le Dr BRACHET.

(*Suite.*)

Si la muqueuse palpébrale est le siège des conjonctivites catarrhales, c'est sur la muqueuse bulbaire uniquement que l'on constate les conjonctivites phlycténulaires. On a décrit sous ce nom des inflammations diverses, isolées, circonscrites, de la muqueuse du bulbe, donnant lieu à des éruptions variées, pustuleuses et vésiculeuses, occasionnant en général une photophobie intense.

Cette confusion ne saurait être plus longtemps maintenue, et on est en droit d'admettre deux variétés parfaitement distinctes : l'une vésiculo-pustuleuse, exclusive à l'enfance, rare au-delà de vingt-cinq ans et caractéristique du lymphatisme et de la scrofule ; l'autre, finement vésiculeuse, toujours péri-kératique, ne survenant que chez l'adulte et n'étant qu'une manifestation de la diathèse herpétique sur la surface oculaire : son véritable nom est le zona conjonctival.

La phlyctène conjonctivale lymphatique, scrofuleuse, peut se développer sur tout le segment antérieur du bulbe ; ses points d'élection sont les régions polaires antérieures et le limbe péri-cornéen ; quant à la phlyctène herpétique, on ne la constate que sur le pourtour de la cornée : toutes deux témoignent d'une réelle tendance à envahir cette membrane, les kératites pustuleuses ou phlycténulaires étant plus nombreuses que les conjonctivites du même nom.

Caractérisées, toutes deux au début, par une exsudation inter-épithéliale ou sous-épithéliale donnant lieu à une vésicule, cette dernière subira, une fois formée, une évolution en rapport avec sa cause et le tempérament du sujet.

La phlyctène lymphatique deviendra pustuleuse et laissera après elle un ulcère superficiel plus ou moins long à cicatri-

Digitized by Google

ser ; tandis que la phlyctène herpétique, efflorescence légère inter-épithéliale, possèdera une marche beaucoup plus rapide, restera vésiculeuse et ne laissera après elle qu'une fine ulcération en coup de pointe d'épingles, superficielle, disparaissant très vite. Isolées ou confluentes, les phlyctnènes scrofuleuses, péri-kératiques ou kératiques peuvent devenir malignes, altérer l'endosmose de la cornée et modifier par suite sa vitalité, en laissant après elles des modifications de forme ou de structure qui seront pour la vision, dans l'avenir, une gêne considérable. Très peu douloureuses sur le bulbe, toutes les phlyctènes péri-kératiques, comme les kératiques, occasionnent toujours une photophobie intense, un larmoiement abondant. Ces douleurs s'expliquent par la compression des exsudats sur les nombreux filets cornéens ou bien sur les ganglions péri-kératiques qui constituent l'innervation de la cornée.

D'une manière générale, il faut examiner avec soin les yeux des enfants et des adultes photophobes, et leur écarter toujours les paupières pour bien voir la cornée. La conjonctive, la cornée, devront de plus être toujours vues à la loupe d'autant mieux que la phlyctène est parfois fort peu visible, et qu'il est absolument nécessaire de constater sa présence. Ce simple oubli de l'emploi du verre grossissant dans l'examen de ces banales lésions oculaires accompagnées de photophobie, de lésions de la cornée, entraîne souvent des erreurs particulièrement préjudiciables pour le malade.

La phlyctène réclame pour elle des soins spéciaux et se refuse à accepter les médicaments que l'on accorde aux autres conjonctivites. La légère vascularisation qu'elle développe trompe toujours les fournisseurs de drogues dont jamais cette affection n'a fait le jeu : elle est toujours pour les empiriques un échec.

La conjonctivite phlycténulaire pustuleuse de l'enfance est surtout la caractéristique principale de la scrofule. Elle se montre fréquemment après l'âge de deux ans, se constate encore dans l'adolescence et est très rare après vingt-cinq

Digitized by Google

ans. Elle coïncide souvent avec des phlyctènes sur la cornée. On lui a donné des noms nombreux, elle s'est appelée tour à tour papuleuse, pustuleuse, scrofuleuse, exzémateuse.

Elle apparaît à la suite des causes multiples qui engendrent dans l'enfance les poussées exzémateuses de la face, des oreilles, du cuir chevelu, les otorrhées, les engorgements ganglionnaires, le coryza, et parfois elle alterne avec eux.

Elle coïncide souvent avec les évolutions dentaires et apparaît fréquemment après un état dyspeptique ou catarrhal fébrile. Rare et presque inconnue dans les pays chauds, elle est très fréquente dans les pays froids et dans les climats tempérés, où sa plus grande fréquence coïncide avec la saison froide.

Qu'est-ce bien que la phlyctène oculaire?

Elle est essentiellement constituée par une légère exsudation intra-épithéliale dans les couches épithéliales qui recouvrent sur la cornée la tunique de Bowmann et sur la conjonctive, le tissu muqueux. Une fois formée, la phlyctène a une évolution en rapport avec son origine, la constitution du sujet, sa puissance scrofuleuse, son dépérissement. Peu à peu, son contenu deviendra louche et purulent, la vésicule se gonflera, et, par suite de son peu de tendance à résorber son contenu, elle se rompra et donnera lieu à un ulcère plus ou moins élevé ou étendu, et de forme variée. A la base tuméfiée de la pustule correspond toujours un pinceau vasculaire spécial, triangulaire, dont les vaisseaux partent en divergeant de la pustule vers les culs-de-sac.

Ces pustules varient du volume d'une tête d'épingle à celui d'une graine de chènevis, souvent il n'en existe qu'une seule; d'autres fois, on en trouve plusieurs et, dans ces cas, la vascularisation abondante qu'elles occasionnent, entraîne souvent une complication de conjonctivite catarrhale, susceptible de dégénérer en ophtalmie.

Souvent monoculaire, la phlyctène a pour point d'élection sur le globe oculaire le pourtour conjonctival, péri-cornéen, le segment antérieur bulbaire. Isolée sur le bulbe, elle parcourt indifféremment en 6 ou 8 jours ses diverses phases, n'oc-

Digitized by Google

casionnant qu'une légère gêne, presque pas de douleurs. Il n'en est point ainsi quand elle siège près de la cornée ou sur cette membrane; dans tous les cas son symptôme dominant principal, c'est la photophobie.

Il est fréquent de voir, sur le limbe de la cornée, se développer successivement et tour à tour des pustules; on dirait de petites perles plus ou moins brillantes, enchâssées sur la ligne de séparation des tissus opaques et transparents de l'œil. Ces mêmes pustules se constatent aussi sur la cornée, toujours superficielles, elles guérissent sans difficultés; l'ulcération auxquelles elles donnent lieu ne dépassant pas les couches épithéliales, n'entraînant pas d'exsudats dans les tissus sous jacents.

Dans certains cas, cette pustule ou ces pustules présentent une forme maligne, soient qu'elles entraînent des exsudats, soit que l'ulcère auquel elles donnent lieu soit atonique, ou bien irrégulier et anfractueux sur ses bords, grisâtre dans son fond et tendant, par un processus ulcéreux de nature nettement scrofuleuse, à gagner en étendue ou en profondeur, creusant ainsi des sillons plus ou moins profonds, susceptibles d'occasionner des perforations marginales ou bien d'altérer la structure de la cornée. Leur suite généralement fâcheuse sera soit un leucome adhérent, gros de dangers ultérieurs, soit une déformation de la cornée affaiblie dans ses éléments, et finalement un astigmatisme irrégulier.

Parfois même, le processus phlycténulaire ne se contente point de côtoyer la cornée, il envahit cette membrane et se crée une voie interfibrillaire, avec des stations purulentes plus ou moins nombreuses, plus ou moins superficielles. Cette pénétration de la scrofule dans la trame de la cornée laissera après elle des sillons cicatriciels, des néphélions, des leucomes qui altéreront désormais la vision et qui resteront comme les traces indélébiles d'une scrofule traversée dans l'enfance.

Chez les scrofuleux, du reste, toute irritation prédispose à l'infiltration et à la purulence; les tissus sont lâches, les globules blancs s'extravasent facilement et leur diapedèse rapide,

Digitized by Google

leur invasion dans les tissus peu denses, prend d'emblée un caractère d'occupation définitive que le temps pourra atténuer, mais ne fera jamais complètement disparaître. Cette tendance à l'ulcération et à l'infiltration est le danger de toutes les affections scrofuleuses et ce danger n'est nulle part plus manifeste que sur la cornée.

La phlyctène bulbaire, isolée, bénigne guérit sans laisser de trace en six ou huit jours, la diminution de l'injection vasculaire qui entoure la base annonce sa disparition. Le phlyctènes péri-kératiques simples guérissent de même, mais parfois la guérison définitive est lente, entravée qu'elle est par des poussées successives de phlyctènes isolées.

La phlyctène pustuleuse est surtout l'apanage de l'enfance, elle a parfois une évolution punique et doit être observée de près et souvent.

Son diagnostic exact conduit au traitement qui lui est particulier et dont le principe thérapeutique se résume en ces quelques mots; la phlyctène a l'horreur de tous les astringents minéraux. Ce principe thérapeutique est souvent méconnu. Quant aux formes malignes, il est difficile d'en fixe. la durée, comme d'en préjuger par avance les conséquences

Nous avons jusqu'à l'heure décrit la phlyctène primitive, parfois cette dernière est secondaire. Se greffant sur une conjonctivite catarrhale ou purulente, elle témoigne seulement de l'influence diathésique scrofuleuse et n'implique aucun traitement spécial, sa cure étant solidaire de l'affection sur laquelle elle s'est implantée. La description détaillée de la phlytcène strumeuse, pustuleuse nous dispense de faire un diagnostic différentiel, on ne saurait non plus la confondre avec la phlyctène herpétique. Ainsi que nous le verrons plus tard son examen doit toujours être fait avec un verre grossissant et sans la loupe on ne peut préjuger du développement de la marche de l'étendue des phlyctènes, de leurs ulcères.

Il est parfois cependant une méprise qu'il est bon de signaler. On confond en général quand l'examen est fait à la légère, la phlyctène ornithologique avec la phlyctène scrofuleuse. La première appartient exclusivement aux amateurs

Digitized by Google

d'oiseaux, elle est le résultat de l'incrustation peu douloureuse d'une demi-coquille de millet dans l'épaisseur des couches épithéliales de la conjonctive ou de la cornée. Ce corps étranger peut rester en place plusieurs jours sans donner lieu à d'autres symptômes qu'à une gêne dans la vision et à une légère vascularisation identique à celle de la phlyctène.

Nous avons cru bon d'indiquer en passant cette tolérance de l'œil pour les corps celluleux et de la mettre en opposition avec la douleur excessive, les dangers d'une parcelle métallique sur la conjonctive, sur la cornée. L'enlèvement avec une aiguille de la coquille et de ses débris, fait tout aussitôt disparaître la pseudo-pustule et amène la guérison.

La conjonctivite phlycténulaire vésiculeuse, où herpès miliaris, où zona conjonctivalis, est une affection monoculaire, bénigne, donnant lieu à une éruption de papules miliaires, disposées en groupes isolés ou confluents, papules se transformant en fines vésicules. Cette éruption de courte durée siège uniquement sur l'anneau conjonctival entourant la cornée, donne lieu à une légère injection de la conjonctive bulbaire et disparaît par desquamation sans laisser de traces.

On a beaucoup discuté sur la nature de l'herpès miliaris conjonctival ; à la clinique de la rue Dauphine, cette affection est reconnue comme diathésique et consécutive à une névrite relevant de l'herpétisme ; d'où son nom de conjonctivite herpétique. Jamais pustuleuse comme la phlyctène lymphatique ou scrofuleuse, mais bien uniquement constituée par de très petites vésicules, la conjonctivite herpétique est toujours précédée comme toutes les herpétides d'un mouvement fébrile qui dure deux ou trois jours et disparaît au moment de l'éruption, ou bien d'une névralgie intermittente dans une des branches de la cinquième paire.

L'éruption monoculaire se manifeste sur la conjonctive légèrement vascularisée, tantôt en plaques isolées siégeant toujours sur le pourtour de la cornée, tantôt en plaques confluentes. Dans ce dernier cas, la base tuméfiée de l'éruption

Digitized by Google

forme un léger bourrelet encadrant la cornée, bourrelet tout parsemé de fines vésicules reflétant diversement la lumière.

Ces divers caractères font de cette éruption une herpétide et la clinique affirme cette relation en constatant cette efflorescence vésiculeuse toujours limitée à un seul œil, à une même région dans cet œil et tout particulièrement et uniquement dans la région innervée par le système nerveux spécial à la cornée et à son pourtour conjonctival. Comme conséquence il est permis d'affirmer que cette éruption est le résultat d'une névrite,d'une altération périphérique siégeant uniquement sur la totalité ou sur un des rameaux de l'innervation cornéenne. L'apparition simultanée des vésicules ayant toutes le même âge, la même évolution, affirme par sa confluence que l'irritation a porté sur la totalité de l'appareil nerveux, par sa localisation qu'elle est bornée à une de ses branches.

Enfin comme toutes les herpétides, la conjonctivite miliaire reste toujours vésiculeuse, succède à un état général morbide, disparaît en entier et en même temps sans laisser de traces, tout en étant le plus souvent précédée ou accompagnée de douleurs névralgiques.

Cette fine exsudation inter-épithéliale occasionne toujours une réaction très vive, un larmoiement abondant et surtout une photophobie intense, suite de la compression et de l'irritation qu'elle fait subir aux filets nerveux et à leurs ganglions péri-cornéens. Une certaine relation semble exister entre l'état général fébrile et l'éruption. La forme confluente péricornéenne aurait une origine *a frigore* et coïnciderait avec une courbature générale, des fébricules irrégulières et intermittentes, tandis que la forme discrète serait dyspeptique, ne surviendrait que chez des gens sujets à des embarras gastriques, à des migraines.

Comme toutes les éruptions herpétiques cette variété de conjonctivite offre un caractère éréthique, douloureux, elle pourra évoluer, discrète ou confluente, son caractère symptomatique dominant sera toujours une série de phénomènes nerveux d'apparence grave, avec des douleurs névralgiques

Digitized by Google

péri-orbitraires, une photophobie excessive et un larmoiement abondant.

Comme la phlyctène pustuleuse, l'herpès miliaris conjonctival apparaît aussi sur la cornée en éruption discrètes ou confluentes, ces formes de kératites sont fréquentes.

La conjonctivite herpétique apparait à tout âge, de préférence chez l'adolescent ou l'adulte, plutôt chez l'homme que chez la femme. Elle offre sa plus grande fréquence pendant les saisons froides et humides et se manifeste à la suite de refroidissements, de fatigues et de toutes ces causes multiples qui provoquent les éruptions herpétiques simples. Comme pour toutes les herpétides, le zona conjonctival est douloureux mais passager, après quatre ou huit jours, il disparaît par desquamation sans laisser de traces. La diminution de la vascularisation et de la photophobie annoncent sa disparition.

Ces toutes petites phlyctènes, résultat d'une microscopique exsudation inter-épithliale, éclatent à la fin de leur évolution et donnent lieu à un ulcère épithélial à guérison généralement rapide; quelquefois cet ulcère est étendu en raison de la confluence des vésicules et sa guérison quoique facile nécessitera quelques jours de plus, parfois aussi l'herpès, véritable impetigo rodens, produira un ulcère chronique, résistera à tout, et nécessitera pour sa guérison, l'iridectomie.

En raison de la faible dimension de ces vésicules, de la difficulté de les constater à l'œil nu, la loupe est absolument nécessaire pour les reconnaître, en apprécier le nombre, l'étendue. L'apparence symptomatique grave, la légère vascularisation de la conjonctive bulbaire, la difficulté à l'œil nu de reconnaître l'éruption font trop souvent croire à une lésion profonde ou grave. Beaucoup d'iritis guéris très rapidement et très complètement ne furent jamais que des conjonctivites ou des kératites herpétiques méconnues.

L'examen d'un œil devenu subitement photophobe chez un sujet fébrile depuis deux ou trois jours devra toujours se

Digitized by Google

faire en face de la lumière et avec une bonne loupe. Cet examen permettra de diagnostiquer certainement la phlyctène herpétique et la séparera tout aussitôt de toutes les autres affections oculaires. Sans ce mode d'investigation, sans une loupe, il n'est point de diagnostic rationnel médical et l'erreur devient la règle.

Il ne se passe pas de semaines sans que dans ses cliniques M. Galezowski ne signale une telle méprise et sans qu'il ne cherche à prémunir ses auditeurs et ses élèves contre cette inexactitude fâcheuse pour le malade.

Livré à lui-même, traité avec de l'eau de guimauve, l'herpès miliaris guérit sûrement et facilement après quelques jours. Mais quand il est méconnu et soumis à un traitement intempestif, quand sur cette surface éréthique, prête à s'enflammer, on instille des liquides astringents ou caustiques, l'œil se révolte, les douleurs s'accroissent et chaque nouvelle instillation en augmente l'intensité. Les complications soit du côté de la cornée, soit du côté de l'iris se développent, masquent la maladie primitive et font redouter au malade le médecin et ses remèdes.

Inquiet et souffrant atrocement, forcé de vivre isolé dans un milieu sombre ou obscur, le patient court du médecin au guérisseur renommé dont les recettes secrètes sont toujours impuissantes. Fatigué des soins qu'il se donne en vain et constatant l'incapacité des hommes à le guérir, le malheureux réclame la fin de ses souffrances et sa guérison à Dieu, consolateur des affligés. Une neuvaine dans un temple religieux renommé, des lotions fréquentes à la fontaine voisine, produisent de suite une amélioration notable presque inespérée, indiquant miraculeusement à l'infortuné malade la voie thérapeutique à suivre. Quelques jours de ce traitement tout mystique finiront parfois par rendre, en tout ou en partie, une vision désormais perdue.

Qu'a-t-il fallu pour faire de ce malade un croyant fanatique, sincère, reconnaissant? Une erreur médicale.

Par suite d'une altération dans le fonctionnement du sy-

Digitized by Google

phon aspirateur des larmes, il se produit toujours une série de symptômes morbides et d'altérations visuelles que M. Galezowski a le premier parfaitement décrits. Il a donné à cette entité nouvelle, presque toujours chronique, le nom de conjonctivite lacrymale, l'hypérémie conjonctivale, en étant le symptôme dominant et l'altération des conduits lacrymaux, l'unique cause.

Peu importe pour la genèse de cette maladie oculaire que l'altération lacrymale, soit une affection diathésique du squelette entourant et obstruant particulièrement le sac ou le canal lacrymal, ou qu'elle soit une déviation des orifices ou un rétrécissement du canalicule commun, ces dernières causes étant cependant les plus fréquentes. Pour que les symptômes morbides, particuliers et spéciaux s'affirment, il suffit uniquement qu'il y ait une entrave partielle, continue, dans l'aspiration des larmes.

Le séjour prolongé des larmes dans le lac lacrymal et le sac conjonctival entraînera dans leur composition chimique une modification de leur alcalinité augmentant ainsi que leur quantité, elles dissoudront désormais le mucus meibomien, protecteur de la conjonctive. Cette dernière s'irritera et réagira à son tour sur la glande lacrymale dont la sécrétion se trouvera accrue. La conséquence de cette irritation de la surface conjonctivale sera une série de troubles visuels et photophobiques dont l'ensemble forme le faisceau symptomatique de la conjonctivite lacrymale.

Cette affection est très fréquente et chaque jour dans sa clinique, M. Galezowski peut présenter de nouveaux cas à l'observation de ses auditeurs. Aussi fréquente chez les hommes que chez les femmes, elle est quelquefois héréditaire, mais le plus souvent elle est secondaire et résulte soit d'un spasme réflexe des conduits lacrymaux, suite d'une irritation entretenue par des dents cariées, soit d'une déviation du point lacrymal inférieur, soit d'une coarctation, dans le canalicule commun, consécutive à une conjonctivite ancienne, bénigne ou maligne, soit d'une altération diathésique ou spécifique du squelette de la ré-

Digitized by Google

gion, quelquefois même, chez l'adulte, son étiologie reste obscure.

Avant de devenir une entité bien définie, la conjonctivite lacrymale a parcouru une série d'étapes successives, a présenté des formes larvées méconnues quant à leur cause et qui ont été décrites, comme des maladies diverses sous le nom de conjonctivites angulaires, de conjonctivites des culs-de-sac. Ces affections n'existent pas comme entités, elles ne peuvent être conservées dans le langage médical que comme les expressions d'une phase particulière, les degrés divers plus ou moins tenaces, plus ou moins récidivants, de la conjonctivite lacrymale.

L'obstruction partielle des conduits lacrymaux donne parfois à des conjonctivites simples une ténacité et une résistance curative extraordinaire, elle aggrave aussi les ophtalmies qui, sous cette influente irritative continue présentent sans cesse des pousses inflammatoires nouvelles.

Quand un malade est atteint d'une conjonctivite simple, chronique, ancienne, il faut pour le traitement non seulement juger de l'état de la réfraction de son œil mais encore de l'état d'intégrité des conduits lacrimaux. Dans les ophtalmies purulentes, persistantes, récidivantes, l'altération des conduits lacrymaux est très souvent la seule cause de la persistance de ces inflammations successives.

La conjonctivite lacrymale est surtout une résultante, rarement révélée d'emblée par une phlogose aiguë, elle est au contraire insidieuse, latente à son origine, à marche essentiellement chronique, elle ne se dévoile finalement que lorsque son cortège symptomatique est à peu près complet où lorsque quelques-uns de ces symptômes principaux sont nettement caractérisés.

Il n'y a rien à ajouter à la monographie magistralement écrite de cette affection par M. Galezowski, et cependant quoique fréquente et naguère encore méconnue, la conjonctivite lacrymale est à peine mentionnée dans les ouvrages d'ophtalmologie. Ce silence coupable ne témoigne nullement contre la réalité de cette forme de conjonctivite, il n'affirme

Digitized by Google

qu'une seule chose, trop vraie en oculistique, c'est qu'une découverte en pathologie oculaire n'a de succès, n'acquiert de l'importance que quand elle est née sur les bords de la Sprée ou du Danube et qu'elle a pour parrain un homme du nord : « *Sic fata voluerint.* »

Au milieu des faits journaliers qu'évoque constamment l'entité morbide que nous décrivons, nous allons citer le suivant. Au mois de janvier 1882, se présentait à la clinique de la rue Dauphine, un étudiant en médecine ayant déjà quelques années d'étude. Sa santé était excellente; rien en lui ne laissait à désirer que ses yeux; les paupières étaient cerclées de rouge et légèrement ulcérées à leurs bords, la vision était nette mais tout particulièrement difficile parfois le jour, toujours la nuit, à la lumière artificielle.

Depuis plusieurs années cet état n'a fait qu'empirer, et la vision est devenue actuellement si pénible, tellement fatigante, que, malgré le désir ardent de poursuivre ses études médicales, cet étudiant se demande s'il ne doit pas les abandonner.

Soigné en province, pendant trois ans, par un occuliste éminent, il n'a jamais obtenu que des améliorations passagères. Venu à Paris au commencement de l'année scolaire, il a reçu déjà les soins d'un spécialiste sans que des modifications bien sensibles soient venues lui faire espérer une prochaine guérison.

Après un examen minutieux, après constatation des divers symptômes, après une injection à travers les conduits lacrymaux au moyen de la seringue d'Anel, Monsieur Galezowski n'hésite pas à prononcer le diagnostic de conjonctivite lacrymale double par rétrécissement des canalicules communs. Tout aussitôt le traitement fut institué, les conduits lacrymaux inférieurs mis à jour, et un cathéter pénétra simplement dans le sac à travers l'orifice interne du canalicule commun. Depuis ce moment, cet orifice fut journellement dilaté par des sondes olivaires de plus en plus fortes et, actuellement, ce jeune

Digitized by Google

homme a repris avec courage la série de ses études qu'il espère bien mener à bonne fin.

Peu de jours après l'opération, les douleurs avaient disparu, la photophobie était devenue de moins en moins sensible, et les névralgies sous-orbitaires qui se manifestaient à chaque instant ne reparurent pas : on peut donc considérer cet étudiant comme en très bonne voie de guérison définitive.

Quelles sont donc les symptômes de la conjonctivite lacrymale?

En premier lieu, un larmoiement inconstant, intermittent, sensible pendant les temps humides, le matin au contact de l'air frais, ou pendant le jour, lorsque les yeux sont exposés au soleil et au vent. Peu manifeste, au début, ce larmoiement devient de plus en plus abondant avec les années. En même temps, on constate que les yeux sont toujours humides; que, dans le cul-de-sac inférieur, il existe toujours une rosée de larmes; que le bord libre de la paupière inférieure devient rouge, légèrement tuméfié et supporte les fines ulcérations nettement visibles à la loupe de la blépharite glandulaire.

La conjonctivite palpébrale, et surtout celle du cul-de-sac, est hypérémiée, et l'on voit quelques gros vaisseaux la quitter pour se diriger sur le bulbe, vers la cornée.

Aux angles, cette irritation est plus manifeste et la vascularisation plus abondante. Dans l'angle interne, la conjonctive qui recouvre le lac lacrymal et forme le repli semi-lunaire, est tuméfiée et la caroncule elle-même érigée, offre un aspect muriforme, dû à l'irritation des orifices externes de ces nombreux follicules. A l'angle externe, l'hypérémie de la conjonctive est identique mais, de plus, l'angle palpébral est fissuré, ulcéré. Ce sont ces altérations angulaires persistantes qui ont amené les descriptions des formes angulaires.

La conjonctive palpébrale inférieure et celle des culs-de-sac prend à la longue un aspect boursouflé, irrégulier, granuleux, dû au développement des glandules, ces dernières sécrètent des mucosités qui agglutinent les cils pendant le sommeil ou qui, pendant le jour, se mêlant avec les éléments

Digitized by Google

alcalins des larmes, forment des cristaux de savon, qui font croire au malade à la présence subite, dans l'angle interne exclusivement, d'un corps étranger, qu'un afflux de larmes nouvelles va tout aussitôt dissoudre et faire disparaître.

Peu à peu le travail à la lumière devient pénible, difficile et entraîne des spasmes fibrillaires de l'orbiculaire, spasmes cloniques qui font dire aux malades que la paupière saute, danse, spasmes qui produisent à la longue une déviation du bord libre, un ectropion lacrymal. Cet ensemble de symptômes constitue une présomption très grande de conjonctive lacrymale, présomption qu'il faut toujours corroborer par l'injection pratiquée par le point lacrymal inférieur avec la seringue d'Anel. Ici, l'injection réclame une certaine habileté. Elle doit surtout être faite en n'occasionnant que fort peu de douleur, et le bec de la canule ne doit jamais s'appuyer sur la muqueuse du canal, où il irrite cette dernière et fait croire à une résistance qui n'existe point. L'injection doit *être poussée très lentement*, de manière à ce que l'opérateur suive sa marche et ses progrès, aperçoive le canalicule céder, le sac se gonfler, etc. Si le liquide ne pénètre point dans la bouche, dilate le sac et reflue par le conduit supérieur, il y a lieu de supposer une altération du canal; mais le plus souvent il n'en est point ainsi, et le liquide passe même facilement et coule dans la gorge. L'injection pour cela n'a pas été trompeuse; pratiquée très lentement, elle a tout d'abord rempli les conduits inférieurs et supérieurs, une perle d'eau s'est même montrée à l'orifice de ce dernier, puis l'injection a franchi l'obstacle, le canalicule commun, et elle a pénétré dans le sac et le canal. C'est précisément cette gouttelette dans l'orifice supérieur qui décèle la lésion légère du canalicule commun, cause de ce défaut dans l'aspiration des larmes et de toutes les conséquences.

Tel est l'ensemble des lésions qui constituent la conjonctivite lacrymale, qu'il ne faut point confondre par sa durée, sa persistance avec un catarrhe aigu ou chronique qui, à son début, donne toujours lieu à une sécrétion lacrymale abon-

Digitized by Google

dante. La conjonctivite lacrymale est surtout chronique et sa longue durée est un élément important dans le diagnostic. La connaissance complète de cette affection est très importante; son diagnostic seul permet de la bien traiter, son traitement étant plutôt chirurgical que médical et exigeant toute une série d'instruments.

A la clinique de la rue Dauphine, le traitement des conjonctivites bénignes est simple et facile à suivre.

Content et satisfait depuis longtemps de sa thérapeutique ordinaire, Monsieur Galezowski n'a point voulu abandonner ses médicaments familiers. Avide de progrès, il accepte volontiers ses résultats quand ils lui paraissent rationnels et répondant à des nécessités thérapeutiques incomplètement satisfaites; mais éprouvé par les difficultés d'une longue pratique, il modifie difficilement ses errements et se garde toujours des illusions, du séduisant mirage qui parent, entourent trop souvent les nouveautés curatives.

Une expérience de tous les jours a reconnu la nécessité d'un traitement spécial pour chaque variété de conjonctivite; un bon diagnostic devra toujours être le point de départ d'une juste thérapeutique. De plus, à chaque variété d'inflammation répondra une formule thérapeutique, dont la base sera toujours : pour les formes catarrhales, les antiphlogistiques soutenus par les astringents; pour les formes diathésiques, les reconstituants aidés par les antiphlogistiques et, enfin, pour les formes lacrymales, un traitement chirurgical.

En développant aussi brièvement que possible ces indications générales de thérapeutique spéciale, nous mettrons largement à profit tout à la fois le riche enseignement de la clinique de la rue Dauphine et les leçons orales auxquelles nous avons assisté.

Une règle générale domine le traitement des formes catarrhales : il *faut tout d'abord rechercher les complications*, et, quand il en existe, les traiter simplement, les guérir, s'en occuper exclusivement, puis on songera à la conjonctivite.

Digitized by Google

S'il n'existe aucune complication, il y aura lieu d'instituer le traitement en modifiant :

1° La nature de l'inflammation et en tarissant la sécrétion abondante qu'elle occasionne.

2° En atténuant et amenant la disparition des symptômes divers de la conjonctivite.

3° En formulant au besoin un traitement général, et en indiquant une série de prescriptions hygiéniques, dont les indications découleront du milieu dans lequel vit le malade, de ses habitudes, de sa profession.

La conjonctivite catarrhale est une inflammation, une hypérémie plus ou moins vive, plus ou moins étendue de la muqueuse palpébrale au globe oculaire, congestionnant secondairement l'iris, le globe en entier.

La première indication, la plus impérieuse, la plus formelle, c'est de lutter tout d'abord contre cette congestion, par conséquent de prescrire des antiphlogistiques. Une bonne pratique consiste à débuter par un traitement général, soit une purgation, soit un vomitif, suivant les cas et conjointement dans les cas graves par l'emploi des sangsues; dans les cas ordinaires, on devra ne mettre en usage que des moyens moins actifs. Quand la conjonctivite est intense, ecchymotique, ou papuleuse, ou pustuleuse, occasionnant des douleurs péri-orbitaires, symptomatiques de la congestion du cercle ciliaire, il faudra prescrire 2, 4, 6 sangsues aux tempes, le nombre de ces annélides variant essentiellement suivant l'âge, la constitution du sujet.

Ce moyen dès le début est très familier à M. Galezowski et il déclare dans ses leçons thérapeutiques qu'il en a toujours retiré le meilleur résultat.

En même temps, parfois uniquement dans les cas ordinaires, on formulera les décongestifs usuels de l'appareil oculaire, tels que l'atropine, les douches chaudes où les lotions chaudes répétées. Ces derniers moyens jouent un grand rôle en thérapeutique oculaire, car ils sont toujours indiqués d'une manière générale, lorsqu'un malade se plaint non-seulement de douleurs conjonctivales, mais encore de

Digitized by Google

douleurs profondes, de névralgies péri-orbitaires, conséquences inévitables de la congestion de l'iris et du cercle ciliaire. L'atropine succédant aux sangsues viendra compléter leur action en excitant les artères, en diminuant leur calibre, en activant par suite la circulation. C'est ainsi qu'agit du reste l'atropine et son action se manifeste non-seulement sur les capillaires conjonctivaux, mais encore sur l'iris et le cercle ciliaire. L'atropine n'est pas seulement décongestive, elle est encore sédative, par son influence, peu à peu le malade voit ses douleurs s'apaiser et la sécrétion lacrymale et catarrhale diminuer.

Un deuxième agent antiphlogistique d'une grande importance non-seulement dans le traitement des conjonctivites mais encore dans celui de toutes les congestions actives du globe oculaire est constitué par l'emploi journalier et répété de la chaleur humide sous forme de douches pulvérisées ou de lotions chaudes. Ces douches, ces lotions chaudes répétées plusieurs fois par jour peuvent seules amener la guérison; dans tous les cas, elles donneront toujours lieu à un soulagement immédiat, passager d'abord puis plus tard persistant et durable.

A la clinique de la rue Dauphine, les douches et les lotions chaudes sont des moyens familiers prescrits pour toutes les formes de conjonctivites, pour toutes les inflammations de la surface oculaire et de l'iris. Les lotions chaudes se pratiquent en lotionnant les paupières fermées, pendant cinq à dix minutes avec de l'eau aussi chaude qu'il est possible de la supporter. Le moyen le plus simple consiste à verser l'eau chaude dans un vase, une cuvette, et de lotionner, tour à tour, les yeux, le front, le nez, la région péri-orbitaire, avec une éponge où un linge imbibé d'eau chaude.

Quant aux douches, elles se donnent, soit avec l'appareil de Lourenço, soit avec l'appareil de Lister, soit avec les pulvérisateurs divers, pendant cinq, six minutes, deux fois par jour, sur les paupières fermées et préalablement recouvertes ainsi que le haut de la figure, avec une compresse fine. Le liquide servant à ces douches où à ces lotions peut être de

Digitized by Google

l'eau pure, de l'eau de laitue, ou des solutions phéniquées très faibles, pour éviter l'action caustique de l'acide phénique sur la peau du visage ; il sera même nécessaire parfois dans la clientèle, pour faire accepter ces lotions, ces douches, de les parfumer avec un liquide à odeur agréable au malade.

Sous l'influence de la chaleur humide, les vaisseaux de la conjonctive et leurs capillaires, tous les vaisseaux de la région péri-orbitaire, se distendent, se relâchent, se gonflent, absorbent à travers leurs parois les exsudats qui les entourent. Puis quand la chaleur aura cessé d'agir, sous l'influence du froid du milieu ambiant, de l'atmosphère, surviendra une rétraction, un spasme de ces mêmes vaisseaux, qui refoulera rapidement leur contenu, en activant le mouvement des globules. Ces distensions et ces rétractions successives favoriseront la circulation, entravée par la maladie, feront disparaître la stase locale. Ces douches répétées, ces lotions fréquentes entraîneront, chaque fois, le dégorgement des capillaires et décongestionneront la muqueuse oculaire, l'œil et la région péri-orbitaire. L'emploi de l'atropine succédant à l'emploi de la chaleur humide sera ici l'effet d'un judicieux emploi de ce médicament.

Dans toutes les inflammations, l'école allemande se sert du froid, de vessies contenant des fragments de glace, Il est évident que l'action du froid semble rationnelle ; dans les hypérémies conjonctivales le froid amène le spasme des vaisseaux et par suite l'écoulement de leur contenu, il modère l'inflammation en la privant de ses éléments d'entretien, mais dans les cas simples, légers, son emploi n'est pas toujours absolument logique car l'expérience démontre que même parfois, il est plus dangereux dans les conjonctivites bénignes qu'utile. Que le malade vienne à interrompre un instant l'action du froid, il se produira rapidement une réaction, une inflammation plus vive que celle que l'on a voulu combattre, son emploi sera par suite dangereux.

Monsieur Galezowski a proscrit le froid de sa pratique dans ces conditions, ainsi que la plupart des oculistes français.

Digitized by Google

Mieux encore, dans ses leçons cliniques il déclare qu'il lui est arrivé de guérir à plusieurs reprises, par les lotions chaudes répétées, des conjonctivites rebelles qui avaient énergiquement résisté au traitement par le froid des spécialistes du nord.

La septicité des sécrétions catarrhales est un symptôme contre lequel, on peut lutter avantageusement par les douches et les lotions antiseptiques. On arrive ainsi à détruire le vibrion et à faire disparaître le caractère de malignité de la maladie.

Une fois que les antiphlogistiques ont jugulé l'hypérémie, il ne reste plus qu'à modifier la muqueuse, sans la détruire, pour amener la guérison, et dans la réalisation de cette donnée, il faut surtout et toujours faire moins de mal que n'en occasionne la maladie.

Le traitement antiphlogistique des conjonctivites que nous avons décrit longuement convient uniquement aux conjonctivites catarrhales aiguës, aux conjonctivites survenant chez des sujets ayant eu déjà une iritis, et aux conjonctivites phlycténulaires quelle que soit leur acuité. Pour ces dernières, il est un principe qui domine tout leur traitement, c'*est qu'elles ont l'horreur des astringents*, par conséquent, il ne faudra jamais prescrire un collyre irritant quand on aura diagnostiqué une conjonctivite phlycténulaire pustuleuse ou vésiculeuse, simple ou compliquée de kératite de même nature : nous insistons à dessein sur cette indication trop souvent oubliée dans la thérapeutique des conjonctivites.

Les astringents et les caustiques d'un si déplorable effet dans les conjonctivites phlycténulaires terminent la cure des conjonctivites catarrhales aiguës une fois que le rôle des antiphlogistiques a cessé ; ils suffisent souvent seuls quand ces derniers n'ont pas paru nécessaires, comme dans les conjonctivites palpébrales sub-aiguës.

Les astringents les plus usités, à peu près seuls usités à la clinique de la rue Dauphine, sont le sulfate de cuivre en cristal, le nitrate d'argent en crayons mitigés, où en solution, le sulfate de zinc en solutions. Ces divers astringents sont en même temps antiseptiques dans leurs effets.

Digitized by Google

Le sulfate de cuivre est celui dont l'action est la plus intense, la plus douloureuse et la plus persistante. Il ne convient que fort rarement dans ces affections. Il est employé à leur début une fois ou deux sur la paupière inférieure, uniquement dans les formes aiguës et tout à fait à leur début. Il produit une vive réaction suivie d'une exsudation abondante, il modifie favorablement la muqueuse, ce serait un bon médicament, s'il n'occasionnait une douleur souvent excessive.

Le nitrate d'argent est un excellent médicament pour les conjonctivites catarrhales, il détermine une sécrétion abondante, et par suite une exosmose des exsudats à travers la muqueuse. Il doit se donner à des doses sans action caustique, mais à des doses fortes; les solutions les plus usitées dans les conjonctivites simples, sont :

$$\frac{0,25}{10}, \frac{0,30}{10}, \frac{0,50}{10}$$

son action doit toujours être neutralisée par une solution d'eau salée pour empêcher les infiltrations de parties métalliques dans le stroma de la muqueuse, que le tatouage argenté rend noire.

Le sulfate de cuivre et les solutions argentées n'appartiennent qu'aux conjonctivites aiguës, que ces dernières soient papuleuses ou pustuleuses, peu importe, ces éruptions n'en interdisant pas l'emploi.

Le médicament qui convient le mieux aux conjonctivites catarrhales ordinaires, dont l'hypérémie ne dépasse pas les culs-de-sac, affections faibles, peu tenaces en général, c'est le sulfate de zinc, aux doses de

$$\frac{0,10}{10}, \frac{0,20}{10}, \frac{0,25}{10}$$

Il occasionne une douleur assez vive mais de courte durée, douleur qu'il est toujours possible de calmer par des lotions chaudes. Quelques gouttes en instillation le matin et le soir, au plus trois fois par jour, constituent la médication ordinaire

Digitized by Google

de M. Galezowski. Après quatre à six jours, une seule instillation suffira; plus tard on pourra les éloigner davantage jusqu'à la guérison complète.

Il y a lieu de noter un fait expérimental particulier à la conjonctive comme aux autres muqueuses : c'est qu'au bout de quelques jours de traitement, l'astringent n'agit plus; dès qu'on s'en aperçoit, il faut le changer. Il s'établit en effet une sorte d'accoutumance de la muqueuse au médicament qui en entrave, en annihile les effets.

On peut alors se borner à supprimer le traitement, en continuant les lotions chaudes et puis au bout de quelques jours on recommence, ou bien on remplace les astringents minéraux par les astringents végétaux et on prescrit le collyre au tannin et les infusions de thé.

Dans le traitement des conjonctivites catarrhales chroniques, de date ancienne, mal soignées où abandonnées à elles-mêmes, qui se sont éternisées et surtout localisées dans les culs-de-sac et sur la muqueuse palpébrale supérieure, le même traitement suffira. Quand cependant la muqueuse aura changé d'aspect, qu'il y aura un ectropion, les caustiques énergiques employés de loin en loin, l'excision devront être les éléments d'une thérapeutique active, douloureuse et souvent fruste de résultats heureux.

Contre la photophobie, on prescrira des lunettes, forme coquille, à verres colorés en noir de fumée, de teinte plus ou moins foncée, 1, 2, 3, suivant l'intensité de la photophobie; elles s'opposeront à l'action irritante des rayons lumineux et de l'air.

Il est une sensation pénible du début des conjonctivites, celle de graviers roulant sur le globe. Contre elle, les lotions chaudes seront d'un excellent usage. Monsieur Galezoswki emploie souvent la vaseline neutre, qui, se fondant à une faible température dans une cuillère placée un instant au-dessus d'une lampe, d'une bougie, sera instillée entre les paupières, après toutefois qu'on se sera assuré que la température n'est pas trop élevée. L'onctuosité de la vaseline produit une sensation douce et fraiche et fait disparaître cette

Digitized by Google

sensation désagréable des graviers épithéliaux. Pour empêcher que les cils ne soient collés, et, dans les conjonctivites ls ne le sont jamais qu'à leurs pointes, la vaseline, la pommade de concombre fraiche sont d'un judicieux usage, les sécrétions glissent sur ces corps gras et les cils ne s'agglutinent point.

Contre l'eczéma des paupières, l'hypertrophie des ailes du nez et des lèvres qu'entraine parfois la sécrétion muco-purulente abondante de certaines conjonctivites catarrhales, surtout après la rougeole, il faut employer sur la peau la vaseline et spécialement la poudre de calomel qui joint à son action topique une action préservatrice de l'irritation des liquides sur la peau. Dans ces circonstances, on enlève les croûtes, si elles existent, on sèche la peau avec un linge fin et on saupoudre la région plusieurs fois par jour avec le calomel.

Contre l'eczéma des narines, l'hypertrophie consécutive des ailes du nez, de la lèvre supérieure, les pommades au précipité rouge, au turbith, 0gr10, vaseline 10gr, rendent de précieux services.

Dans le traitement de toutes les conjonctivites catarrhales, il faut toujours voir le malade en même temps que la maladie et parfois certaines prescriptions hygiéniques, un traitement général seront du plus heureux effet contre une affection tenace, persistante. Les conjonctivites guérissent mal chez les nourrices, il faudra au besoin arrêter la lactation. De plus les conjonctivites qui surviennent chez les sujets ayant eu antérieurement une iritis exposent aux récidives de cette affections elles devront être soignées avec précaution dès le début, et, traitées par les antiphlogistiques tout d'abord.

Les climats chauds sont préférables aux climats froids pour les conjonctivites récidivantes, quelquefois il sera même bon de dépayser le malade. En tout cas, il faudra rechercher dans les incidents de la vie du malade, sa profession, ses habitudes quelle peut être la cause de la ténacité de la maladie et faire une prescription en rapport.

Le traitement que nous venons d'indiquer tout au long

Digitized by Google

convient également aux conjonctivites traumatiques qui, dans leurs effets, ne diffèrent que par leurs causes des formes catarrhales.

La conjonctivite phlycténulaire pustuleuse est une affection locale, relevant toujours de la diathèse scrofuleuse dont la phlyctène est la caractéristique. Comme origine, cet état de misère physiologique, qui se nomme la scrofule, présente des sources multiples et ses ascendants les plus autorisés sont le tubercule et la syphilis : de nombreux faits affirment cette manière de voir; pour monsieur Galezoswki c'est une conviction. Ces origines multiples de la scrofule si variable dans ses manifestations, devront être pésentées à la pensée avant de formuler le traitement général antidiathésique et le traitement local antipustuleux.

La phlyctène pustuleuse n'apparaît presque jamais chez les enfants comme un fait isolé, elle surgit au milieu d'un malaise fébrile, d'une courbature, d'un état catarrhal, d'une pharyngite et se montre en même temps que d'autres éruptions à la face, à la tête, aux oreilles, etc. Il faudra toujours bien interroger les parents quant aux anamnestiques et traiter toujours et tout d'abord l'état général. Un purgatif ou un vomitif, quelques doses de quinine ouvrent la scène thérapeutique que suivra un traitement général mis en pratique tous les jours. Chez certains enfants, porteurs d'adénites, d'impetigos, l'huile de foie de morue est formellement indiquée, chez d'autres simplement lymphatiques, bouffis, l'iodure de fer, le quinquina; pour tous, il y aura lieu d'exiger le séjour au grand air, une nourriture tonique aussi bonne que possible. Ces prescriptions ne sont pas toujours d'un usage facile surtout chez les malheureux que la scrofule dévore.

Que la phlyctène soit bulbaire où péri-kératique où kératique, unique ou multiple, elle nécessitera constamment le même traitement. Les astringents quels qu'ils soient, minéraux où végétaux, sont formellement interdits; la phlyctène se révolte toujours contre leur action qui ne fait qu'enflam-

Digitized by Google

mer, qu'irriter les tissus sur lesquels elle s'est développée. Les antiphlogistiques, dans une éruption nombreuse, sont toujours indiqués ou bien lorsqu'à cette éruption succède une congestion du cercle ciliaire; généralement les lotions chaudes et les pommades mercurielles suffisent comme traitement local. Si la pustule où les pustules ont provoqué une inflammation secondaire de la conjonctive, si quelques pustules existent dans les lamelles de la cornée, si le malade se plaint de douleurs péri-orbitaires, de photophobie intense, il faudra nécessairement encore débuter par des sangsues auxquelles succédera l'atropine; dans tous les autres cas simples, les lotions chaudes, l'atropine où l'ésérine au début et la pommade à l'oxyde jaune

$$\frac{0,02}{10g.},\ \frac{0,05}{10g.},\ \frac{0,10}{10g.},\ \frac{0,15}{10g.},$$

plus tard le calomel en poudre trouvera son application. La pommade à l'oxyde jaune devra être placée en abondance entre les paupières et laissée en place deux fois par jour.

Elle sera exclusivement à l'oxyde jaune et jamais au précipité rouge ni au turbith, ces derniers ne donnant pas de bons résultats par leur trop grande irritation sur l'œil. A ce sujet, il faudra souvent se faire présenter la pommade prescrite, les pharmaciens en général, ignorants des nuances thérapeutiques, remplacent volontiers l'oxyde jaune par le précipité ou le turbith.

En somme, comme traitement général, l'iode, comme traitement local, les préparations mercurielles, telle a été de tous temps la thérapeutique rationnelle des phlyctènes scrofuleuses, l'empirisme ne s'était pas trompé et nos devanciers par leurs prescriptions affirmaient eux aussi l'origine aussi multiple qu'incontestable des affections scrofuleuses dont l'iode et les préparations mercurielles constituent la thérapeutique ordinaire et séculaire.

Contre la photophobie, les lunettes à coquilles d'une teinte n° 1 ou n° 2 entourées d'un bandeau de taffetas noir cousu sur la monture, entoureront l'œil, le protégeront et permet-

Digitized by Google

tront la vue au grand air. Avec ce traitement, les conjonctivites ou kérato-conjonctivites phlycténulaires superficielle guériront le plus fréquemment, dans les formes récidivantes, et chaque pustule exigera un temps égal, et il faudra uniquement chercher la guérison définitive dans l'action du traitement général. Quant aux formes malignes, ce traitement devra encore leur être appliqué, seulement dans les cas ou la cornée, trop profondément ulcérée, réclamera une intervention chirurgicale, il ne faudra point hésiter à pratiquer une paracentèse ou à ouvrir la phlyctène. Quelquefois les parents insistent pour faire placer des vésicatoires, ils ne sont pas indiqués, et si cependant une dérivation était nécessaire, le vésicatoire serait placé à la nuque et non ailleurs.

La conjonctivite herpétique, le zona conjonctival, se présente chez les adolescents, chez les adultes avec une apparence symptomatique grave; un bon diagnostic permet de rassurer aussitôt le malade et indique le traitement.

Contre ces éruptions miliaires, isolées ou confluentes, péri-kératiques ou kératiques, les anti-phlogistiques seuls suffisent toujours.

C'est dans ces affections qu'il faut surtout s'abstenir des astringents, leur action est ici tout particulièrement douloureuse, non seulement elle entrave la guérison, prolonge la maladie, mais encore elle amène des complications de toutes sortes.

C'est la phlyctène herpétique, la miliaire conjonctivale, qui repousse violemment les caustiques et sur elles leur effet est particulièrement déplorable ; il suffit d'en être bien pré, venu pour ne plus commettre cette erreur, aussi fâcheuse-aussi cruelle que commune.

Le zona conjonctival ou kératique, qu'il ne faut pas confondre avec le zona ophtalmique, n'apparaît comme ce dernier qu'avec un cortège de phénomènes généraux, courbature générale, dyspepsie, état fébrile irrégulier ou intermittent, état saburral des premières voies, symptômes morbides nécessitant suivant les cas quelques verres d'eau de

Digitized by Google

Pullna ou d'eaux purgatives analogues, ou bien un vomitif, parfois même quelques doses anti-névralgiques de sulfate de quinine.

Avec ce traitement général, quelques gouttes d'atropine, des lotions chaudes, le tout combiné avec le séjour du malade dans un appartement sombre, amèneront une guérison sûre en 6, 8, 10 jours, malgré son apparence redoutable, malgré une phothophobie parfois très vive.

Les récidives sont rares mais si elles venaient à se produire l'arsenic devra surtout être prescrit ou bien un séjour, une cure auprès d'une source arsenicale.

On voit quelquefois des ulcères herpétiques analogues tout à fait à l'impetigo rodens, s'étendant sur la cornée ou la conjonctive et présentant très peu de tendance à la guérison malgré des médications les mieux indiquées.

Dans ces conditions, l'iridectomie est une ressource tout indiquée à la suite de laquelle ces formes ulcéreuses s'atténuent et disparaissent.

La conjonctivite lacrymale nécessite uniquement un traitement chirurgical, qui comprend l'incision du canal lacrymal inférieur, la dilatation de son orifice interne et parfois celle du canal lui-même.

L'important est de faire un bon diagnostic. Un sujet larmoyant depuis quelques jours ne saurait être atteint de conjonctivite lacrymale, le plus souvent son affection est liée à un catarrhe récent de la muqueuse palpébrale. La conjonctivite lacrymale est surtout une résultante et il faut pour prononcer son nom que le larmoiement existe depuis longtemps et qu'il soit entouré de ses symptômes particuliers spéciaux. En examinant attentivement une personne dont les yeux pleurent depuis peu, on trouve parfois un cil engagé dans le canalicule, ou bien en faisant une injection, on guérit le larmoiement en débouchant les canalicules obstrués par un amas épithélial, accumulé peu à peu et obstruant la lumière du canal.

Quand l'altération lacrymale sera manifeste, il y aura lieu

Digitized by Google

de pratiquer des injections fréquentes avec la seringue d'Anel. Quelques malades usant d'artifices ingénieux arrivent à s'administrer ces injections eux-mêmes et à obtenir par cette pratique un réel soulagement et finalement une guérison.

Si les injections ne suffisent pas, si la déviation du point lacrymal est persistante, si le rétrécissement du canalicule commun semble être la cause de la maladie, on fait alors la section du canal.

Cette petite opération sans danger se pratique très facilement et très rapidement avec le couteau courbe de Galezowski. Elle occasionne peu de douleurs, amène à peine quelques gouttes de sang : à la clinique de la rue Dauphine, Monsieur Galezoswki la pratique tous les jours avec succès et sans inconvénient. Son principal avantage est surtout de transporter dans le lac lacrymal l'entrée du canalicule inférieur et de permettre la facile aspiration des larmes. Quelques dilatations successives de l'orifice inférieur avec des sondes olivaires de plus en plus grosses, sans même pénétrer dans le canal lacrymal, amèneront en peu de temps, 10, 15 jours, une guérison que ne procure aucun autre moyen, quand le canal est altéré il faut pousser plus loin le cathéter.

Il sera bon de prescrire pendant les premiers temps des lotions chaudes journalières et l'usage d'un collyre léger avec sulfate de zinc, ainsi que l'emploi des verres fumés de teinte légère pour éviter l'irritation de la lumière.

Dr Brachet.

OPHTALMOSCOPE A RÉFRACTION ET A DOUBLE FOYER

Du Dr Galezowski

M. Labbé présente à la société de chirurgie un ophtalmoscope à double foyer du docteur Galezowski.

Digitized by Google

L'éclairage du fond de l'œil à l'image renversée exige un miroir avec un foyer long d'au moins 25 centimètres; mais, pour l'examen à l'image droite, ce même miroir présente des inconvénients, car les rayons lumineux sont dispersés dans le fond de l'œil et donnent par conséquent moins de clarté en concentrant un foyer trop en arrière de la rétine. Les miroirs à foyer très court, comme ceux de Cocciu s,de Parent, etc., donnent au contraire la lumière très vive et se concentrant sur la rétine elle-même.

Réunir les deux conditions d'éclairage dans le même miroir, tel était le but que le docteur Galezowski s'est proposé d'atteindre en faisant construire ce nouvel ophtalmoscope.

L'expérience lui a démontré qu'on peut faire un très large trou au centre du miroir sans que l'éclairage à l'image renversée en soit sensiblement trouble. De même, en plaçant au centre du miroir ophtalmoscopique à long foyer un autre petit miroir à court foyer de 6 centimètres, on ne compromet nullement la clarté de l'image renversée, et on a pour l'image droite un éclairage bien plus net qu'avec les autres miroirs.

L'ophtalmoscope de M. Galezowski sert à la définition des différents degrés d'hypermétropie et de myopie, et il n'y a qu'une seule roue qui contient les verres convexes et concaves; les deux systèmes de verres sont placés dans deux cercles concentriques, les verres concaves se trouvent à la périphérie da la roue, nos 0, 1, 2, 3, 4, 5, 6, 7, 8, 9, 10, 11, 12, 13, 14, 15, 16, 18, 20; les verres convexes 0, 1, 2, 3, 4, 5, 6, 7, 8, 9, 10, 11, 12, 15, se trouvent dans la même roue, plus près du centre. Cette roue, par un simple glissement, présente devant l'ouverture du miroir les deux séries de verres à la volonté de l'observateur. (Voyez la figure.)

Pour l'examen à l'image droite, il y a un grand avantage à ce que le miroir puisse avoir une position inclinée, ce qui a été obtenu dans cet ophtalmoscope par un mécanisme très simple qui permet de l'incliner un peu plus ou un peu moins jusqu'à 35 degrés. Cet instrument, exécuté par M. Roulot, est très léger, facile à manier; les verres peuvent être nettoyés sans le démonter.

Digitized by Google

Le miroir B a un foyer de 25 centimètres, pour l'examen à l'image renversée, on le place à plat et contre la plaque qui couvre les verres. Le miroir C a un foyer de 8 centimètres et doit être employé pour l'image droite, dans ce cas il s'incline

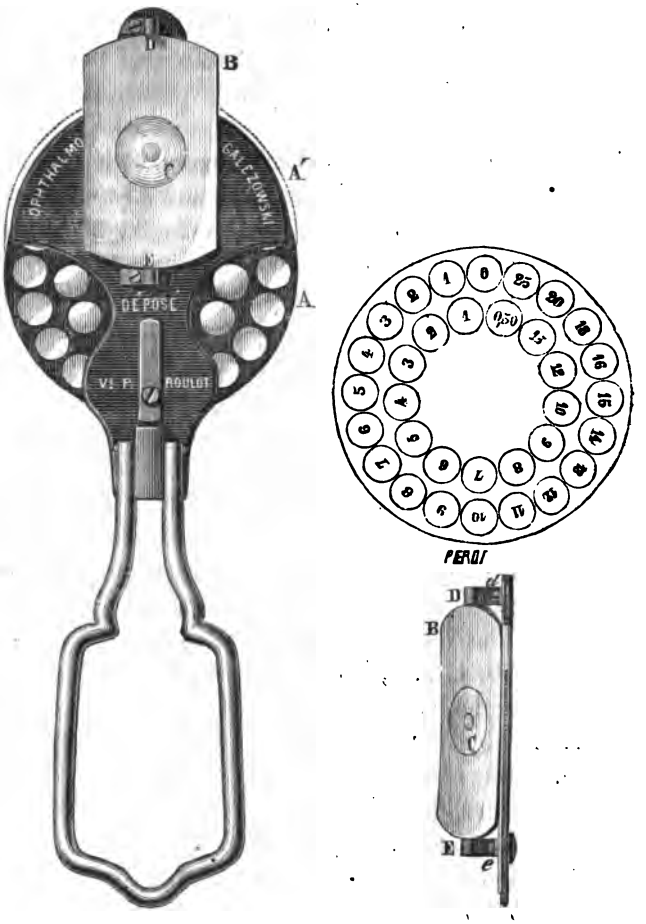

soit à droite soit à gauche et en menant les deux pivots aux extrémités des supports DE. L'inclinaison est variable, ce qui est un grand avantage.

La roue porte deux rangs des verres dont l'un à la périphérie, série concave, l'autre au centre, série convexe: l'ob-

Digitized by Google

servateur amène devant l'une ou l'autre de ces séries en faisant glisser la roue qui occupe une des deux positions A ou A'.

La queue ou manche articulé se replie sur l'instrument et vient garantir les deux miroirs.

KYSTE DE L'IRIS

Par le docteur A. WEINBERG.

L'enfant Élise Martin, âgée de douze ans, d'apparence scrofuleuse, se présente le 10 juin 1882 à la clinique de M. le professeur Galezowski, en se plaignant de ne pas voir avec l'œil gauche.

Six ans auparavant, un petit garçon lui lança avec une arbalète une flèche dans l'œil gauche. Cette flèche fut extraite par la mère de l'enfant, qui fut conduite après cela chez un médecin. La personne qui l'accompagne en ce moment ne peut nous fournir des renseignements détaillés sur le traitement que l'enfant a suivi.

En procédant à l'examen de l'œil malade, nous trouvons une légère injection de la conjonctive bulbaire et au niveau de la partie moyenne du bord interne de la cornée une hernie de l'iris de la grosseur de deux têtes d'épingle.

La cornée n'est pas trouble.

On ne peut pas constater l'existence du cristallin.

La chambre antérieure est effacée par une tumeur ovoïde dont la petite extrémité est dirigée en haut et en dedans en envahissant toute l'étendue de la région pupillaire et aboutit en un point qui diviserait la cornée juste en deux parties égales; la grosse extrémité de cet ovoïde se trouve en bas et en dehors, occupant le tiers inférieur de la cornée.

A l'éclairage oblique on voit que cette tumeur est translucide et verdâtre, ce qui indique que nous avons devant nous un kyste de l'iris. On constate sur la surface de cette tumeur des

Digitized by Google

stries jaunâtres qui partent des extrémités et vont s'étendre sur la surface. Le kyste a 7-8 millimètres de diamètre longitunal et 4-5 millimètres de diamètre transversal.

La partie de l'iris qui n'est pas occupée par la tumeur, c'est-à-dire la partie supérieure, est adhérente à la partie correspondante de la cornée.

En continuant l'examen de la malade, nous constatons que la vue qualititative est abolie, tandis qu'il reste encore la capacité de distinguer la lumière de l'obscurité.

Le fond de l'œil ne peut plus être éclairé.

On lui prescrit des instillations d'une solution 2 pour 100 d'atropine et du sirop d'iodure de fer.

Le 13 juin, on procède à l'opération de la malade préalablement chloroformisée.

M. le docteur Galezowski introduit un couteau de de Graefe au niveau de l'extrémité inférieure du kyste et en fait sortir la pointe au niveau de son extrémité supérieure ; puis il achève l'incision cornéenne, mais en ce moment, avant de retirer le couteau, la poche du kyste crève et donne issue à un liquide séreux incolore. M. Galezowski introduit alors par la plaie cornéenne une pince courbe d'iris, attire le kyste au dehors et l'enlève d'un seul coup de ciseau. Après cela, on applique un bandage compressif.

14 *juin*. — La pupille est entraînée en bas.

19 *juin*. — Elle lit avec son œil opéré CC à 10 pieds distance et avec + 2.50 dioptries, elle voit XL à 10 pieds distance. N° II à 8 pouces distance.

Anatomie pathologique. — L'examen histologique du kyste a été fait par M. Latteux, qui en a trouvé les parois constituées par le tissu normal de l'iris. La disposition anatomique qui montre ce kyste au milieu du tissu de l'iris, comme si le liquide avait été insuflé, nous fait pencher fortement vers l'opinion qui attribue les kystes à une espèce de dédoublement du tissu constituant.

Digitized by Google

EXOPHTALMIE A LA SUITE DE DENTS CARIÉES

Veuve Lauvin se présente à la clinique le 12 juin 1882, avec une exophtalmie et des douleurs fortes de l'œil droit.

Elle nous raconte que depuis trente-cinq ans elle souffre de vertiges épileptiques, ainsi que de crampes d'estomac.

Au mois de mars de cette année, elle a eu une phlébite de la veine fémorale gauche. Elle présente en ce moment des varices et de l'œdème seulement du pied gauche.

Il y a cinq semaines, la malade ressentit en se levant le matin, des bourdonnements de l'oreille droite auxquels succéda après quelques jours une céphalalgie fronto-temporale du même côté, et des picotements de l'œil qui perdait son aspect normal (pendant cette époque, la malade souffrait d'une insomnie intermittente tierce sans fièvre). Les picotements firent place en peu de temps à des douleurs lancinantes, en même temps l'œil droit rougit et la conjonctive bulbaire était fortement injectée.

Depuis quatre jours la malade voit trouble.

A l'examen objectif on voit une exophtalmie de l'œil droit. La pression intra-oculaire augmentée T = + 1. Une forte injection de la conjonctive bulbaire et palpébrale. La cornée est trouble. Les mouvements de l'œil en dehors et en dedans sont incomplets.

L'examen ophtalmoscopique à l'image renversée nous montre des flocons dans le corps vitré (la malade étant myope), un staphylôme postérieur. Les veines rétiniennes de la périphérie sont injectées. Toute la rétine, surtout à sa périphérie, est plus rouge qu'à l'état normal. Dans la région de la macula on trouve trois noyaux hémorrhagiques qui l'entourent. A la partie supéro-externe on trouve deux grandes plaques d'atrophie choroïdienne.

La pupille est pâle et à sa circonférence on trouve un léger exsudat.

Les urines ne contiennent ni albumine, ni sucre.

Artères, cœur et poumons normaux.

Digitized by Google

La malade lit n° 1, à 3 pouces distance de l'échelle de M. Galezowski.

On prescrit deux sangsues à la tempe droite et quoiqu'elle nie tout antécédent syphilitique, on lui donne du sirop de Gibert et des instillations alternatives à l'ésérine et à l'atropine.

Le 14 juin. — On prescrit des frictions à l'onguent napolitain.

19 juin. — Pour combattre les insomnies périodiques que la malade présente, on lui donne du sulfate de quinine, en même temps l'atropine est suspendue à cause des douleurs plus grandes qu'elle occasionne.

22 juin. — La malade se plaint des douleurs excessives s'irradiant dans toute la région péri-orbitaire. On constate un chémosis très accentué.

En présence de ces douleurs, M. le docteur Galezowski ayant toujours l'habitude de demander aux malades dans des cas analogues s'ils n'ont pas des dents cariées, fit la même question à la malade et constata du côté de l'œil malade deux dents cariées et un chicot.

Il pratiqua lui-même immédiatement l'extraction de deux dents cariées et une amélioration considérable s'établit aussitôt.

Le 25 du même mois, le chicot ayant été aussi extrait, la malade se porte beaucoup mieux, le chémosis a disparu, ainsi que l'injection, la douleur et surtout l'exophtalmie.

Dr A. Weinberg.

BIBLIOGRAPHIE

par A. Boggs et Aguilar et Blanch.

L'Atropine et l'Esérine dans le glaucome, par Prietsley Smith. — *Glaucome.* — Dans les numéros de février et mars de l'*Ophtalmic Review* M. Prietsley Smith a publié un excellent article sur les indications de l'usage des mydriatiques et les myotiques dans le glaucome, qui peut être résumé comme il suit :

Digitized by Google

1. L'ésérine ne doit pas être considérée comme un remède spécifique contre l'augmentation de la tension en général, mais comme un moyen pour combattre le déplacement particulier de l'iris, lequel, dans une grande partie des cas, est la cause immédiate de l'excès de la tension.

2. L'atropine doit être considérée comme inadmissible seulement dans les cas dans lesquels la dilatation de la pupille semble rendre plus intense l'effet du déplacement de l'iris.

3. *Dans le glaucome primitif*, et surtout dans ses premières périodes, l'atropine et tous les dilatateurs de la pupille doivent être rigoureusement évités.

4. Chaque cas du glaucome primitif doit être traité premièrement avec précaution avec l'ésérine, l'œil doit être réexaminé dans les vingt-quatre heures, et, si le cas est aigu et intense, on doit le faire dans un espace de temps plus court, afin que l'opération soit faite promptement si la tension n'est pas diminuée.

5. Lorsque l'ésérine produit une contraction complète de la pupille, elle occasionne en général une diminution de la tension et une amélioration de la vision, et dans des cas exceptionnels elle amène une guérison.

6. L'ésérine doit être en général considérée plutôt comme un moyen de soulagement temporaire, et de placer l'œil dans une condition favorable pour l'opération, que comme un moyen de guérison. Même lorsque son action bienfaisante est la plus complète, le glaucome est apte à revenir et à être confirmé, à moins qu'il ne soit arrêté par une iridectomie faite à temps.

7. C'est principalement dans les crises subaiguës récentes ou aiguës qu'on peut espérer le bénéfice de l'ésérine.

8. Dans le glaucome chronique simple la contraction de la pupille par l'ésérine peut être associée avec quelque diminution de la tension, mais il est invraisemblable que le bénéfice soit grand ou d'une longue durée. Si l'opération est déclinée, ou si elle est considérée comme inutile, la pupille doit être maintenue dans un état de contraction permanente par l'ésérine, tant qu'on peut le faire sans causer une irritation, afin, si cela est possible, de retarder le progrès de la maladie.

9. La force de la préparation employée, et la fréquence de son application, doit dans tous les cas être le minimum qui est suffisant pour contracter la pupille et la maintenir dans cet état. Une solution plus forte que dix centigrammes à trente grammes d'eau n'est probablement jamais désirable, et dans beaucoup de cas une solution plus faible est préférable.

10. Lorsque l'ésérine est impuissante pour contracter la pupille, elle ne réduirait pas la tension ni ne ferait de bien en aucune fa-

Digitized by Google

çon, mais, au contraire, il est probable qu'elle ferait du mal en augmentant l'hypérémie, et elle ne doit pas être poussée plus loin.

11. La période la plus favorable pour l'opération est celle pendant laquelle la pupille répond encore à l'ésérine, mais, dans les cas récents particulièrement, l'iridectomie peut encore être efficace après que la contractilité de la pupille est perdue.

12. Comme préliminaire et comme suite à la sclérotomie la contraction de la pupille par l'ésérine est presque *sine qua non*. Comme préliminaire à l'iridectomie elle est avantageuse en tant qu'elle réduit la tension de l'œil, mais elle a le désavantage d'augmenter l'hémorrhagie de l'iris. Après l'iridectomie, lorsque la chambre antérieure est encore vide ou seulement en partie réformée, l'ésérine est apte à augmenter la formation de la synéchie postérieure, et elle a été reconnue comme produisant une attaque nouvelle de glaucome; l'atropine, au contraire, est certainement quelquefois bienfaisante.

13. Dans les cas où une condition qui semble rapprochée du glaucome primitif est produite par une hémorrhagie intraoculaire, l'ésérine doit être employée avec beaucoup de précaution. Elle soulage quelquefois, mais il a été reconnu qu'elle produit une nouvelle hémorrhagie.

14. *Dans le glaucome secondaire* associé à la synéchie postérieure ou antérieure, l'ésérine ferait probablement plus de mal que de bien; l'atropine peut être utile pour conjurer l'inflammation, et il est probable, que si elle a une influence sur la tension, elle l'aura d'une manière bienfaisante. La même règle se tient bon pour l'iritis séreuse, et probablement pour d'autres états inflammatoires mal définis dans lesquels la chambre antérieure est profonde plutôt que plate.

15. Il est possible que le glaucome qui suit les opérations de l'aiguille sur la lentille puisse, dans l'absence de l'iritis, être soulagé, pour le moment, par l'ésérine; mais l'ésérine est contre indiquée par le danger de provoquer l'iritis; l'extirpation immédiate de la lentille enflée est le traitement rationnel.

16. Le glaucome dû à la présence de la lentille dans la chambre antérieure peut être aggravé par l'ésérine; si, lorsqu'il n'y a pas d'excès de tension, l'ésérine est employée afin de faciliter l'extirpation de la lentille par l'opération, elle doit être employée peu de temps seulement avant que l'opération soit faite, de crainte qu'elle ne produise un état glaucomateux dans l'intervalle.

ALEX. BOGGS.

De la sclérotomie. — *Discussion à la Société de Londres.* Le 9 et le 10 juin a eu lieu une discussion à la Société ophtal-

Digitized by Google

mologique de Londres sur cette importante opération afin d'obtenir l'opinion des ophtalmologistes si la sclérotomie peut remplacer l'iridectomie qui a été inventée par M. de Græfe. La discussion a été des plus intéressantes, mais il semble douteux qu'elle ait contribué beaucoup à décider la question. On sent que jusqu'à présent l'iridectomie a été employée dans le traitement des maladies des yeux, et qu'elle a été un moyen précieux pour réduire la tension du globe de l'œil lorsqu'elle est augmentée, comme dans le glaucome, pas d'une manière temporaire, comme il peut résulter d'une simple ponction pour tirer l'humeur aqueuse à travers la cornée, mais d'une manière efficace, résultant en un soulagement ou une guérison permanente. Quoiqu'en général elle réponde aux prévisions de son inventeur, et qu'elle a presque toujours réussi dans les cas du glaucome aigu, elle a eu ses revers. Elle n'a pas été bien adaptée aux cas de glaucome hémorrhagique. Elle n'a pas toujours réussi dans les cas de glaucome chronique; et au point de vue esthétique, il y a à faire des objections sérieuses sur son emploi. Les exemples vivants de deux modes opératoires chez lesquels ils ont réussi ont été présentés à la société; mais si l'apparence seule est consultée, et si l'expérience ultérieure justifie l'excision irienne, il n'y a pas le moindre doute que la sclérotomie est de beaucoup supérieure à l'iridectomie qui produit un grand staphylôme dans la région ciliaire de l'œil, un état qui en cas d'accident est considéré comme très dangereux, car les plaies dans cette région sont souvent suivies de désordres sympathiques. Toutefois on est arrivé à la conclusion que la sclérotomie en est encore à ses premiers essais et qu'il sera nécessaire d'avoir une plus grande expérience de l'opération avant qu'on puisse décider d'une manière définitive.

ALEX. BOGGS.

Tubercules primitifs de l'iris, par SWANZY. — Dans la séance précédente M. Swanzy a présenté une observation d'une petite fille de deux ans qui avait une petite tumeur blanche sur la surface de l'iris. Le diagnostic de tubercules fut constaté, et l'œil fut extirpé; au microscope on a trouvé des cellules rondes avec des cellules géantes, confirmant ainsi le diagnostic. Cinq mois après l'opération l'enfant est encore en bonne santé. L'histoire de sa famille a démontré que plusieurs membres avaient souffert de maladies tuberculeuse. M. Swcanzy a relaté un cas, publié par Deutschman, où un enfant est resté en bonne santé deux ans après l'énucléation d'un œil beaucoup plus avancé dans la maladie.

ALEX. BOGGS.

Digitized by Google

L'ésérine dans la kératite ulcéreuse par infection. — Le Dr. Chiralt, dans le journal « *Lecciones clinicas de Sevilla* », consacre un important article à contrôler les bons effets obtenus par l'emploi de l'éserine, dans les ulcères cornéens de Sœmisch. Il commence d'abord, par étudier la pathogénie de l'affection, et il dit à ce sujet: Que le pus provenant d'une conjonctivite purulente quelconque, et qui reste en contact direct avec la cornée pendant quelque temps, amène une macération et une infiltration consécutives de l'épithélium de cette membrane, lesquelles agissent à leur tour comme une cause d'irritation sur la substance cornéenne. Alors, a lieu un processus de plogosie qui se traduit par l'accumulation des leucocytes. Ceux-ci peuvent s'infiltrer ainsi ou en se réunissant former un foyer de suppuration, qui peut s'ouvrir à l'intérieur, et atteindre successivement la membrane de Descemet, le parenchyme de l'iris, le cercle cillaire et la totalité de l'œil, si un traitementapproprié ne l'arrête pas dans son développement.

Dans le traitement il emploie, joints à l'ésérine, les collyres au borax ou à l'acide salicilique et le calomel à l'intérieur, mais c'est surtout à l'ésérine qu'il attribue l'action la plus efficace et il a pu, grâce à elle, proscrire l'opération, de Sœmisch. Par l'ésérine il diminue la formation du pus et aussi la pression intra-oculaire, et il obtient la cessation des douleurs, l'amélioration de l'hypopion et la diminution de la pression intra-oculaire.

Comment agit l'ésérine pour donner ces résultats. L'explication physiologique de la diminution de pression intra-oculaire étant connue, les autres effets restent seuls à expliquer et le Dr Chralt avoue qu'il ne peut se prononcer sur ce sujet. La science manquant sur ce point de faits et d'observation.

Dr Aguilar Blanch.

Le Daltonisme, les troubles visuels, chez les employés des chemins de fer : C'est le titre de l'article publié par le Dr Carreras-Arago, dans trois numéros consécutifs de journal la « *Revista de Ciencias Medicas.* »

Après avoir insisté sur l'importance de cette affection et sur la nécessité de la prendre en considération, l'auteur donne les théories de Newton et de Héring sur la perception des couleurs, notions modifiées par Helmholtz-Stilling Mauthner Dor, etc., et il fait une étude comparative des différentes couleurs.

La méthode des papiers, laines, verres, etc., celle des ombres de Stilling; celle des preuves pseudo-chromatiques du même auteur; celle de choix de Seebeck modifiées par Holmgrem et Mauthner; celle des preuves par contraste recommandée par Schirmer, Cohn,

Digitized by Google

·elle des images par réflexion et réfraction des carrés
quels se sert Cohn et celle des lettres de Pflüger
les différents fonds, sont jugés par l'auteur en leurs
inconvénients.

découvrir, dit-il, la cécité d'un individu pour une couleur
ique, on ne doit jamais lui demander d'abord les noms des
leurs, mais après lui avoir donné des couleurs simples, on
ui dira de chercher entre les autres, les pareilles ou analogues. Ceci peut se faire au moyen des laines, poudres, tableaux (comme ce que j'ai fait dans mon *Examen de la vision*) etc., et si l'individu, discerne difficilement nous pourrons soupçonner la dischromatopsie. On essaiera les lettres de Stilling et nous saurons avec certitude si l'individu examiné est ou non daltonique, ou s'il n'y a qu'une simulation. Il faut aussi savoir que si le malade a une perceptibilité variable pour les différentes couleurs, ceci peut dépendre du changement de l'acuité visuelle pour chaque couleur; donc une méthode par laquelle nous pourrions obtenir à la fois toutes ces différences, sera la préférable.

C'est dans ce but que j'emploie l'échelle de Mauthner que je place à une distance de 5 mètres et qui me permet de reconnaître en même temps la sensibilité aux différentes couleurs et les altérations de l'acuité visuelle en rapport à la lumière du jour ou celle de la nuit.

Le Dr Carreras considère comme incomplet l'examen qui se fait aux Etats-Unis et qui porte uniquement sur le sens chromatique.

Un employé de chemin de fer doit non seulement distinguer toutes les couleurs mais encore les reconnaître à une certaine distance. On devra également tenir compte des maladies qui altèrent le champ visuel, ophtalmie, granulations, cataractes, rétinites.

Le champ visuel est une autre des conditions que préconise l'auteur de rechercher chez l'employé du chemin de fer. En effet: un individu peut désigner toutes les couleurs à la perfection, et nalgré ça, qu'il y ait une acuité ou un champ visuel si rétréci qui l'empêche de voir des signes à une seule distance de 160 mètres ce qui le rendra pourtant inutile. En regard de cette raison, le docteur Carreras considère comme incomplet l'examen qui se fait aux Etats-Unis, où on apprécie uniquement le sens chromatique.

Devront être tenues en compte, donc, les maladies qui peuvent amener, plus près ou plus loin, un changement en l'acuité et champ visuels de l'individu employé (ophtalmies, granulations, cataracte, rétinites, etc.), pour bien certifier son aptitude au travail.

Le docteur Carreras finit son article, en transcrivant le règlement que présenta Donders au Congrès international d'Amterdam

Digitized by Google

en 1879, avec les modifications faites au dernier Congrès de Londres, qui l'accepta entièrement.

Dans le numéro suivant, l'auteur s'occupe **Du Daltonisme des troubles visuels, dans la marine marchande et la marine de guerre.**

Il copie, le règlement fait au congrès de Londres par le conseil nommé à cet effet ; et de plus, rapporte aussi les travaux faits par le conseil facultatif de l'Armée, nommé à ce sujet par le ministère de la marine espagnole.

Ce conseil en simplifiant ses méthodes laisse aux bateaux de grand port, la libre admission des marins qui ne doivent pas être employés au gouvernail, aux vigies. Pour ceux du gouvernail et des vigies, il exige une acuité visuelle et chromatique normale des deux yeux, et sans l'emploi des verres correcteurs, sans être aussi exigeant pour le service des bateaux de cabotage le Conseil déclare incapable tout individu qui a déjà une dioptrie d'hypermétropie. Le docteur Carreras croit ce terme trop absolu. Il voudrait des examens annuels de réforme qui permissent de réformer tous les ans les marins dont l'acuité visuelle serait tombée au-dessous de 2/3.

Dr Aguilar Blanch.

Le gérant : Germer Baillière.

PARIS. — IMPRIMERIE ÉMILE MARTINET, RUE MIGNON, 2.

Digitized by Google

NOUVELLE MÉTHODE DE TRAITEMENT DES VOIES

LACRYMALES AU MOYEN D'UN DILATATEUR.

Par le docteur GALEZOWSKI.

Pour obtenir des guérisons rapides des affections lacrymales et pour faire cesser les larmoiements, on a cherché à obtenir une dilatation forcée soit en faisant préalablement de larges scarifications internes dans le canal nasal par la méthode de Stilling, soit en introduisant successivement de très grosses sondes d'après la méthode de Cooper. Le docteur Chibret a fait paraître dans le précédent numéro de ce journal un travail, dans lequel il recommande son procédé de stricturotomie, qui n'est en somme qu'une modification du procédé de Stilling.

Mes propres recherches sur ces différents procédés m'ont démontré que toute méthode qui a pour but de faire des sections plus ou moins nombreuses dans l'intérieur du canal nasal, n'est pas toujours exempte d'inconvénients, car elle entraîne souvent des cicatrices dans la muqueuse du canal qui sont préjudiciables pour l'absorption des larmes et qui aggravent les rétrécissements primitifs.

Le procédé que j'emploie depuis plus de six mois, et dont je donne ici la description, me paraît destiné à remplacer toutes les autres méthodes, car il amène une dilatation forcée et rapide sans les scarifications internes du canal.

Mon procédé consiste à introduire dans l'intérieur du canal nasal un dilatateur spécial, dont le volume ne dépasse pas les dimensions d'une sonde du n° 4 de Bowman, et une fois engagé jusqu'au fond du canal, de le retirer lentement en pressant sur une seconde tige, ce qui fait dédoubler la sonde en deux et la séparer à tel degré, que son volume correspond à une sonde du n° 10 ou 12, par conséquent aux plus grosses sondes de Cooper. Cette dilatation se fait sans presque une goutte de sang, et elle est relativement peu douloureuse, car

Digitized by Google

elle se fait au moment où l'on retire l'instrument et sans aucun effort. La figure ci-dessous représente l'instrument dans son volume normal. Lorsque l'instrument est fermé, il correspond au n° 4 de Bowman, on le tient par le manche long, et on l'introduit dans le sac lacrymal par le canalicule incisé. Dès qu'on s'est assuré que la pointe a franchi l'embouchure du sac lacrymal, et qu'elle appuie sur la paroi postérieure osseuse de cette cavité, on relève l'instrument en lui donnant une direction verticale, puis on enfonce lentement dans le canal nasal, aussi profondément que possible.

Fig. 1.

Ce premier temps de l'opération une fois exécuté, il ne reste qu'à écarter les deux valves de l'instrument pour obtenir une dilatation aussi complète que possible. On obtient ce résultat en appuyant avec le pouce sur le second manche pendant que la branche courte est soutenue avec l'indicateur. Ces deux branches se trouvent ainsi rapprochées pendant que les extrémités correspondantes se trouvent écartées. Au même moment l'instrument est retiré et la dilatation est faite souvent sans une goutte de sang, et la douleur, quoique vive, n'est pour ainsi dire qu'instantanée.

Les suites de cette opération sont on ne peut plus simples et sans aucune réaction inflammatoire; mais si l'opération a été pratiquée sur un sac lacrymal suppuré et enflammé, comme cela est arrivé dans l'observation n° 2, alors il suffira d'appliquer quelques cataplasmes de fécule de riz pendant deux ou trois heures, pour que l'inflammation se calme complètement dès les premières vingt-quatre heures.

Dès le 3e ou 4e jour, j'ai l'habitude d'introduire une sonde

Digitized by Google

d'un calibre fin, n° 3 ou 4, pour m'assurer si le canal est libre et s'il ne présente pas d'obstacle dans une portion quelconque de son trajet, et le lendemain ou séance tenante ce cathétérisme est suivi d'un autre au moyen d'une sonde n° 10 ou 12 de ma collection, ce qui se fait habituellement sans la moindre difficulté et sans grande douleur. Ce deuxième sondage accompli, on laisse le canal libre pendant au moins cinq ou six jours en ayant soin pendant ce temps de soigner l'inflammation de la conjonctive et du bord palpébral, qui se trouvent habituellement irritées.

Telle est ma nouvelle méthode de traitement, elle m'a paru très rationnelle et exempte de tout danger, et elle m'a donné depuis plus de six mois d'excellents résultats, là où les autres méthodes, employées avec la plus grande persévérance, ont échoué, ou n'ont donné que des résultats incomplets. Par la nouvelle méthode, au contraire, nous avons réussi, souvent dans l'espace de un mois ou de six semaines, à faire cesser non seulement l'inflammation, mais même le larmoiement. Voici quelques observations à l'appui :

Observation I.

Dacryocystite aiguë récente à droite. Récidive à gauche. Dilatation. Guérison.

Madame L...., âgée de cinquante ans, demeurant à Angoulême, vint me consulter le 30 juin dernier pour une inflammation très intense des deux yeux, dont elle souffrait déjà depuis plus de un an. L'examen m'a démontré qu'il s'agissait chez elle d'une inflammation très intense des deux sacs lacrymaux; on distinguait à l'angle interne de chaque œil une saillie globuleuse, douloureuse avec rougeur intense de toute la région. Par la pression on faisait sortir une certaine quantité de pus épais, surtout du côté de l'œil droit. Dans la région du sac lacrymal gauche on remarquait une cicatrice oblique, qui était le résultat d'une opération faite par Desmarres père en 1859. Depuis cette époque l'œil resta guéri et ce n'est que

Digitized by Google

depuis cinq mois qu'il a commené à s'enflammer. En faisant l'injection de l'eau tiède par les points lacrymaux, je me suis assuré que les voies lacrymales des deux côtés étaient complètement oblitérées. Séance tenante, j'ai fait une incision des deux points lacrymaux inférieurs, et après avoir introduit le dilatateur jusque dans le canal nasal, j'ai fait une dilatation complète des deux côtés. Du côté gauche j'ai eu quelque peine à retrouver l'entrée du canal nasal, probablement en raison de l'ancienne cicatrice.

Dès le lendemain, il s'était déclaré une inflammation assez intense du côté droit, qui était du reste très enflammé avant l'opération, mais il a suffi de quelques gouttes d'atropine et des cataplasmes appliqués pendant trois jours, pour faire cesser cette complication. A partir de ce moment j'ai pu passer la sonde n° 10 tous les deux ou trois jours sans aucune difficulté et sans faire souffrir la malade. L'injection passe facilement, l'œil ne pleure plus, et la malade quitte Paris le 26 juillet, après vingt-cinq jours de traitement, complètement guérie.

Observation II.

Dacryocystite chronique avec suppuration. Guérison obtenue rapidement à l'aide du dilatateur.

M. R..... m'est adressé par son parent M. Collin, notre sympathique fabricant d'instruments de chirurgie, le 10 juillet dernier. Il est âgé de soixante ans, et présente à l'œil gauche une dacryocystite chronique avec distension du sac lacrymal et gonflement de la peau environnante. Cet œil était larmoyant depuis deux ans, mais depuis six mois, il était sujet constamment à des poussées inflammatoires suivies souvent d'un écoulement abondant de pus.

Séance tenante j'ai fait une incision du point lacrymal inférieur, et j'ai introduit le dilatateur jusqu'au fond du canal nasal, que j'ai trouvé rétréci très fortement dans deux en-

Digitized by Google

droits, et de plus on sentait l'os dénudé immédiatement au voisinage du sac lacrymal. La dilatation s'est faite sans la moindre difficulté, au point que j'ai pu immédiatement après passer sans aucune difficulté la sonde n° 10. A l'aide des cataplasmes de fécule de riz et de la pommade mercurielle, nous avons fait cesser toute irritation. Le cathétérisme avec la sonde n° 9 a été pratiqué trois fois dans l'espace de quinze jours, et aujourd'hui, le 26 juillet, le malade revient à la clinique pour la dernière fois, guéri complètement de son larmoiement et de l'inflammation du sac ; à peine existe-t-il un peu de rougeur de la conjonctive près du point lacrymal incisé.

Observation III.

Larmoiement de l'œil gauche depuis un an. Dilatation à l'aide de mon dilatateur, guérison.

Madame C...., âgée de cinquante-six ans, vint à ma clinique le 19 juin dernier pour se soigner d'un larmoiement gauche dont elle souffre depuis un an. Il n'y a jamais eu d'inflammation aiguë. L'injection faite avec la seringue d'Anal démontre une obstruction complète des voies lacrymales. J'ai fait le 20 juin une incision du point lacrymal inférieur et la dilatation du canal nasal, avec mon dilatateur. Deux jours après je passe la sonde n° 9, et jusqu'au 25 juillet trois autres cathétérismes. 29 juillet, la malade est complètement guérie, son œil ne pleure plus.

Depuis six mois j'applique régulièrement cette méthode aussi bien dans ma clientèle particulière, que chez les malades de ma clinique, et je dois dire que les résultats que j'ai obtenus, ont dépassé toutes mes espérances. Pour combattre le gonflement et l'inflammation du sac, il est bon d'employer avec les cataplasmes les onctions avec la pommade suivante :

℞ Onguent double hydrargyrique.....	6 grammes.
Vaseline.....	4 grammes.
Camphre.....	25 grammes.

Digitized by Google

Les résultats satisfaisants obtenus par cette méthode ne peuvent s'expliquer que par une dilatation plus complète qu'on obtient à l'aide de cet instrument, qui me paraît remplir parfaitement les conditions nécessaires à obtenir une large dilatation sans blesser ni déchirer la muqueuse du canal lacrymal. Si la méthode de Stilling n'a pas donné tous les résultats que l'on en a espérés et promis, cela tient incontestablement aux déchirures et blessures considérables dans les parois du sac lacrymal ainsi qu'à l'entrée du canal nasal.

Les incisions plus ou moins étendues et plus ou moins nombreuses ne sont pas exemptes de certains inconvénients; en effet, les cicatrices qui en résultent entraînent bien souvent des rétrécissements bien plus prononcés et plus étendus que ceux qui existaient avant l'opération, d'où il s'ensuivait fatalement un insuccès dans l'opération.

Dans le procédé que nous avons adopté et que nous recommandons d'une manière toute particulière, la déchirure et le traumatisme, s'ils ont lieu au moment de la dilatation forcée, ne se produisent que dans la région limitée à la *stricture*; tout le reste de la muqueuse du canal ainsi que du sac lacrymal se trouve à l'abri de traumatisme. De là une facilité beaucoup plus grande pour obtenir la guérison et moins de danger pour que le traitement se prolonge indéfiniment comme cela a généralement lieu dans d'autres méthodes.

La méthode de dilatation faite à l'aide de mon dilatateur présente ce grand avantage, c'est qu'elle se fait non pas par l'introduction d'une sonde de gros calibre, mais au moment où l'on retire l'instrument, ce qui est bien moins douloureux d'abord, et ensuite par ce mécanisme on évite de provoquer des très forts traumatismes, et on n'est pas exposé à décoller le périoste et de faire de fausses routes.

Les avantages de cette méthode paraissent d'autant plus grands et plus certains, que si on l'applique sur des individus qui ont été soignés pendant un certain temps et sans résultats par d'autres méthodes, on obtient des améliorations et des guérisons surprenantes.

Depuis six mois, j'ai eu l'occasion d'observer un très grand

Digitized by Google

nombre de fois, la persistance du larmoiement et même de la suppuration, malgré le cathétérisme méthodique appliqué avec la plus grande persévérance, andis qu'il a suffi souvent de trois à quatre semaines de traitement, par ma nouvelle méthode, pour que la guérison aussi complète que possible ait pu être obtenue.

Chose digne de remarque : le cathétérisme, pour être suivi de résultats satisfaisants, exige une introduction très fréquente de sondes de plus en plus gros calibre, que l'on laisse habituellement à demeure pendant cinq à dix minutes, et il faut que cette opération douloureuse soit continuée pendant plusieurs mois. Dans ma méthode, au contraire, il faut s'abstenir autant que possible de l'introduction des sondes, une fois que la dilatation forcée a été pratiquée. L'observation, en effet, m'a démontré que chaque nouvelle introduction de sonde augmente l'inflammation des voies lacrymales, et retarde la guérison.

Je pense qu'il sera très intéressant de connaître les détails de l'observation suivante, dans laquelle la dilatation forcée a été suivie d'une guérison très rapide, après que la méthode classique du cathétérisme est restée pendant plus d'un an sans aucun résultat.

Observation IV.

Dacryocystite chronique avec phlegmon récent. Insuccès du cathétérisme méthodique. Guérison après un seul élargissement.

Madame Bar..., âgée de trente-six ans, demeurant à Orléans, a com mencé à éprouver des larmoiements constants depuis six ans, d'abord de l'œil droit et quelques mois après de l'œil gauche. En 1880, au mois d'août, elle est venue me consulter pour la première fois, et j'ai fait une incision des voies lacrymales et puis j'ai fait le cathétérisme méthodique en commençant par la sonde n° 2, et allant progressivement

Digitized by Google

jusqu'au n° 6, mais toujours avec de très fortes douleurs, saignement abondant à chaque cathétérisme. Cetraitement a été fait pendant huit mois, tantôt le cathétérisme était pratiqué pendant sept ou huit jours consécutifs, tantôt tous les huit, dix ou quinze jours, mais toujours sans grand résultat, les deux yeux continuaient à larmoyer. La malade n'est plus revenue pendant un an, et le mal ne faisait que s'aggraver.

Le 10 juillet dernier la malade revint me voir, souffrant d'un larmoiement et d'une inflammation aiguë des deux sacs lacrymaux qui, du côté droit, avait abouti à une fistule. Je me suis décidé à pratiquer un élargissement des deux canaux lacrymaux à l'aide de mon dilatateur. La malade fut endormie, et j'ai pratiqué cette opération le 20 juillet 1882. L'opération n'a pas présenté la moindre difficulté, les cataplasmes de fécule de riz ont été appliqués sur les deux yeux pendant six jours. — 25 *juillet*. La sonde est introduite du côté gauche sans la moindre difficulté. — 1er *août*. La malade est complètement guérie, le larmoiement a cessé dans les deux yeux, elle a pu repartir dans son pays.

Pour me résumer, je crois pouvoir formuler au sujet de ma méthode les propositions suivantes :

1° Toutes les fois qu'il existe une oblitération complète des voies lacrymales, une dilatation forcée avec le dilatateur est indiquée.

2° Dans le cas où le rétrécissement n'existe qu'à l'embouchure du sac lacrymal, cette dilatation devient inutile. On s'en assurera en faisant une injection.

3° La dilatation faite, on doit laisser deux ou trois jours sans cathétérisme, et ne passer la sonde qu'à des intervalles éloignés, par exemple tous les cinq ou six jours et pas plus de trois ou quatre fois en tout pour obtenir la guérison définitive.

4° Il faut s'enquérir auprès du malade si l'œil pleure ou non, et s'il ne pleure que très peu, il est préférable de reculer encore de quelques jours le cathétérisme.

Avant de terminer cette petite esquisse sur le traitement des voies lacrymales, je crois nécessaire d'attirer l'attention de mes confrères sur la nécessité de se prémunir de tous les ins-

Digitized by Google

truments nécessaires pour le traitement des voies lacrymales.

Et c'est dans ce but, que je me suis entendu avec M. Collin, pour former une boîte contenant tous les instruments nécessaires au traitement des voies lacrymales[1].

Dr GALEZOWSKI.

CONTRIBUTION A L'ÉTUDE

DE LA KÉRATITE INTERSTITIELLE

par le Docteur AGUILAR.

Aujourd'hui la méthode expérimentale a envahi toutes les branches des sciences médicales, et parmi elles, l'ophtalmologie n'est pas restée en arrière. Elle a pris sa part de ce grand mouvement d'impulsion et de progrès, qui lui a ouvert de nouveaux horizons, en même temps qu'il lui permettait d'arriver à une certitude de diagnostic inconnue autrefois,

1. La boîte destinée au traitement des voies lacrymales contient les pièces suivantes :

Deux couteaux lacrymotômes, un de mon modèle, et un de Weber.

Un couteau J. Louis Petit.

Un dilatateur du point lacrymal de Desmarres fils ou celui de Bowman.

Un dilatateur du canal nasal de mon invention.

Une série des sondes olivaires (mon modèle), nos 1, 2, 3, 4, 5, 6, et les nos 8, 9, 10 et 12 de forme conique, ainsi que les sondes de Cooper.

Une sonde conique de Weber.

Une série des stylets d'Anel.

Sonde cannelée de Bowman.

Fil en plomb de différents calibres.

Spéculum de Magne pour la cautérisation du sac.

Seringue d'Anel.

Canule à injection de Wecker.

Canule olivaire (mon modèle). Une pince fine.

Une paire de ciseaux courbes.

Un crochet pointu pour exciser les bords internes du canalicule lacrymal d'après le procédé de Critchitt.

Digitized by Google

de découvrir l'origine et les causes des affections dont elle s'occupe et par suite d'en instituer le traitement raisonné.

C'est en appliquant tous les jours ces principes à la clinique de mon excellent maître, le Dr Galezowski, que j'ai eu l'occasion d'observer un cas très simple et cependant très instructif, dont je vais rapporter les traits les plus saillants :

Observation

Kératite interstitielle sans cause apparente, mais qui a guéri après un mois de traitement.

M. A. V..., âgé de vingt-huit ans, d'un tempérament névroso-sanguin, d'une constitution robuste, est atteint d'une kératite interstitielle de l'œil droit. Tout ce que l'on peut savoir sur ses antécédents, c'est qu'il n'a pas eu la syphilis, et il ne présente pas de traces de scrofule.

Quelque temps avant l'apparition de sa kératite, il avait un peu de larmoiement, puis survinrent les symptômes *habituels* de l'affection que nous constatons chez lui, à savoir : une opacité blanc jaunâtre située au centre de la cornée, qui s'étendait tous les jours de plus en plus ; les symptômes fonctionnels étaient très peu prononcés. On prescrivit à ce malade de l'atropine, des douches de vapeur, une potion à l'iodure de potassium et des frictions mercurielles aux jointures. Au bout de trente jours de traitement, l'opacification de la cornée avait tout à fait disparu ; la kératite diffuse n'existait plus, et il ne restait qu'un peu de conjonctivite concomitante de l'inflammation cornéene.

Cette terminaison soulève un certain nombre de questions, savoir : Comment a pu disparaître une affection qui dure d'habitude cinq à sept mois ? Est-ce grâce au traitement employé, et alors, comment a-t-il agi ?

Tout d'abord, il ne faut pas oublier qu'il s'agit d'une kératite, c'est-à-dire d'une affection inflammatoire ; mais qu'est-ce donc que l'inflammation ? Que se passe-t-il dans le tissu cornéen enflammé ? Quels sont l'origine et le mécanisme

Digitized by Google

de production des troubles qu'on observe ? Quelle en est la terminaison, et comment arrive-t-elle ?

Telles sont en somme les questions que je me propose d'étudier, et dont la solution me servira de base pour arriver à faire comprendre la marche fruste de ce cas, et rechercher si on peut employer un traitement abortif, capable d'empêcher le cours cyclique, la durée si longue d'une affection dont toutes les complications ne surviennent que parce qu'elle met aussi longtemps à évoluer.

a. Processus inflammatoire. — Il n'est pas nécessaire de rapporter toutes les différentes définitions données par les auteurs classiques, ni de décrire les symptômes, les lésions macroscopiques et les terminaisons de l'affection, car cela nous entraînerait trop loin : nous nous bornerons à en étudier la genèse. Du reste on peut répéter avec Celse : *Notæ vero inflammationis sunt quatuor : rubor et tumor, cum calore et dolore*[1].

Hippocrate connaissait déjà l'inflammation, qu'il attribuait à un acte fluxionnaire.

Erasistrate croyait que le processus inflammatoire était produit par le passage du sang des veines aux artères.

Galien rapportait ce processus à un afflux plus grand du sang chaud dans les vaisseaux, qui s'accumulait d'abord dans les gros troncs, puis dans les plus petits, pour arriver à une exsudation en forme de rosée.

Mais tous ces auteurs, et Van Helmont avec son archée, Stahl avec son alma, Hoffmann avec sa théorie du spasme vasculaire, n'ont fait que soupçonner le fait, et il faut arriver à la découverte du microscope pour trouver cette question étudiée d'une façon sérieuse.

Les pathologistes anglais Wilson[2] et Boraston furent les premiers qui firent des études expérimentales sur ce sujet, et qui imaginèrent la première théorie de l'inflammation, que l'on appela *théorie vasculaire*. Ils démontrèrent dans

1. Celse, *De re medica*, lib. CCCXI, cap. XI, sec. 6, p. 130.
2. Wilson, *A treatise on febrille diseases*. 1801.

Digitized by Google

leurs expériences, que les tissus enflammés ont pour caractères : 1° une contraction régulière ou irrégulière des vaisseaux, d'où l'accélération de la circulation ; 2° puis des phénomènes inverses se produisent; les capillaires se dilatent, d'où le ralentissement de la circulation. Comme ce ralentissement va toujours en croissant, il arrive un moment où le liquide *oscille*, il ne peut pas traverser l'obstacle, s'arrête dans son cours, et la stase se fait, d'abord au centre et puis à la périphérie de la veine liquide. Alors, les hématies se précipitent les unes sur les autres, en formant encore plus d'obstacle au courant, et le processus inflammatoire est déjà constitué.

Thomson en 1813 reproduisit les expériences de Wilson, et arriva aux mêmes conclusions, comme on peut le voir dans son ouvrage *Lectures on inflammations*, traduit en français en 1817 par Jourdan et Roseau. De même Burdach, Kaltenbrunner, Koch et Emmret en Allemagne; Hastings, Travers, Bennet et Wharton Jones en Grande-Bretagne, et en France Dubois et Leuret, bien que par différents moyens, arrivèrent tous aux mêmes résultats que les anatomo-pathologistes anglais.

La théorie vasculaire s'imposait donc au monde médical, et ce ne fut que grâce aux efforts de Virchow que l'on put en saper les bases. Cependant il est juste de faire remarquer que l'illustre physiologiste de Strasbourg, Küs, avait tracé la voie à Virchow, mais c'est surtout à ce dernier qu'appartient la gloire d'avoir formulé la *théorie cellulaire de l'inflammation*.

Les tissus mortifiés perdent leurs propriétés vitales; les tissus vivants manifestent la leur : la cellule est l'élément fondamental de tous le s tissus; donc, elle meurt comme eux, de même qu'elle vit comme eux. Tout corps vivant par suite d'un stimulus, d'une excitation, d'une irritation, manifeste une fonction, une nutrition, une reproduction; donc, la cellule qui vit, aura une irritabilité fonctionnelle, une autre nutritive, une dernière formatrice. L'irritabilité fonctionnelle est l'activité propre de chaque tissu : dans les mus-

Digitized by Google

cles c'est la contraction, dans les nerfs l'excitation donnée ou reçue. L'irritabilité nutritive est la propriété qu'ont les éléments, d'absorber et de transformer les substances dont ils ont besoin pour leur existence. L'irritabilité formatrice est celle qui préside à la reproduction d'un autre élément de même forme, de même structure, de même fonction.

Telles sont les bases sur lesquelles repose la théorie cellulaire de Virchow.

Une augmentation dans l'activité nutritive détermine, non seulement une augmentation de volume des cellules, leur gonflement, des troubles du protoplasma (tuméfaction trouble des Allemands), mais encore une activité génératrice qu'amène un développement des cellules filles, qui vont en dernier lieu constituer les exsudats. Si l'on y ajoute une irritation quelconque comme cause occasionnelle de tous ces phénomènes, c'est-à-dire une simple exagération des propriétés vitales de la cellule, de ses propriétes fonctionnelles, on aura alors tout le processus inflammatoire de Virchow.

Mais si la première théorie péchait par excès en ce qu'elle rapportait tout au système vasculaire, la deuxième était passible du même reproche, en ce qu'elle attribuait à tous les phénomènes une origine cellulaire. On voit dans les tissus atteints par le processus phlogistique, une hyperhémie plus ou moins prononcée des vaisseaux qui servent à nourrir directement (tissus vasculaires) ou indirectement (tissus non vasculaires) les parties enflammées, ce qui indique un épuisement vasculo-nerveux, qui souvent est le phénomène initial. Mais tel n'est pas le seul rôle des vaisseaux, et si jusqu'à Cohnheim on avait laissé dans l'oubli les travaux de Dollinger, Muller, Addison, Zimmermann et Valler, sur la sortie des leucocytes hors des parois vasculaires, cet observateur fit voir qu'on trouvait : 1° un gonflement des veines, des artères et des réseaux capillaires ; 2° un ralentissement dans la circulation sanguine ; 3° l'accumulation des globules blancs sur la paroi interne des vaisseaux, plus prononcée dans les veines que dans les artères ; 4° transsudation des mêmes globules blancs à travers les parois vasculaires intactes (stomates) ;

Digitized by Google

5° migration de leucocytes entre les éléments périvasculaires due aux mouvements amiboïdes qu'ils possèdent ; 6° si l'inflammation est intense, survient l'arrêt de la circulation, et alors les capillaires laissent échapper aussi des hématies, tantôt intactes, tantôt rompues.

En ce qui concerne les tissus non vasculaires, le même Cohnheim, en pratiquant des expériences sur la cornée des lapins, arriva aux résultats suivants : Quand on irrite cette membrane, soit à l'aide des cautérisations au nitrate d'argent, soit en passant un fil par son centre, on observe peu après un trouble qui commence par la périphérie de la cornée, et s'étend de suite de plus en plus vers le centre. En observant ce processus au microscope, on voit dans les points opaques une infiltration cellulaire indépendante des éléments propres de la cornée qui restent intacts : pour prouver son assertion, il injecte dans la circulation du bleu d'aniline qui imprègne les globules blancs, puis produisant artificiellement une kératite, il constate que les parties opaques se colorent en bleu.

Mais nous voici arrivé au deuxième point que nous voulons étudier, à savoir :

b. Ce qui se passe dans le tissu cornéen enflammé. — En traitant cette question, nous pourrons aussi, peut-être, arriver à déterminer le processus phlegmasique.

En effet, la membrane transparente de l'œil a été le cheval de bataille de tous les expérimentateurs, c'est elle qui fait le sujet de cette étude, car elle s'enflamme comme les autres tissus, et cependant les vaisseaux ne forment contingent à sa liaison, ce qui est une des objections les plus fortes qu'on ait pu faire à la théorie vasculaire de Wilson, et ce qui, au contraire, vient à l'appui de la théorie cellulaire de Virchow.

Il est vrai que Cohnheim dit avoir vu des leucocytes dans la cornée atteinte de phlogose, démontrables au moyen de l'imprégnation par l'aniline, et que Kremiansky a tâché de les rendre visibles à l'aide du cinabre ; mais les mêmes Hoffmann et Recklinghausen, qui acceptent la théorie de Cohnheim, y ajoutent la prolifération cellulaire, ce que nie perti-

Digitized by Google

nemment Cohnheim, quoique à son tour on puisse lui dire que les molécules d'aniline passent avec le plasma sans l'intermédiaire des leucocytes, et que le cinabre peut colorer aussi les cellules embryonnaires, car, comme nous le verrons plus loin, il n'y a aucune différence entre elles et les globules blancs du sang.

Pour Robin, le plasme sanguin passe à travers les vaisseaux enflammés comme conséquence de la pression intravasculaire, et se trouvant en dehors de ses conditions normales, il s'organise en passant à l'état solide d'abord, puis granuleux, pour enfin engendrer lui-même des leucocytes d'une manière spontanée. Ces opinions sont encore soutenues aujourd'hui par son élève Picot et par quelques autres, mais la plupart des auteurs les rejettent.

Toutes ces théories pèchent par excès d'exclusivisme, car on ne trouve pas d'inflammation, mais des tissus enflammés; et si tous les auteurs sont d'accord sur le trouble de nutrition, et si cette nutrition se vérifie, dans certains tissus, directement, par le réseau capillaire qui forme partie intégrante de sa structure, et dans d'autres, indirectement, par sa disposition spéciale qui fait servir à ses éléments comme moyen de conduire les liquides nutritifs, respectivement aura lieu un trouble dans les vaisseaux, un trouble dans les éléments : la théorie de Cohnheim sera dans le vrai pour les organes vasculaires, et celle de Virchow pour les organes non vasculaires. Voyons donc quelles sont les modifications qui se passent dans les cellules cornéennes, d'après Virchow et ses partisans.

Tous les auteurs d'oculistique connaissent le cas que décrit cet histologiste, d'une kératite parenchymateuse chez un individu de la clinique du Dr De Græfe. A l'œil nu, dit Virchow, on pouvait observer une opacité et une tuméfaction dans toute l'épaisseur de la cornée; ses vaisseaux périphériques engorgés. A un léger grossissement on voyait que cette opacité n'affectait pas une disposition régulière, car elle avait envahi plusieurs zones de la cornée; elle se présentait sous la forme d'un arc, dont les bords se confondaient

Digitized by Google

avec ceux de la cornée, avançant d'ici jusqu'au centre, toujours par la substance propre du tissu cornéen, mais intéressant progressivement les couches plus antérieures. Cela indique que ce trouble ne peut pas s'expliquer par un trouble de l'humeur aqueuse, car la membrane de Descemet était intacte; ni par une cause vulnérante, car la couche antérieure et son épithélium ne présentaient aucune trace de traumatisme : si elle avait été la conséquence d'un trouble vasculaire, les lésions siègeraient de préférence sur les parties antérieures et périphériques, tout au contraire de ce qui existait dans le cas présent où, dans les points plus équatoriaux, les lésions commençaient justement par les couches postérieures ; et enfin, si les modifications avaient dépendu du système nerveux, les lésions auraient revêtu une forme réticulée et parallèle à la surface antérieure, mais non pas l'aspect d'un arc. L'auteur ajoute qu'un plus fort grossissement permettait de constater que le trouble existait dans les corpuscules de la cornée ; qu'ils étaient plus opaques et plus volumineux, au fur et à mesure qu'on se rapprochait du centre de la membrane en allant de dehors en dedans ou *vice versa*. La substance fondamentale ou intercellulaire était normale, or c'était le contenu des éléments globulaires qui était augmenté et opacifié, ce qui différencie cette affection de l'hypertrophie simple [1].

L'école de Strasbourg, représentée par Morel, Duval et Straus [2], a accepté la théorie de Virchow, et ces derniers auteurs ont apporté aussi de nouveaux faits et sont arrivés aux conclusions suivantes : 1° quand on pique le centre de la cornée, on voit apparaître la phlegmasie sur les bords mêmes de la piqûre, d'où elle s'étend aux parties périphériques; 2° le microscope démontre une prolifération des cellules cornéennes, qui suit une marche centrifuge; 3° les cellules plasmatiques sont les seules atteintes, car on ne

1. Virchow, *Patologia celular*, trad. esp., p. 308, Valencia, 1872.
2. Duval et Straus, *Recherches expér. sur l'inflam.* (*Gaz. méd. de Strasbourg*, 1870, p. 153).

Digitized by Google

trouve pas de globules blancs isolés dans les parties où le processus commence.

A Vienne, le Dr Stricker a obtenu les mêmes résultats. Au moyen des cautérisations sur la cornée, avec le nitrate d'argent, il constata un gonflement presque instantané des corpuscules fixes : puis ils se détachaient, devenaient mobiles; leur noyau se divisait; leur protoplasma se segmentait, et apparaissaient de nombreuses cellules filles, qui à leur tour étaient douées de mouvements amiboïdes.

Cornil et Ranvier sont partisans de cette théorie, en France.

Donc, en résumé, le processus phlogistique débute dans les cellules propres de la cornée, et consécutivement à leur irritation fonctionnelle, qui amène une irritation nutritive, elles deviennent opaques, augmentent de volume, se détachent, se segmentent et forment des cellules dérivées, ayant les unes et les autres des mouvements de translation.

Reste à savoir maintenant quelle en est la cause immédiate et la terminaison.

c. *Origine et mécanisme de production de tous ces troubles.*

Si jusqu'ici nous avons procédé par synthèse, nous devons maintenant suivre une autre marche, c'est-à-dire partir du complexe pour aboutir au simple, prendre nom des faits pour en chercher les causes.

Nous nous sommes arrêtés au développement néocellulaire, comme conséquence de l'irritation nutritive produite par l'irritation fonctionnelle. Et comment cette irritation nutritive peut-elle se produire? Toujours par l'irritation cellulaire, par l'irritation fonctionnelle, et c'est ce que je vais essayer de démontrer. Je laisse de côté les cas où l'irritation a été portée directement sur la membrane cornéenne (cautérisation, corps étrangers, etc.), car le fait est trop simple pour avoir besoin d'être expliqué. Je passerai sous silence les cas où elle est survenue par suite d'irritation nerveuse directe ou réflexe,

Digitized by Google

car ils ont été très bien étudiés déjà par mon savant maître[1]. Je veux surtout parler des cas spontanés, sans rapport avec des troubles nerveux, et dont la cause ne vient pas non plus de l'extérieur.

Une chose en appelle une autre, quand tous les deux ont des rapports communs ; les corpuscules de la cornée ne sont en rapport qu'avec les nerfs, les lymphatiques et leur substance nutritive; donc, ce sont ces agents qui doivent leur transmettre l'excitation[2].

L'opinion la plus généralement acceptée est celle qui attribue aux vaisseaux périkératiques un rôle trophique vis-à-vis de la cornée ; si l'humeur aqueuse a de l'influence sur sa nutrition, comme le voulait Gosselin, elle est si faible qu'on voit dans les cas d'iritis anciens avec des synéchies postérieures totales, la cornée rester transparente des mois entiers, et cependant l'humeur aqueuse ne se renouvelle pas : son influence trophique s'exerce plutôt sur le cristallin que sur la cornée elle-même, et l'office de cette membrane avec l'humeur aqueuse semble davantage se rapprocher de celui de la membrane animale dans les appareils osmotiques.

Ce liquide nutritif est donc fourni par les anses vasculaires; mais va-t-il produire l'inflammation, alors un trouble quelconque dans les vaisseaux? Il n'en est rien et voici pourquoi : quel que soit ce trouble, il amènera tantôt un ralentissement, tantôt une accélération du courant sanguin : dans le premier cas, je suppose que le tissu cornéen n'a pas assez d'éléments pour vivre, mais alors apparaîtront la mortification, la nécrose, la gangrène moléculaire et jamais l'inflammation; et dans le second cas, il y aura une affluence du sang, une hyperhémie, et l'on pourra trouver, il est vrai, plus d'éléments de nutrition dans les vaisseaux ; mais les cellules cornéennes prendront seulement ce qu'elles ont besoin, rien de plus. C'est bien là le point important, dit Virchow[3], car d'autre

1. Galezowski, *Sur les affections oculo-dentaires* (*Journal d'ophtal.*, Paris, p. 606).

2. Tout à l'heure j'ai dit que je ne traiterais pas des troubles occasionnés par les nerfs.

3. Virchow, *loc. cit.*, p. 135.

Digitized by Google

part on ne pourrait comprend recomment la cornée reste sans le moindre trouble de nutrition dans l'expérience de Claude Bernard, qui en sectionnant le sympathique du cou, produit l'hyperhémie conjonctivale, qui reste pendant des mois entiers sans aucun retentissement.

Si l'absorption ne change pas, en apparence, nous devons chercher dans l'excrétion cette influence excitatrice, et en effet la nutrition cellulaire peut se comparer au processus osmotique : une affinité spéciale fait absorber les éléments anatomiques, les matériaux aptes à sa nutrition (*endosmose*); ces matériaux sont transformés dans son intérieur, et enfin a lieu une excrétion des produits de dénutrition (*exosmose*); en outre, un processus analogue à celui de la respiration dans les tissus, comme j'ai eu l'occasion de le dire dans mes conférences sur l'*asphyxie cellulaire*, à la *Sociedad Escolar Medica* de Valence.

Alors supposons que la cellule, par suite de phénomènes d'exosmose, ait perdu les éléments qui ont servi déjà à sa nutrition : ces éléments sont recueillis par le réseau lymphatique de la cornée, qui les transporte aux lacs lymphatiques de la conjonctive; si maintenant il se fait dans ces organes vasculaires un trouble qui soit capable d'empêcher leurs fonctions, les matériaux qui doivent être expulsés s'accumuleront premièrement dans les mêmes vaisseaux et puis dans les mêmes cellules, et alors en résultera ceci : l'élément corpusculaire sera obligé de fonctionner deux fois plus, pour rejeter son excédent (irritation fonctionnelle) ; ce travail demandera donc une plus forte nutrition (irritation nutritive); et comme l'obstacle persiste encore, la cellule deviendra opaque, augmentera de volume, se segmentera, en un mot, s'enflammera.

J'ai dit plus haut que l'absorption *semble* ne pas changer : l'acte d'absorption de la cellule peut n'être pas troublé; cet élément peut absorber toujours la même masse du liquide nutritif; mais s'il reçoit, par exemple, au lieu d'un sang normal, un sang pauvre, chlorotique, scrofuleux, comme dans tous ces états morbides la masse totale ne varie pas,

Digitized by Google

mais qu'il n'y a que les substances plastiques qui soient diminuées, bien qu'absorbant la même quantité de sang, il aura une nutrition insuffisante, et alors, pour avoir la même proportion de substance nutritive, il devra absorber une quantité beaucoup plus grande de sang; et comme d'autre part l'expulsion des déchets nutritifs est proportionnelle à l'absorption des matériaux de nutrition et que ceux-ci ne changent pas, il se fera une accumulation, une rétention des produits excrémentitiels, qui produira une excitation de la cellule qui aboutira à son fonctionnement plus énergique (irritation fonctionnelle), pour se débarrasser de ses éléments étrangers; cette augmentation fonctionnelle exigera une nutrition plus grande (irritation nutritive), et comme la cellule recevra toujours le même excès de liquide sanguin, cette cellule s'irritera de plus en plus, deviendra opaque, augmentera de volume, se segmentera, enfin, s'enflammera.

L'élément anatomique une fois enflammé, fonctionne d'une façon anormale qui amène une prolifération cellulaire, en vertu de laquelle les éléments engendrent un certain nombre d'autres éléments embryonnaires, qui en dernier lieu constitueront l'exsudat des tissus non vasculaires. L'apport des matériaux de nutrition aux cellules se fait d'une manière plus ou moins complète; leur noyau se divise; chacun de ses fragments s'enveloppe d'une certaine quantité de substance protoplasmatique, qui à son tour reproduit autant de cellules filles que le noyau avait de fragments. Mais si l'irritation est très forte, et la prolifération cellulaire très active, il arrivera un moment où les sucs nutritifs ne pourront y pénétrer, par suite de la compression amenée par l'excès néo-formatif de cellules; et comme l'impulsion génératrice continue, le noyau se segmente, et ses portions qui devraient s'entourer de protoplasme ne pourront le faire, parce que celui-ci est insuffisant par défaut de matériaux nécessaires à son existence; il cesse d'entourer les nucléoles et même de se segmenter, et alors il y aura une cellule multinucléaire, régressive, c'est-à-dire le globule pyoïde, dans les tissus non vasculaires[1]. Telle

1. Garcia Solá, *Patologia general*. 3e édition, p. 633. Madrid, 1877.

Digitized by Google

est la genèse des abcès de la cornée ; mais on n'observe pas cette terminaison dans la kératite interstitielle, car l'excitation initiale est relativement trop faible pour amener une prolifération corpusculaire excessive. Pour s'en convaincre, il suffit de remarquer que le cercle périkératique n'est pas proportionné à la lésion de la cornée; de même d'observer les symptômes fonctionnels, pour voir qu'ils ne sont pas en rapport avec le degré de la maladie; et enfin, il n'y a qu'à comparer ces mêmes symptômes fonctionnels avec ceux qu'on trouve chez les individus atteints d'abcès.

Or nous savons en outre que la scrofule, la diathèse syphilitique héréditaire et acquise, la chlorose, la dentition et l'alimentation insuffisante, sont les terrains où se développe la kératite parenchymateuse, car ce sont, en effet, ces états qui peuvent donner lieu à l'excitation nerveuse, aux troubles lymphatiques et aux modifications du sang.

Il nous reste maintenant à étudier en dernier lieu :

d. Quelle est la terminaison de ces troubles, et comment elle se produit.

La marche de l'affection comprend trois périodes : une dite d'*infiltration*, la seconde de *vascularisation* et une dernière de *résolution*, quoique l'on rencontre des cas où cette résolution ne se fait pas d'une manière complète; consécutivement à la longue durée ou à l'intensité de la maladie, il arrive parfois que la kératite diffuse se termine par la formation d'un tissu opaque, résistant, fibreux, cicatriciel. Nous aurons donc une vraie résolution et une organisation.

Pour bien comprendre comment se fait la résolution du processus phlegmasique de la cornée, il nous faut d'abord passer en revue les dernières lésions que nous avons étudiées. Nous avons laissé la membrane transparente de l'œil avec une néo-formation de cellules nageant au milieu du plasma sanguin : nous disions ensuite que ces cellules donnaient naissance à des prolongements et qu'elles possédaient des mouvements amiboïdes (cellules migratoires de Recklinghausen) : supposons maintenant que la cause génératrice du processus a disparu, que les conditions morbides de l'individu se sont

Digitized by Google

effacées d'une manière plus ou moins complète, et il ne nous restera plus alors que les lésions anatomiques du tissu cornéen : supposons même que ces éléments embryonnaires, doués de mouvements, en parcourant les espaces interlaminaires de la cornée, arrivent à l'entrée d'un vaisseau lymphatique dans lequel il pénètrera, et qui l'entraînera dans le torrent de la circulation; supposons enfin que cette cellule sera suivie d'autres semblables, et que ce qui se passe dans un vaisseau se passera aussi dans d'autres, et si comme nous venons de le voir ces éléments sont la cause de l'opacité, cette opacité disparaîtra peu à peu et la cornée reprendra sa transparence anormale[1].

Mais dans ce qui précède, j'ai négligé à dessein de parler de la deuxième période de la maladie, de la vascularisation. Le processus résolutif peut se terminer comme je viens de le dire; le Dr Del Toro en cite des exemples[2], et notre observation peut être considérée comme un de ces cas.

Et nous pouvons dire maintenant que cette résolution n'est pas le résultat seul du traitement, car, s'il est vrai qu'en administrant l'atropine on prévient les complications possibles du côté de l'iris, on a en même temps un effet sur les mêmes vaisseaux, en diminuant leur calibre et en augmentant la vitesse sanguine (G. Sée); et de plus, en appliquant ici les idées de Trousseau, on obtient une diminution de la cause irritative, une légère anesthésie, d'autant plus que l'épithélium de la cornée est presque toujours soulevé : il est vrai que par les douches de vapeur on favorise à la fois la circulation et les mouvements amiboïdes de la cellule, et par conséquent sa migration ; que l'iodure de potassium régularise les fonctions nutritives, de même que les mercuriaux à faibles doses; mais bien qu'on emploie tous ces moyens dans les cas analogues, la durée de la maladie n'en est pas abrégée, ce qui, joint au découragement du malade, contribue à faire développer des complications plus sérieuses.

1. Garcia Solá, *loc. cit.*, p. 635.

2. Del Toro, *Tratado teórico-práctico de las enfermedades de los ojos*, t. I, p. 539. Cadix, 1878.

Digitized by Google

Or, cette résolution doit reconnaître une autre cause, et je crois pouvoir l'attribuer à son mode d'origine, c'est-à-dire que la durée et la terminaison de la kératite seront en rapport avec son processus générateur. Si par exemple cette cause de production est accidentelle, fortuite, inconstante et peu intense, la résolution se fera seule; si au contraire elle est générale, constitutionnelle, et par conséquent plus constante et plus intense, il lui faudra l'aide de la circulation complémentaire pour arriver au même but. Dans le premier cas on peut ranger l'action produite par les cautérisations, par l'air atmosphérique, et quelquefois par l'irritation nerveuse directe ou réflexe [1], et dans le second cas ce sera la syphilis, la scrofule, le lymphatisme et les états chlorotiques, qui auront besoin de ces vaisseaux nouveaux pour apporter à la cornée enflammée les matériaux qui lui manquent; après avoir, bien entendu, traité l'affection générale par des moyens appropriés, et comme nous ne pouvons pas modifier en quelques jours la constitution morbide d'un individu quelconque, nous ne pouvons, par conséquent, compter sur les effets d'un traitement abortif, qui amènerait la résolution dont j'ai parlé en premier lieu : on sait bien que quand la cause persiste, la maladie continue [2]...

1. C'est cette irritation nerveuse qui a été la cause de la kératite dans notre observation, mais qui elle-même avait été produite par l'accumulation des larmes, qui en s'alcalinisant ont exercé leur action irritative sur les tissus voisins, et d'où aussi la conjonctivite concomitante.

2. Mes expériences sur les lapins m'ont démontré aussi le rapport qu'il y a entre la cause et la constitution d'un côté, et d'autre part entre la durée et la terminaison de la maladie.

En produisant la kératite sur ces animaux au moyen de cautérisations avec l'acide acétique, j'ai trouvé que presque instantanément apparaissait au milieu de la cornée une opacification blanc grisâtre, étendue sur tout le territoire où s'était exercée l'action chimique. Consécutivement à celle-ci, il se produit aussi un léger degré d'hyperhémie conjonctivale avec larmoiement, mais qui disparaît quelques heures après par des lotions à l'eau fraîche. A un grossissement de 20 diamètres on voyait l'épithélium cornéen soulevé par place, et quelques débris nageant au milieu des larmes sur la surface de l'œil. A la lumière oblique on voyait la cornée comme de la peau de chagrin. A l'ophtalmoscope le fond de l'œil paraissait trouble par suite d'une opacité en forme étoilée. Quinze minutes après, cette opacité qui avait commencé par les points

Digitized by Google

Donc, en général, la maladie devra passer par sa période de vascularisation; mais alors on peut se demander ce que font ces vaisseaux et comment ils se forment.

Tiersch, qui mieux qu'aucun autre auteur a étudié les vaisseaux de nouvelle formation, nous dit que quand on examine une blessure par exemple, on peut voir, quelques heures après l'accident, que les extrémités des vaisseaux coupés se gonflent, se distendent : par suite de leur irritation y a un développement de cellules tout d'abord inactives, qui ne tardent pas à se disposer en séries, en forme de cordons, parmi lesquels existent des espaces longitudinaux qui communiquent avec les vaisseaux, et par où commence à circuler le plasma sanguin ; et il ne manque qu'une transformation endothéliale des éléments embryonnaires, qui tapissent intirieurement ces cordons, pour que le vaisseau en formation soit parfait.

Mais ce qui pourra être vrai pour les blessures, ne le sera pas pour l'affection dont nous nous occupons, car nous n'avons aucun vaisseau sectionné dans la kératite interstitielle ; il faut donc qu'il existe un autre mode de production.

Plus loin, le même auteur, en parlant de la circulation mamelonnaire dans la cicatrisation par seconde intention, nous donne ce que nous cherchons. En outre de la formation que je viens d'indiquer, on trouve aussi dans ces cas des métamorphoses dans les anses vasculaires des tissus sous-jacents. Peut-être qu'une irritation phlegmasique, amenée par les tissus environnants, produit sur elles, d'abord une dissociation des couches dans l'endroit qui est le plus en rapport avec la membrane granuleuse, dissociation qui se fait à l'aide d'un développement cellulaire. Ces cellules prennent également des

cautérisés, devenait uniforme. Au bout de douze heures on peut voir quelques vaisseaux périkératiques dans la partie supérieure et ce sont les seuls qui soient visibles pendant tout le temps de l'affection. Au bout de vingt-quatre heures, l'épithélium commence à se réformer, et il l'est presque entièrement au bout de trente-six heures, cependant l'opacité reste au même point, et c'est seulement quatre jours après que la cornée commence à reprendre sa transparence, et au bout de six jours on découvre à l'ophtalmoscope le fond de l'œil sans aucune tache. Il ne faut pas dire que la constitution, dans ces cas, était normale.

Digitized by Google

prolongements et deviennent striées; ajoutons que grâce à la fusion de ces prolongements, il résultera un conduit mince et tortueux, mais qui laissera déjà passer le plasma. Mais la circulation n'est pas encore complète; il faut pour cela que les éléments cellulo-embryonnaires des bourgeons charnus se disposent en série, et se comportent de la façon que nous avons décrite.

Essayons maintenant d'appliquer ces faits à notre étude.

Nous pouvons très bien admettre que la maladie arrive à sa deuxième période, il peut se faire que par suite d'une compression nerveuse [1], l'irritation se transmette aux vaisseaux péricornéens, et devienne proliférative; les cellules nouvelles prendront des prolongements qui se fusionneront; d'autre côté, les corpuscules embryonnaires de la cornée se disposeront en lignes, en séries, et grâce à ces deux éléments, la vascularisation s'établira dans la kératite diffuse.

Mais dans quel but se forment ces vaisseaux? Est-ce pour produire le tissu fibreux, inodulaire, de même que dans les cicatrices? Cela peut arriver, et alors la cornée restera opaque, quand l'affection se terminera par l'organisation et produira souvent la déformation de sa courbure, par la rétraction propre à ces tissus. Quoique le plus fréquemment ces vaisseaux nouveaux aient un autre rôle beaucoup plus élevé : en établissant une circulation complète, ils assurent la nutrition aux éléments corpusculaires, et ceux-ci alors (selon qu'il résulte des expériences et des recherches de M. Ilis), au lieu de continuer à proliférer sans ordre et de suivre une tendance régressive, commencent à réparer inflammatoire, ils reprennent la place des cellules mêmes qui en perdant leurs prolongements se détachèrent du tissu cornéen pour s'ajouter aux produits de dénutrition, et alors on arrive en pleine période de résolution, les prolongements s'anastomosent mutuellement, la structure de la cornée devient normale de plus en plus, et en outre, grâce à sa disposition laminaire ou en couches, lorsqu'on assure la circulation os-

1. Galezowski, *Traité des maladies des yeux*, p. 290.

Digitized by Google

motique, il se fait à la fois une compression et une oblitération des nouveaux vaisseaux, par suite de leur siège anatomique : leur rôle est déjà terminé, et la nature, en engendrant sur eux cette compression, les fait disparaître peu à peu ; la cornée reprendra donc sa transparence, et la résolution qui avait commencé avec les vaisseaux finit avec la maladie.

En résumé, toute l'étude actuelle nous permet de poser les conclusions suivantes :

1° Transformer autant que possible les conditions morbides de l'organisme, en combattant la cause de l'affection ;

2° Diminuer l'irritation qui siège déjà dans le tissu affecté ;

3° Aider à la résolution par des moyens appropriés.

Encore un mot sur ce dernier point. Si la résolution dans la plupart des cas arrive par la présence des vaisseaux de nouvelle formation, et si ces vaisseaux sont plus vite développés dans les blessures où l'irritation formative a été portée directement sur l'extrémité des vaisseaux coupés, que lorsqu'ils sont la conséquence des causes vasculaires qui se trouvent dans la profondeur du tissu bourgeonnant, où l'irritation vient par propagation du tissu enflammé, ne pourrait-on provoquer leur développement dans la kératite d'une façon artificielle? Au moyen par exemple des scarifications périkératiques dans le sens équatorial?

Poussé par cette idée, j'ai fait des expériences dont je vais rapporter les résultats :

D'abord je commence par développer la kératite au moyen des cautérisations d'acide acétique, et j'attends l'apparition de l'hyperhémie péricornéenne pour y faire les scarifications; mais cette hyperhémie a été si faible qu'il fut nécessaire de recommencer plus énergiquement le processus phlogogène. Alors je passai un fil à travers la cornée de chaque œil, dans le but de pouvoir comparer les résultats l'opacité phlegmasique qui débute au côté même de la blessure s'étendit, s'arrondit uniformément et au bout de viugt-quatre heures l'hyperhémie était déjà bien manifeste. A l'aide du couteau de Beer je fis alors des incisions au pourtour de la cornée en les dirigeant vers le centre, mais en n'intéressant que les anses vasculaires, et j'at-

Digitized by Google

tendis. Au bout de trois jours je ne voyais encore aucune trace des nouveaux vaisseaux, mais au contraire une tendance à la guérison, et pensant aussi à la possibilité de la cicatrisation mutuelle des extrémités du vaisseau sectionné, je changeai d'avis et je résolus de faire une résection vasculaire (passez le mot) avec des ciseaux. C'est ce que je fis et j'attends encore trois jours, mais au bout de ce temps, la vascularisation ne s'était point du tout produite. Quel a été le motif? Peut-être la cause occasionnelle a-t-elle cessé d'exister?.....

L'hyperhémie en effet, est en train de disparaître, les blessures se cicatrisent, la cornée commence à reprendre son pourtour, la transparence..... Je recommence donc ce que j'ai fait tout d'abord : je développe la kératite, j'attends, l'hyperhémie arrive, et alors c'est sur l'œil gauche que je fais les scarifications : cependant j'entretiens l'inflammation dans les deux yeux, en irritant la cornée de nouveau chaque jour, et le deuxième, c'est-à-dire quarante-huit heures après l'opération, je vois s'avancer déjà sur la cornée de petites lignes blanchâtres en formant un gérontoxon artificiel, que le troisième jour je vois partir d'un vaisseau péricornéen, qui après changent son teint en rose de plus en plus foncé, et qui vont enfin constituer le nouveau vaisseau.

Je suis donc arrivé à la vascularisation : mais sera-t-il possible de la développer chez les individus atteints de la kératite diffuse comme je le fais sur les lapins?

J'ai tâché de me rapprocher autant que possible du modèle, mais cela demande une confirmation que je suis empêché de donner dans l'état actuel de la question.

Le temps en décidera. Dr AGUILAR.

UN CAS DE CHOROIDITE TUBERCULEUSE

Par le Dr BARRAQUER

UN CAS DE CHOROIDITE TUBERCULEUSE : Le *Boletin de zlumnos internos* à Barcelone, porte dans le numéro du mois de

Digitized by Google

mars un cas de ce genre, recueilli à la clinique du Dr Galezowski, par le Dr Barraquer pendant son séjour à Paris.

Le malade est un enfant âgé de sept ans, appelé Ernest Payroud. On trouvait dans sa famille des antécédents thoraciques. La mère de l'enfant était atteinte d'une tuberculose pulmonaire, et elle avait eu différentes attaques hémoptoïques. Un frère du malade était mort à l'âge de cinq ans d'une affection fébrile avec des convulsions.

La maladie oculaire d'Ernest se présenta avec les signes d'un phlegmon orbito-oculaire, parmi lesquels saillaient principalement l'œdème palpébral et de la joue, chémosis séreux exophtalmique. L'iris et la cornée normaux. Derrière la

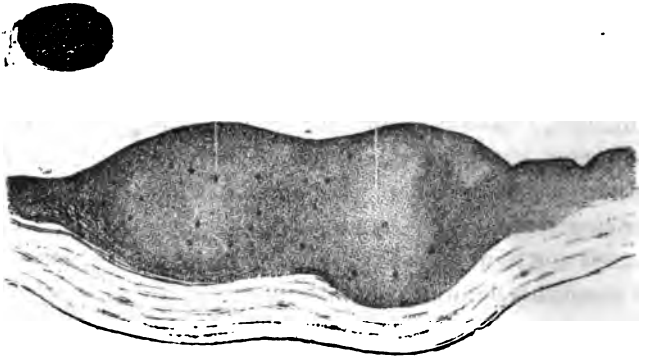

Fig. 2.

pupille un reflet blanchâtre. Vision nulle. Grandes douleurs à la moitié gauche de la tête. Fièvre légère.

En rapport aux antécédents et à l'affection oculaire elle-même, on diagnostiqua le cas d'une choroïdite exsudative, amenée peut-être par l'évolution oculo-tuberculeuse, quoiqu'il n'y eût aucun symptôme thoracique ou même gastrique.

Le traitement fut d'abord la sclérotomie et puis l'énucléation. On trouva des adhérences de l'œil dans son pôle postérieur, avec une masse résistante placée au côté même du nerf optique et à la partie externe.

L'examen macroscopique de l'œil démontra des flocons

Digitized by Google

fibrineux et purulents, qui remplaçaient le corps vitré, surtout dans la partie périphérique : la choroïde en arrière était très mince, et collée avec la sclérotique; elle avait aussi un teint blanc rosé. La rétine restait décollée de la choroïde et confondue entre les masses exsudatives du corps vitré. La superficie externe de la sclérotique, ridée, injectée, présentait des adhérences avec le tissu cellulaire de l'orbite.

L'examen microscopique permit de voir dans une pièce (fig. ci-jointe) composée par la choroïde *h* et la sclérotique *a*, dans la portion plus grosse d'elles-mêmes, deux grandes masses tuberculeuses, *c* et *d*, développées à l'aide de la choroïde, lesquelles mesuraient dans son plus grand axe $3^{mm},40$ et étaient constituées par un noyau de substance caséeuse *e*, et par des cellules embryonnaires à la périphérie, parmi lesquelles se trouvaient des cellules géantes disséminées *f*.

Une de ces cellules a été dessinée à part, et on la peut voir alors formée par une masse granuleuse sans membrane d'enveloppe, et pourvue sur toute sa périphérie de nombreux noyaux. Elle a un diamètre de $0^{mm},070$ tournant sur les extrémités de la préparation, on voit la continuité de la tumeur avec la choroïde dont cette membrane est excessivement grossie, car elle mesure là une épaisseur de $0^{mm},75$, et constituée également par des cellules embryonnaires avec empreintes d'anciens vaisseaux et quelques cellules pigmentaires.

Le jour suivant, à l'opération, le malade présenta des symptômes phlogistiques du côté de l'orbite et des paupières, mais qui disparurent peu à peu, en laissant un petit moignon assez régulier quatre semaines après l'opération.

Trois mois après la mère mourait d'une cachexie tuberculeuse.

Dr Barraquer.

Digitized by Google

DE L'EXTRACTION DES CORPS ÉTRANGERS

DU GLOBE DE L'ŒIL (MORCEAUX DE FER OU D'ACIER) AU MOYEN DE L'AIMANT

Par le docteur A. YVERT

Médecin-major au 3e régiment de zouaves.

(SUITE).

De tout ceci nous conclurons : que l'emploi de l'aimant ou de l'électro-aimant nous paraît appelé à rendre de très grands services dans le cas de pénétration de particules de fer ou d'acier à l'intérieur du cristallin ; qu'un électro-aimant, puissant et énergique, peut, alors même qu'on ne voit ni ne délimite l'emplacement exact du corps étranger, servir à le faire passer dans la chambre antérieure, où son extraction n'est plus qu'un jeu ; enfin, que l'introduction par la plaie de la cornée d'une simple aiguille aimantée a réussi à entraîner par cette ouverture accidentelle la particule métallique.

Nous croyons donc absolument indiqué de ne recourir à l'emploi de l'extraction directe, ordinaire, à l'aide de la pince courbe, qu'après avoir inutilement essayé l'un des deux procédés nouveaux dont nous venons de parler. Car, s'ils restent inefficaces, ils ont du moins l'immense avantage d'être absolument inoffensifs.

E. — Corps étrangers de l'humeur vitrée

C'est surtout à propos de l'extraction des particules métalliques de fer ou d'acier logées à l'intérieur de l'humeur vitrée ou dans les profondeurs de l'hémisphère postérieur du globe de l'œil, en général, qu'a été soulevée la grave question de savoir : s'il y avait, oui ou non, avantage à se servir de l'aiguille aimantée ; ou s'il ne fallait pas plutôt rejeter cette nouvelle méthode thérapeutique au nombre des utopies chirurgicales, beaucoup plus intéressantes au point de vue de la théorie pure que réellement ap-

Digitized by Google

TABLEAU B

OBSERVATIONS DE CORPS ÉTRANGERS DU CRISTALLIN EXTRAITS AU MOYEN DE L'AIMANT

AUTEURS.	INDEX BIBLIOGRAPHIQUE.	CORPS ÉTRANGERS	ACCIDENTS.	THÉRAPEUTIQUE.	TERMINAISON.	ACUITÉ VISUELLE.
Mac-Hardy.	*British medical Jour.* du 26 mars 1881.	Morceau de fer.	Iritis.	Chute dans la chambre antérieure au moyen de l'électro-aimant, puis extraction directe.	Guérison.	Normale.
Samelsohn.	*Berlin. klin. Wochenschrift* du 1er novembre 1881.	Fragment de fer long de 6mm, large de 2mm, et épais d'un millimètre.	Iritis et cataracte traumatique.	Introduction par la plaie de la cornée d'un électro-aimant et extraction.	Guérison.	Comme dans le cas de cataracte traumatique simple.

Digitized by Google

plicables dans la pratique. C'est sur ce point spécial qu'a porté la communication de M. Galezowski à la Société de chirurgie de Paris; et c'est cette question qu'a particulièrement envisagée M. Berger dans son rapport sur le même sujet. Aussi nous appesantirons-nous plus longuement, plus volontiers sur ce sujet, l'un des plus importants, à notre avis, de la thérapeutique ophtalmologique, et dont peut dépendre, à un moment donné, pour le pauvre patient qui nous est confié, la conservation ou, au contraire, la perte absolue de l'organe de la vision.

Il est un premier point sur lequel nous devons tout d'abord fixer quelque peu notre attention : on pourrait croire, en effet, en lisant le rapport, excellent d'ailleurs, fait par M. Berger, à la Société de chirurgie de Paris, dans sa séance du 10 août 1881, que les exemples d'extraction des corps étrangers de l'humeur vitrée à l'aide de l'aimant sont réellement exceptionnels et constituent, pour ainsi dire, encore à l'heure actuelle, de véritables curiosités pathologiques, puisque ce savant rapporteur n'a pu réunir que neuf observations de cette nature. « L'innovation de Mac-Keown, dit, en effet, M. Berger, ne fut pas adoptée sans opposition : Knapp, dans son premier travail sur l'extraction des corps étrangers de l'humeur vitrée, lui fut peu favorable. Il paraît aujourd'hui un de ses partisans convaincus, et ses observations jointes à celles de Hirschberg, de Frænkel, de Mac-Keown et de M. Galezowski nous permettent de compter *neuf* cas, dans lesquels l'attraction magnétique a été employée, dont huit cas avec succès opératoire, c'est-à-dire extraction du corps métallique. » Bien plus considérable cependant est le nombre réel des faits publiés; bien plus nombreux sont les succès aussi, que ne le pense M. Berger; puisque, pour notre seul compte personnel, et alors que par l'impossibilité dans laquelle nous nous trouvons de puiser à toutes les sources bibliographiques dont nous avons l'indication, nous sommes intimement convaincu de présenter une statistique incomplète; puisque, disons-nous, nous présentons ici un total de seize observations, observations absolument authen-

Digitized by Google

tiques, publiées tout au long ou résumées d'une façon très claire dans les différents recueils périodiques de la France et de l'étranger. Et, qui plus est, sur ces seize observations, nous compterons, comme on va le voir, dix cas dans lesquels l'acuité visuelle fut à peu près complètement conservée. Nous sommes loin, assurément, des conclusions, un peu sévères, à notre avis, du savant rapporteur de la Société de chirurgie de Paris.

La première observation indiscutable, par ordre chronologique, est due à Dixon et remonte au 6 décembre 1858; on en trouve tous les détails dans le tome Ier des *Ophthalmic Hospital's Reports*, p. 280, avec le titre : Extraction d'un corps étranger de l'humeur vitrée.

Observation. — James Perkins, âgé de vingt-quatre ans, tonnelier, vint à l'hôpital le 2 décembre 1858, une heure et demie après une blessure de l'œil gauche. Plaie de la paupière supérieure, avec lésion correspondante de la conjonctive et de la sclérotique, à son union avec le bord supérieur de la cornée. Une petite vésicule de l'humeur vitrée était perceptible par l'ouverture pupillaire, à l'ophtalmoscope; après avoir dilaté la pupille avec l'atropine, on distinguait un léger trouble de la partie supérieure et interne de l'humeur vitrée, en arrière du cristallin. Le reste du corps vitré et toute la cornée, ainsi que le cristallin, étaient complètement transparents. Je pus parfaitement distinguer la rétine; et, près de la papille, un petit corps arrondi, semblable à une petite bulle d'air et simulant un léger épanchement de lymphe transparente. Bandage compressif, repos et calme; potion au camphre et à l'hyoscyamine. Le 6 décembre, la plaie de la sclérotique était cicatrisée, pas de douleur, pas de rougeur de la conjonctive. Le malade distinguait moins bien; à l'ophtalmoscope, je voyais moins nettement le petit corps étranger.

Pouvait-on retirer le corps étranger? Abandonné à lui-même, il devait forcément tomber sur la rétine et les procès ciliaires, et amener une inflammation qui détruirait le globe de l'œil. En pénétrant dans l'humeur vitrée par le trajet que

Digitized by Google

le corps avait suivi pour y entrer, on serait à peu près sûr de déchirer le filament auquel il était suspendu, et il tomberait hors de portée. Je me décidai donc, en conséquence, à pénétrer par la partie inférieure. J'examinai le patient dans toutes les positions et, comme le corps étranger tombait en arrière et disparaissait quand le blessé était sur le dos, j'abandonnai l'idée d'employer le chloroforme.

Comme le filament auquel était appendu le corps étranger présentait un certain degré de mobilité, l'idée me vint que l'attraction magnétique pourrait bien être employée pour l'attirer à la surface. Un puissant aimant fut essayé; mais son action sur le corps étranger, quoique très marquée, fut insuffisante; car, si ce dernier, entraîné à l'intérieur, vint se cacher derrière l'iris, et tomba vers la partie inférieure, en contact avec le cristallin, l'important était de le retirer. Le patient étant alors assis devant une fenêtre, je me plaçai derrière lui, les paupières écartées, et je fixai le globe de l'œil en haut; alors je plongeai un petit couteau de Jæger à travers les parois du globe de l'œil, vers sa partie inférieure, dirigeant la pointe de l'instrument en arrière pour éviter de blesser le cristallin. Ayant retiré le couteau, j'introduisis une pince, imaginée par Assalini pour pratiquer la section de l'iris dans l'opération de la pupille artificielle, pince qui s'ouvre quand on presse sur une des branches, et qui se referme quand la pression disparaît. Je ne pouvais distinguer que très difficilement le corps étranger, car il ne devenait apparent par aucun moyen, et n'apparaissait que de temps à autre indistinctement, quand la lumière tombait dessus. Cependant, après deux tentatives infructueuses, je fus assez heureux pour l'accrocher par une extrémité, et pour le sortir. Les paupières furent immédiatement fermées avec du taffetas, et des compresses d'eau froide appliquées pendant quelque temps. Le corps étranger était un petit fragment de ciseau, mesurant environ en longueur $\frac{1}{10}$ de pouce et pesant 1/4 de grain.

En examinant l'œil, le 6 janvier suivant, je trouvai la pupille parfaitement circulaire, et son champ transparent. Le patient

Digitized by Google

pouvait lire les gros caractères de sa pancarte d'hôpital. La plaie opératoire s'était réunie. Une petite quantité de sang était épanchée au-dessous de la conjonctive, mais cette membrane était peu enflammée.

Le 13 janvier, la pupille ne ressentait plus les effets de l'atropine, et était redevenue parfaitement contractile. La lumière était très bien supportée, et le patient pouvait lire le type *cicero*. Pour la première fois depuis l'opération, je l'examinai à l'ophtalmoscope : un petit nombre de filaments flottaient dans le corps vitré; le cristallin était parfaitement transparent; la seule chose, qui me parut pathologique, était une légère rougeur de la rétine et de la papille, conséquence probable du léger traumatisme opératoire. Le 3 mars, la rétine paraissait absolument normale, et il ne restait que quelques flocons du corps vitré. La vue du blessé était totalement rétablie.

Telle est, dans tous ses détails, la remarquable observation de Dixon, dans laquelle, pour la première fois, cet ophtalmologiste distingué eut le mérite incontestable de faire servir l'aimant à l'extraction d'un morceau de fer, suspendu au milieu même de l'humeur vitrée. Dans cette première tentative, restée justement célèbre et citée partout, l'opération fut divisée en deux temps parfaitement distincts : le premier eut pour but d'attirer le corps étranger vers la partie inférieure du globe de l'œil et de l'amener ainsi au contact de la coque oculaire; le second consista tout simplement à sectionner cette enveloppe le plus près possible du corps étranger, afin de l'extraire directement avec des pinces. Or, le premier temps était, à moins de dégâts considérables, au-dessus des ressources de l'art, si Dixon n'avait eu l'ingénieuse idée de chercher à déchirer, par l'attraction magnétique, le filament auquel était appendue la particule métallique, et d'amener ainsi cette dernière en un point où il pût facilement la saisir. Le mérite du chirurgien anglais est d'autant plus grand, que son premier coup fut un coup de maître, et qu'un succès complet couronna cette entreprise hardie. Désormais la voie était toute tracée, et la méthode nouvelle

Digitized by Google

avait acquis droit de cité dans la thérapeutique ophtalmologique.

Et, pourtant, il nous faut remonter maintenant jusqu'à l'année 1873, c'est-à-dire quinze ans plus tard, avant de voir ce procédé ingénieux remis en pratique. « Ce fut encore, comme le fait justement remarquer Berger, à un Anglais qu'il appartint d'avoir le premier mis à contribution l'attraction magnétique, pour aller à la recherche du corps étranger métallique et l'extraire »; c'est, en effet, à Mac-Keown, chirurgien de l'hôpital ophtalmologique de Belfast que revient l'honneur d'avoir réédité cette méthode opératoire, et de l'avoir définitivement introduite dans la pratique. Sa première observation date du 22 novembre 1873, et a été publiée dans le *British medical Journal* du 20 juin 1874.

Observation. — Extraction d'un morceau d'acier de l'humeur vitrée à l'aide de l'aimant. Rétablissement à peu près complet de la vision.

Edward Mills, âgé de quinze ans, apprenti sur un bâtiment cuirassé, vint me consulter à l'hôpital le 21 novembre dernier. Il me raconta que la veille, étant occupé avec un de ses camarades, à tailler un boulon, les deux marteaux se choquèrent violemment et une particule métallique vint le blesser à l'œil droit. On voyait une plaie de la cornée partant du centre et dirigée vers la partie externe; elle paraissait superficielle au centre et pénétrante en dehors. Le sphincter pupillaire était déchiré au niveau de son bord externe, et l'iris rétracté vers la périphérie. Ce garçon pouvait aisément compter les doigts; mais je ne pus déterminer exactement le degré d'acuité visuelle, en raison de l'extrême sensibilité de l'œil. L'ophtalmoscope ne montrait aucune trace d'opacité du cristallin; et le fond de l'œil était parfaitement distinct, sauf en un point limité du côté temporal. On apercevait profondément, en ce point, dans le corps vitré, par l'éclairage direct, des opacités situées au voisinage de la rétine, paraissant avoir de la tendance à tomber vers les parties déclives, comme si quelque chose les attirait en bas. Parfois, au centre d'une de ces opacités, un léger reflet apparaissait, analogue

Digitized by Google

à celui que produirait un petit éclat métallique. En projetant un jet de lumière du côté gauche du malade, et en plaçant mon œil dans une position telle qu'on pût apercevoir le reflet des opacités, elles me parurent rouges, avec un reflet luisant. Il n'était pas douteux qu'un corps étranger, masqué en partie par un exsudat, était logé dans l'humeur vitrée. Cette particule métallique avait suivi un trajet extraordinaire, pénétrant, en effet, au centre de la cornée, blessant l'iris, et contournant le cristallin sans l'atteindre, pour aller s'arrêter dans l'humeur vitrée. Le lendemain le blessé me raconta qu'il avait souffert beaucoup de son œil, et surtout pendant la nuit. Les milieux de cet organe était devenus assez troubles pour empêcher de voir distinctement la papille et de délimiter nettement le corps étranger. Je fus convaincu que cet œil ne tarderait pas à être atteint d'une inflammation rapidement destructive, et qu'une intervention immédiate était nécessaire.

Dans un cas pareil, ma limite d'action, basée sur les résultats de la pratique et sur les conseils donnés dans les ouvrages classiques, était : 1° soit de pratiquer une section de la sclérotique, à proximité du corps étranger, dans l'espoir de le voir expulsé avec une certaine quantité d'humeur vitrée; en cas d'insuccès, de chercher à le saisir avec une pince ; et si mes efforts restaient inutiles, à me déclarer satisfait, dans le cas où les lésions amèneraient la suppuration et la destruction du globe de l'œil; — 2° soit d'abandonner le corps étranger aux chances de l'enkystement, tout en me tenant prêt à intervenir, au cas où il déterminerait des accidents du côté opposé.

La perspective de l'une ou de l'autre de ces deux méthodes n'était pas engageante: j'avais, en effet, connaissance d'un seul cas dans lequel l'extraction d'un corps étranger de l'humeur vitrée, à l'aide de la pince, avait abouti à la conservation d'une bonne acuité visuelle; et, les cas, dans lesquels des particules métalliques s'étaient enkystées, sans amener d'accidents ultérieurs, étaient bien peu nombreux. L'expérience des dangers extrêmes auxquels exposait la perte de la vision

Digitized by Google

causée par la présence de corps étrangers à l'intérieur de l'humeur vitrée, me décida à recourir à l'extraction; toutefois je me défiais beaucoup de l'emploi de la pince. J'avais beaucoup réfléchi; et j'en étais arrivé à décider l'essai, dans le cas non douteux de la présence d'une particule de fer ou d'acier à l'intérieur de l'œil, de la puissance de l'attraction magnétique. Je m'étais procuré, dans ce but, un bâton aimanté de huit pouces de long, d'un pouce de large, d'une ligne d'épaisseur, et terminé à ses deux extrémités par une pointe émoussée.

Le patient, ayant été éthérisé, je fis une incision d'environ deux lignes et demie dans l'épaisseur de la sclérotique à la partie externe, parallèle au bord de la cornée, et à peu près à deux lignes et demie en arrière. Une pince à iridectomie fut introduite dans l'humeur vitrée, mais elle ne rencontra pas le corps étranger. J'eus recours alors à l'aiguille aimantée. J'introduisis l'extrémité dans l'humeur vitrée, aussi loin que possible, et en arrière du côté du pôle postérieur du globe de l'œil. Je sentis très bien que le corps étranger vint s'y fixer; mais ce fut seulement à la troisième tentative que j'eus la satisfaction de le retirer à l'extrémité de l'aimant. Il avait une forme ovalaire, était long d'une ligne environ, large d'une demi-ligne, à bords tranchants, principalement d'un côté; son épaisseur était d'environ un quart de ligne; il pesait un demi-grain.

Bien que l'aimant parût un instrument grossier pour pénétrer à l'intérieur de l'œil, il remplit toutefois parfaitement le but que je me proposais et l'indication capitale de prévenir la sortie de l'humeur vitrée pendant l'opération. Le corps étranger fut, à deux reprises différentes, arraché de l'aiguille aimantée par les lèvres de la plaie sclérotícale. Pour ce motif il serait avantageux d'avoir de chaque côté de l'extrémité de l'instrument une petite cannelure capable de protéger le corps étranger au moment de sa sortie du globe de l'œil.

Le corps vitré, tant qu'il conserve sa structure, offre une grande résistance à l'action de l'aimant sur les particules métalliques qu'il renferme. Qu'on suppose, en effet, un morceau de fer ou d'acier soumis à l'action d'un aimant, dans une

Digitized by Google

humeur vitrée absolument saine; jamais le pouvoir magnétique ne parviendra à extraire le corps étranger. Si, au contraire l'humeur vitrée est ramollie, elle sera entraînée en masse avec le corps étranger, et l'extraction deviendra des plus faciles. Il faut donc absolument qu'on puisse traverser l'humeur vitrée pour ouvrir un passage direct à la particule métallique : le couteau, à l'aide duquel on pratique l'incision, peut être employé dans ce but ; mais mieux encore la pointe elle-même de l'aiguille aimantée. Aussi, en supposant que le corpuscule métallique ait traversé la sclérotique, alors l'incision pourra en règle générale être faite en ce point, afin que l'aimant cherche à entraîner le corps du délit précisément par le trajet qu'il aura suivi en pénétrant. En pareil cas, aussi, un puissant aimant pourrait être employé dans un tout autre but : à savoir, d'appliquer un des pôles à l'extérieur de l'œil, pour attirer le métal vers la plaie, et pouvoir ainsi le saisir et l'entraîner au moyen d'une pince.

Le malade dont il s'agit, resta trois jours à l'hôpital, et fut ensuite traité à la consultation externe. Le traitement consista dans l'instillation d'atropine et dans l'emploi d'un bandage compressif. Plus de douleur après l'opération ; les milieux de l'œil devinrent rapidement transparents, et la vision s'améliora de jour en jour. Peu de temps après, la blessure de la cornée était à peine perceptible ; l'iris sembla s'atrophier au niveau du point où il avait été déchiré, le reste conservant sa structure normale ; le cristallin resta transparent ; l'humeur vitrée offrit un léger degré d'opacité au niveau du point où était le corps étranger. Le champ visuel était parfait, sauf une légère échancrure correspondant au point où la rétine avait été sectionnée.

Le 13 décembre dernier, je présentai le patient aux membres de la Société de médecine : je constatai alors qu'il pouvait lire le numéro 2 de l'échelle de Snellen, à un pied, degré d'acuité certainement très satisfaisant. De fait, ce garçon ne trouvait qu'une très petite différence entre les deux yeux. Il reprit son travail bientôt après, et l'a toujours continué dans d'excellentes conditions.

Digitized by Google

Je n'ai pas connaissance, ajoute l'auteur de cette observation si remarquable, que l'attraction magnétique ait jamais été appliquée à l'extraction des corps étrangers de l'humeur vitrée, et je suis persuadé que les résultats extrêmement satisfaisants obtenus dans ce cas, doivent être rapportés à l'adoption de cette méthode. En employant l'aimant le chirurgien pourra savoir, en effet : 1° si le corps étranger est d'acier ou de fer, ou d'un autre métal susceptible d'être attiré par l'aimant; 2° dans quelle région se trouve le corps du délit; 3° s'il est incrusté dans une des membranes du globe de l'œil, ou englobé dans des produits inflammatoires organisés. Pour éviter cette dernière complication, l'extraction doit être tentée le plus tôt possible après l'accident.

Certainement Mac-Keown est dans l'erreur, quand il dit qu'à sa connaissance jamais l'attraction magnétique n'a été appliquée à l'extraction des particules métalliques de fer ou d'acier, situées à l'intérieur de l'humeur vitrée; puisque nous avons vu, dans l'observation précédente, Dixon se servir de ce moyen en 1858 pour pratiquer le premier temps de l'extraction; mais il n'y a pas moins une grande différence, une différence capitale entre ces deux manières de faire, et l'on peut dire que Mac-Keown fit faire un pas considérable en avant à cette méthode. Tandis que Dixon, en effet, s'était contenté d'attirer le corps étranger vers la partie interne de la coque oculaire, et cela pour le saisir alors avec des pinces, Mac-Keown eut l'idée et le mérite d'introduire à l'intérieur même du globe de l'œil, une aiguille aimantée, à travers une ouverture de la sclérotique, afin d'aller ainsi directement à la recherche du corps étranger. Là est le véritable progrès, aussi doit-on, sans aucun doute, considérer cette opération du savant chirurgien anglais comme le point de départ, réel et définitif, de l'application de l'aimant à l'extraction des morceaux de fer ou d'acier de l'humeur vitrée.

Deux ans après ce brillant début, Mac-Keown trouvait une occasion nouvelle de mettre en pratique son ingénieux procédé, et faisait pour la seconde fois l'extraction d'un fragment de marteau pesant trois grains le 28 septembre 1875.

Digitized by Google

Le fait a été publié, tout au long, dans le *Dublin Journal of medical science* de 1876, t. LXII, p. 201 et suivantes :

OBSERVATION. — M. Auley, âgé de trente ans, ouvrier au chemin de fer du Nord, vient me trouver le 28 septembre dernier. Il me raconte qu'un petit fragment de marteau l'avait atteint à l'œil droit. Je constatai, en effet, une blessure intéressant la cornée et la sclérotique, à la partie interne; elle mesurait 1/4 de pouce avec une ramification d'environ 1 ligne 1/2. Le cristallin était opaque, l'iris déchiré sur une grande étendue et faisant hernie dans la plaie. Du récit du blessé et de l'aspect de la blessure, il m'était impossible de dire si le métal était ou non logé dans l'œil. J'excisai la portion d'iris herniée et n'ayant pas alors sous la main l'aiguille aimantée, j'introduisis les branches d'une pince dans l'humeur vitrée, mais je ne pus trouver le corps étranger. M'étant alors procuré un aimant, je l'introduisis dans le vitré et aussitôt le métal fut reconnu au bruit particulier qu'il produisit en venant se mettre au contact de l'aiguille aimantée. Celle-ci entraîna bien le métal jusqu'au niveau de la plaie, mais ne put le faire sortir. J'élargis un peu la plaie, j'en tins les lèvres écartées avec une pince à iridectomie et je réintroduisis l'aimant. Aussitôt la particule métallique s'y fixa et tandis qu'elle était ainsi maintenue au voisinage de l'ouverture sclérotícale, je la saisis facilement et l'entraînai avec une pince. C'était une particule triangulaire, à bords grossiers et pesant trois grains. L'opération fut complétée par l'ablation, à l'aide de la curette, de la plus grande partie possible du cristallin cataracté. La violence même du traumatisme et l'étendue de la plaie ne pouvaient faire espérer qu'une conservation très faible de la vision. Il y eut une inflammation considérable ; mais la plaie se cicatrisa assez promptement et sans suppuration. Pendant quelque temps sensibilité considérable de la région ciliaire; et finalement atrophie du globe de l'œil. Au premier abord, tenant compte de l'étendue de la blessure je déclarai urgente l'énucléation, mais le patient s'y refusa. En somme, la principale source du danger de l'ophtalmie sympathique (le

Digitized by Google

corps étranger) avait disparu; et à l'aimant revenait bien le mérite du diagnostic et de l'extraction.

Une simple réflexion, ajoute Mac-Keown, convaincra facilement le lecteur de l'importance de l'aimant dans les blessures récentes de la sclérotique et de l'humeur vitrée. Là se trouvent, en effet, les conditions propres à assurer le succès : plaie largement ouverte, corps vitré déchiré jusqu'au fond du trajet, voie directe pour l'introduction de l'aiguille aimantée, et sortie du métal sans production de nouvelle plaie... D'ailleurs, le grand avantage de l'aimant sur la pince, quand on ne voit pas le corps étranger, et que le cristallin est opaque, c'est que la particule métallique se précipite sur l'aimant, et peut même produire un bruit caractéristique, comme dans le fait précédent d'Auley. Au cas, du reste, où le corps du délit ne peut être extrait directement hors de la plaie, on a toujours la ressource de le saisir avec une pince.

Quelques mois plus tard, le 11 mars 1876, Mac-Keown pratiquait une nouvelle extraction d'un petit fragment d'acier au moyen de l'aimant, et en publiait les détails dans le même numéro du *Dublin Journal* de 1876. Si dans ce cas encore la vision ne fut pas conservée; si le lendemain de l'extraction il fallut recourir à l'énucléation, il faut en rechercher la raison bien simple dans ce fait que l'œil était déjà en pleine suppuration au moment de l'intervention; il n'en résulte pas moins que l'aimant a rendu, même dans cet exemple relativement défavorable, le service de permettre l'extraction du corps étranger et de prévenir ainsi, peut-être, l'éclosion de l'ophtalmie sympathique.

Observation. — Robert Boyd, âgé de vingt-sept ans, ouvrier de Whitepark, vint à l'hôpital le 10 mars 1876. Il me raconta que la veille son œil droit avait été atteint par un petit éclat de ciseau. Je constatai une petite plaie à la périphérie de la cornée, et une petite perforation de l'iris au point correspondant. Il y a une opacité du cristallin dans son quart supérieur et interne, mais je ne pus déterminer s'il y avait là quelque corps étranger. Le fond était nuageux. Le lendemain, il y avait un peu d'hypopion, mais l'humeur vitrée

Digitized by Google

était plus claire. Le jour suivant je découvris un petit corps noir au-dessous et en dehors de la papille, tout à fait rapproché de la rétine. Ses contours étaient brillants, mais le centre noir. Restait la question de savoir si cet aspect noirâtre avec contours brillants ne pouvait pas être attribué à une fente de la sclérotique, causée par le passage du corps étranger. Les bords, toutefois, étaient trop brillants pour être la conséquence du reflet de la sclérotique. L'examen à l'aide de la méthode parallactique semblait aussi indiquer que cette apparence résultait d'une légère saillie en avant de la rétine; aussi avant de décider l'opération, je désirai m'assurer de la nature du corps étranger. Pour cela j'employai l'aimant. En conséquence, pendant que je regardais ce petit corps à l'ophtalmoscope, un assistant approcha de l'œil un fort aimant, et le promena dans différentes directions. Un léger mouvement se produisit, ce qui résolut du coup la question de présence, de nature et de siège du corps étranger.

Ce cas était entouré des plus grandes difficultés : la particule métallique était petite, mince; elle changerait certainement de position et tomberait au contact des membranes du fond de l'œil; le cristallin deviendrait presque certainement opaque et masquerait le champ pupillaire. L'extraction du métal était hasardée, et, autant que je puis croire, sans précédent: l'ouverture palpébrale était étroite, l'œil enfoncé et la difficulté d'opérer augmentée d'autant.

Le cas paraissait désespéré, si on l'abandonnait à lui-même. Pensant alors que probablement l'énucléation serait immédiatement indispensable, je me décidai à tenter l'extraction de la particule métallique, et, en cas d'insuccès, à recourir à cette première mesure radicale. Aussi, après m'être assuré l'assistance du docteur John Moore, je pratiquai l'opération.

Je fis au côté temporal de la sclérotique une incision d'environ trois lignes, aussi loin que possible du pourtour de la cornée et parallèle à ce dernier, le couteau dirigé en arrière, à l'intérieur de l'humeur vitrée. L'action de tourner le globe de l'œil en dedans, pour faciliter la section, rendait l'éclairage du fond de cet organe très difficile; et la nécessité de

Digitized by Google

me servir d'une main pour tenir l'instrument extracteur, pendant que l'autre tenait l'ophtalmoscope, rendait impossible l'emploi de la lentille grossissante : je n'avais donc qu'une idée approximative de la situation du corps étranger, grâce à mon examen antérieur et à la lumière diffuse qui reflétait sur ce dernier. Une pince aimantée fut introduite, à plusieurs reprises, et sans succès, dans l'humeur vitrée; à la fin, cependant, elle attira le corps étranger assez en avant pour que le docteur Moore et moi-même puissions le voir nettement attaché à la pince et entraîné par elle. Il se trouva qu'il était fixé à l'extrémité et en dehors d'un des mors, de telle sorte qu'on ne put le saisir. Il paraissait, dans ces conditions, gros et amplifié par la réfringence des milieux de la partie antérieure de l'œil, et très brillant. Plusieurs fois de suite, il fut enlevé de l'extrémité de la pince par les lèvres de la plaie scléroticale. Finalement, je réussis à l'enlever avec la pointe de l'aiguille aimantée. En réalité, c'était une petite particule, d'environ deux lignes de longueur, à bords très irréguliers, comme je l'avais reconnu à l'ophtalmoscope. Il pesait 1/3 de grain. Le lendemain, l'œil était très enflammé; le pus augmenta dans la chambre antérieure; la suppuration envahit consécutivement l'humeur vitrée, et j'énucléai le globe de l'œil.

L'aimant, dans ce cas, parvint bien encore, quoique à la longue, à retirer le corps étranger de l'humeur vitrée; mais il n'en résulta pas moins le développement rapide d'un phlegmon du globe de l'œil, qui exigea le sacrifice de cet organe. Les adversaires de cette méthode ne manqueront certainement pas de rendre, en grande partie, responsables de cette complication, les nombreuses recherches et les tentatives répétées d'extraction à l'intérieur du vitré, au moyen de la pince aimantée; telle n'est point cependant notre manière de voir, pas plus que celle de Mac-Keown; car à notre avis, la cause unique, la cause indiscutable de cet insuccès est due à l'état non douteux de suppuration dans lequel se trouvait le globe de l'œil au moment de l'intervention. L'extraction malheureusement a été pratiquée trop tard; et l'on pouvait à peu

Digitized by Google

près certainement prévoir à l'avance ce qui surviendrait.

Le cas présentait, en effet, dit Mac-Keown, des particularités telles que je pronostiquai d'avance un insuccès. L'œil, avant l'opération, avait une tendance non douteuse au processus suppuratif; et ces circonstances spéciales favorisèrent certainement la choroïdite purulente plus que l'introduction répétée de l'instrument.

La meilleure preuve de l'importance capitale qu'il y a d'opérer le plus tôt possible après la blessure, avant le début des accidents inflammatoires, et des succès remarquables qu'on peut obtenir, dans ces conditions, par une intervention rapide, nous est fournie par cette autre observation, empruntée au même auteur anglais, et dans laquelle l'extraction d'une particule métallique, pratiquée trois quarts d'heure seulement après sa pénétration dans le vitré, laissa au pauvre patient une acuité visuelle absolument normale. Voici, d'ailleurs, la traduction de cette remarquable observation, publiée successivement dans le *British medical Journal* du 4 mai et la *Lancet* du 24 août 1878 :

Observation. — Moses E... âgé de trente-deux ans, ajusteur, vint me consulter à l'hôpital le 20 novembre 1877. Il me raconta que, trois quarts d'heure avant sa visite, il avait eu l'œil droit blessé par un petit éclat d'acier provenant d'un marteau. Je remarquai une plaie un peu plus petite qu'une ligne au niveau de la région ciliaire, juste à la jonction de la cornée et de la sclérotique. Une extrémité de la blessure atteignait la chambre antérieure, comme le montraient l'évacuation de l'humeur vitrée et la hernie de l'iris à travers la plaie. La plaie était parfaitement nette et aucun corps étranger n'était perceptible. Les milieux de l'œil étaient transparents. L'ophtalmoscope ne démontrait pas la présence du corps étranger. J'introduisis alors avec précaution l'aiguille aimantée dans la plaie, et aussitôt me fut démontrée, par un petit bruit spécial, la présence de la particule métallique. Par l'emploi patient et prudent de l'aimant, le corps étranger fut entraîné au niveau de la solution de continuité, et son extrémité assez visible pour me permettre de le saisir avec des pinces et de

Digitized by Google

l'extraire. C'était un fragment d'une ligne 1/2 environ de longueur, large d'une ligne à un bout et d'une demi-ligne à l'autre. Le patient se rétablit complètement et retourna à son travail le 10 décembre suivant.

Inutile, pensons-nous, d'insister longuement sur les avantages incontestables de l'aimant, dans ce cas particulier : d'une part, en effet, Mac-Keown ne pouvait même pas résoudre la question de savoir si, oui ou non, la particule métallique avait pénétré à l'intérieur du globe de l'œil; il lui eût fallu, pour établir sur ce point un diagnostic certain, pratiquer le cathétérisme de la plaie et en agrandir certainement les dimensions; d'autre part, une fois la présence du corps du délit parfaitement constatée, il devenait indispensable, pour en pratiquer l'extraction, d'introduire entre les lèvres de la plaie les mors d'une pince et d'aller ainsi, presque au hasard, à la recherche, dans le corps vitré, du morceau de fer qu'on supposait y être logé. Combien plus simple, combien plus pratique est, en pareille circonstance, l'emploi de l'aiguille aimantée, qui a permis, du même coup, et cela sans augmenter le moins du monde le traumatisme, sans même agrandir l'étendue de la solution de continuité, de porter le diagnostic, de saisir le corps étranger et d'en pratiquer l'extraction immédiate. Il faudrait, assurément, vouloir absolument fermer les yeux à l'évidence, pour ne pas admettre la supériorité de cette nouvelle méthode.

Le bruit produit, en Angleterre, par les succès de Mac-Keown ne tarda pas, d'ailleurs, à éveiller l'attention des chirurgiens allemands; bientôt les ophtalmologistes d'outre Rhin à leur tour, se firent un devoir de mettre en pratique et d'essayer cette ingénieuse application. Le premier exemple certain en est dû à Hirschberg et a été publié dans le *Berlin. klinisch. Wochenschrift* du 17 novembre 1879; en voici le résumé, emprunté à la *Revue des Sciences médicales* d'Hayem de 1880, p. 663 :

Observation. — Un jeune homme de seize ans, en forgeant, reçoit un éclat de fer dans l'œil droit. Hirschberg voit le blessé le jour même : à 1 millimètre 1/2 au-dessus de la cornée, plaie

Digitized by Google

sclérotícale légèrement béante, à peu peu près horizontale, longue de deux millimètres 1/2, et entre les lèvres de laquelle on aperçoit un peu de substance vitrée. Faible plissement longitudinal de la cornée; un peu de sang dans la chambre antérieure. Pupille ovalaire dans le sens vertical. Au milieu du corps vitré se voit un filament foncé, adhérant supérieurement à la plaie et se dirigeant, en s'amincissant, en bas et en arrière. Quand le blessé regarde en bas, on distingue une particule de fer située à quelque distance en arrière du cristallin, dans la portion inférieure du corps vitré.

Le lendemain matin, même état de choses; opération après chloroformisation : entre les muscles droits externe et inférieur, incision méridienne commençant en arrière du corps ciliaire et s'étendant vers l'équateur. Afin de pouvoir recouvrir cette incision, Hirschberg taille préalablement, en dedans de l'incision projetée, un lambeau conjonctival hémisphérique, qu'il rabat en dehors. Puis un aide, au moyen d'une pince, attire le globe oculaire en dedans et en haut. Hirschberg saisit alors le tissu épisclérotical à la partie antérieure de l'incision qu'il veut faire, et enfonce dans la sclérotique le couteau à cataracte de de Græfe, le tranchant tourné vers l'équateur de l'œil; avec des mouvements lents de scie, il pratique, sans contre-ponction, une incision longue de 4 millimètres à travers toutes les membranes oculaires. Une pression douce exercée sur la lèvre interne de cette incision ne suffit pas, aidée de la pesanteur (le malade est demi-assis sur une chaise), pour faire sortir le corps étranger. Hirschberg introduit dans la plaie l'extrémité en forme de bec d'un électro-aimant courbe dont la concavité regarde la sclérotique, mais le corps étranger ne se présente pas. L'aimant est retiré, l'incision doublée de longueur, et l'aimant réintroduit; sans qu'on ait perçu aucun bruit, en le ramenant au dehors, on voit qu'il supporte un éclat de fer long de 3 millimètres, large de 2 et épais de 1; son poids est de 20 milligrammes. Le lambeau conjonctival est rabattu sur l'incision et fixé par deux points de suture; application d'un monocle sur l'œil opéré, et bandage occlusif sur l'œil gauche. La guérison s'effectue sans

Digitized by Google

trace aucune de réaction, ablation des sutures le quatrième jour. Quinze jours après l'opération, le filament signalé dans le corps vitré est encore visible; mais il a disparu au bout d'une nouvelle quinzaine. La lésion, produite au fond de l'œil par l'opération, se voit à 8 millimètres environ en dehors et en bas de la papille, sous forme d'un secteur décoloré, nettement délimité, dont le fond blanc est pointillé de noir, et dont l'extrémité antérieure ou équatoriale n'est pas visible à l'ophtalmoscope. Quant aux résultats fonctionnels de l'opération, le jeune homme lit les caractères les plus fins (1 1/2 de Snellen à 9 pouces), et le champ visuel n'est un peu rétréci qu'en haut et en dedans.

Inutile de faire ressortir, dans ce cas intéressant, la valeur et l'importance de l'emploi de l'aiguille aimantée, sans laquelle, bien certainement, Hirschberg aurait été obligé de se livrer à des tentatives, probablement infructueuses et qui auraient augmenté le traumatisme, tout en compromettant sérieusement l'organe de la vision; tandis que l'introduction de la tige d'un simple électro-aimant a suffi à l'extraction du corps étranger, et à la conservation à peu près intégrale de l'acuité visuelle.

Un succès aussi éclatant ne pouvait évidemment qu'engager ses compatriotes à se lancer dans la nouvelle voie, si heureusement frayée par Hirschberg; aussi, voyons-nous Frænkel tenter quelques mois après, en février 1880, une opération identique, laquelle fut encore couronnée d'un succès non moins remarquable. L'observation a été rapportée tout au long dans le *Centralblatt für praktische Augenheilkunde* (Jahrg. 4, p. 37, 1880), avec le titre : Extraction d'un morceau de fer du corps vitré par une section scléroticale et avec l'aimant; en voici la traduction à peu près textuelle :

Observation. — Un jeune homme, de seize ans, s'était blessé l'œil avec un marteau. Dans le quart inféro-externe, on constate à l'examen, une plaie oblique, traversant le bord sclérocornéen et longue de 6 millimètres. Cristallin intact, iris prolapsé. Décollement de la rétine en bas et en dehors avec perte du champ visuel correspondant. Vingt-quatre jours après la

Digitized by Google

blessure, l'auteur put reconnaître avec certitude le morceau de fer, placé sur la partie décollée de la rétine, en bas et en dehors. En ce point, le globe fut fendu longitudinalement sur une étendue de 10 millimètres, avec sortie immédiate de masses jaunâtres et de sang. Le corps étranger cependant ne vint pas de lui-même, et ne put être senti avec une pince, introduite doucement dans l'œil. A ce moment, Frænkel y plongea une sonde aimantée de Janin; et quand elle approcha de l'extrémité postérieure de la plaie, on put voir le corps étranger, long de 6 millimètres, et pesant 4 centigrammes. La plaie guérit sans accident. L'œil, qui était astigmate, avait après quatre semaines une acuité visuelle égale à $\frac{1}{3}$.

Ce succès est d'autant plus remarquable, et d'autant plus surprenant tout à la fois, qu'il y eut un immense intervalle de vingt-quatre jours entre l'époque de la blessure et le moment de l'extraction; et nous sommes fortement étonné de n'avoir pas vu pendant ce laps de temps relativement considérable, éclater quelque complication inflammatoire qui ait rendu inutile ou illusoire l'emploi de l'aiguille aimantée. Cet exemple est donc, à n'en pas douter, un de ceux qui plaident le plus hautement en faveur de la méthode que nous chercherons bientôt à préconiser et à recommander dans les cas de cette nature.

Une autre observation, non moins favorable, et empruntée à un chirurgien du nouveau-monde, paraissait quelques mois plus tard dans le numéro 20 du *Medical Record* de l'année 1880; nous voulons parler du fait publié par Oppenheimer, de New-York, sous le titre : Extraction d'un corps étranger du corps vitré avec conservation d'une partie de l'acuité visuelle.

Observation. — Il s'agit d'un forgeron, de dix-neuf ans, ayant reçu dans l'œil droit un morceau de métal qui ne lui causa d'abord ni douleur, ni incommodité. Mais, trois jours après, il se présente à la clinique pour savoir, dit-il, si son œil est tout à fait sain. A l'examen, on trouve, à la partie inféro-interne du bord cornéen, une petite proéminence en forme de bouton, qu'on suppose d'abord contenir le corps étranger; mais ce n'était que la perforation de la sclérotique. A l'ophtalmoscope, on constate : opacité légère, filamenteuse du corps vitré; et,

Digitized by Google

après dilatation de la pupille par l'atropine (il existe quelques gouttes de sang dans la chambre antérieure), on pouvait voir deux ou trois lignes rouges qui, sans aucun doute, correspondaient au trajet du corps étranger; mais il était impossible de le découvrir. Le patient fut éthérisé; et, pendant l'anesthésie, toute la chambre antérieure se remplit de sang. Assisté par le docteur Gruening, l'auteur, après avoir élargi la perforation, introduisit un aimant dans le corps vitré, le poussa dans différentes directions, et l'attira lentement au dehors, mais sans résultat. Il se servit alors d'un aimant plus fort; même insuccès. L'aimant fut réintroduit alors à trois reprises dans le corps vitré, et promené chaque fois dans divers sens. Après l'avoir retiré la troisième fois, Frænkel aperçut le corps étranger au bord de la plaie et put alors la retirer facilement. Pas de perte du corps vitré. Il est probable, ajoute le chirurgien américain, qu'en retirant l'aimant, le corps étranger s'était accroché aux bords de la plaie. Trois points de suture conjonctivale; guérison sans suppuration. Le sang de la chambre antérieure fut complètement résorbé au bout de trois semaines. Deux mois après l'opération, le malade put reprendre son travail. L'acuité visuelle était égale à $\frac{1}{5}$; le champ visuel un peu rétréci dans toutes les directions, mais surtout en haut et en dedans.

Il est facile de se rendre compte que, dans ce fait, malgré les nombreuses tentatives d'extraction et les recherches réitérées du corps étranger à l'intérieur de l'humeur vitrée, il n'en est résulté aucune complication inflammatoire; et que la réunion de la plaie a eu lieu par première intention. Par conséquent, on peut conclure, à fortiori, que cette méthode sera encore beaucoup plus avantageuse quand on aura soin, comme nous le dirons plus tard à propos du procédé opératoire, d'éviter l'arrêt de la particule métallique, fixée à l'aimant, au niveau des lèvres de l'incision scléroticale; inconvénient facile à prévenir au moyen tout simplement d'une section méridienne plus étendue et de l'écartement des bords de la solution de continuité à l'aide de deux petits crochets mousses.

Dans le fait suivant, publié par Knapp, dans les *Archives*

Digitized by Google

of Augenheilkunde du mois d'octobre 1880, on verra une fois de plus quels sont les inconvénients de tenter l'extraction en pleine suppuration du globe de l'œil; mais on pourra également se rendre compte que, même dans ces cas désespérés où l'énucléation immédiate paraît formellement indiquée, l'emploi de l'aimant donne encore l'avantage immense de retirer le corps du délit et de ne pas recourir à cette mesure extrême à la période d'inflammation phlegmoneuse, tout en ne faisant courir aucun risque d'ophtalmie sympathique. On jugera, d'ailleurs, beaucoup mieux et en toute connaissance de cause par le résumé suivant de cette observation.

Observation. — Morceau d'acier situé dans le corps vitré, ayant occasionné une irido-choroïdite aiguë purulente, et extrait au moyen de l'électro-aimant.

Mécanicien ayant reçu un fragment de marteau dans l'œil gauche. Il se présente le lendemain à Knapp : l'inflammation commence à prendre une certaine intensité; injection épisclérale, avec chémosis modéré; hypopion de 3 millimètres de hauteur, pupille adhérente au côté interne; iris gris sale; $S = \frac{1}{2}$. Plaie de la cornée, dans la direction du méridien horizontal et à son côté interne; adhérence irienne à ce niveau; opacité correspondante du cristallin. Impossible d'éclairer le fond de l'œil; trouble généralisé de l'humeur vitrée; on ne peut distinguer le corps étranger. Sensibilité très grande à la pression de la partie supérieure de la région ciliaire. Opération pratiquée le jour même : section méridienne, et introduction de la pointe d'une aiguille aimantée, en forme de sonde, à l'intérieur du globe de l'œil, à la partie supérieure et externe, et en arrière du cristallin. Après trois tentatives inutiles, et sans avoir perçu le moindre bruit métallique, Knapp parvint à retirer le corps étranger, qui apparaissait à la partie inférieure de la plaie, au milieu d'une perte de corps vitré; il avait 2 millimètres de long sur 1 millimètre 1/2 de large. Suture conjonctivale avec deux points et bandeau compressif. L'inflammation n'en continua pas moins à se développer, et amena assez rapidement l'atrophie du globe de l'œil. Finalement, Knapp pratiqua l'énucléation.

Digitized by Google

L'observation suivante, empruntée à Burgl, de Passau, et publiée in extenso dans le *Berlin. klinisch. Wochenschrift* du 1er novembre 1880, est doublement intéressante aussi en ce sens, que l'extraction de la particule métallique contenue à l'intérieur du vitré, ne fut acceptée par le patient et par conséquent pratiquée que trois années après l'accident; et que cette opération a ainsi permis d'éviter l'énucléation, rendue abolument indispensable par les poussées successives d'iridocyclite qui pouvaient, d'un instant à l'autre, amener le développement d'une ophtalmie sympathique. Si, en pareil cas, l'aimant n'a pu contribuer à améliorer la vision, il eut, au moins, le grand avantage d'empêcher une opération sérieuse et toujours très difficile à faire accepter du blessé. Voici le résumé de ce fait intéressant, tel qu'il a été rapporté dans la *Revue des Sciences médicales* d'Hayem du 15 avril 1881, p. 719.

Observation. — Un sous-officier présentait deux iris de couleur différente : bleu clair à droite, brun clair à gauche. En l'interrogeant, l'auteur apprit qu'il s'agissait d'une anomalie acquise, ne datant que de vingt et un mois. A cette époque, le patient, qui était serrurier, reçut une esquille d'acier dans l'œil gauche. Après quelques semaines d'inflammation, dont la cause ne fut pas reconnue, l'œil redevint indolore et le sujet put être incorporé dans l'armée.

Sur le rebord supérieur de la cornée, on aperçoit une cicatrice linéaire presque transparente, et, en arrière d'elle, au niveau du segment correspondant de l'iris, une lacune ovalaire de 2 millimètres de long, formant, pour ainsi dire, une seconde pupille. La vraie pupille est absolument normale. Après atropinisation, tous les assistants purent voir un corps à éclat métallique, suspendu comme un pendule, par un filament, à la paroi supérieure du bulbe dont il suit tous les mouvements. Le cristallin et le fond de l'œil sont intacts. Quelques flocons mobiles dans le corps vitré. Œil emmétrope; champ visuel non rétréci, mais occupé partiellement par un scotome mobile qui ne peut être que l'ombre du fragment de métal suspendu dans l'humeur vitrée.

Digitized by Google

Réformé sur la proposition de Burgl, cet ouvrier reprit son métier de serrurier, mais, au bout de quelques semaines, violents phénomènes inflammatoires. L'acuité visuelle est réduite à $\frac{1}{20}$. Le scotome a disparu, et l'esquille de métal, détachée du filament suspenseur, repose maintenant sur le plancher de la cavité oculaire, immédiatement derrière les procès ciliaires.

Trois mois plus tard, le patient revient se faire enlever par l'auteur un éclat de fer qui a pénétré dans son œil droit.

Enfin, trois ans après le premier accident, le serrurier, dont la vue n'a cessé de s'affaiblir, consent à se laisser opérer. L'atropinisation de la pupille montre l'existence de quelques synéchies; le corps étranger est resté dans la même situation. Avec un électro-aimant improvisé, l'esquille est amenée jusqu'aux lèvres de l'incision faite aux membranes oculaires; mais, arrivée là, elle tend toujours à retomber dans l'humeur vitrée, et l'extraction dut être achevée avec des pinces. La guérison s'est faite sans accident, mais l'état de la vision n'en est pas amélioré.

Le fragment a la forme et les dimensions d'une lentille; il pèse 13 milligrammes et est aimanté, ce qui tient à ce qu'il provient d'un marteau d'acier fondu, depuis longtemps en usage. Ces propriétés magnétiques sont intéressantes à signaler, car elles expliquent peut-être pourquoi, malgré les nombreuses tentatives faites avec l'un des pôles de son électro-aimant, Burgl ne parvint pas à saisir le corps étranger, tandis que celui-ci se précipita littéralement sur l'autre pôle. On fera donc bien, en pareille circonstance, de ne jamais désespérer du succès avant d'avoir introduit successivement les deux pôles de l'électro-aimant.

Nous ajouterons, afin de rendre plus faciles à comprendre les réflexions du traducteur de l'observation de Burgl, quelques détails très intéressants, à notre avis, touchant le procédé opératoire employé et les difficultés qui surgirent dans le cours de cette extraction; détails que nous avons puisés aux sources mêmes, c'est-à-dire dans le travail original de l'auteur. Or, il est dit à ce propos : qu'après chloroformisation,

Digitized by Google

Burgl pratiqua dans le quart inférieur et interne du globe de l'œil, près du droit inférieur, une section de 4 millimètres de longueur, dirigée dans le sens méridien; mais cette section, insuffisante, dut être allongée aussitôt de 2 millimètres. L'auteur introduisit alors, à trois reprises différentes, l'extrémité d'un électro-aimant construit par lui-même, et composé de quatre éléments de zinc, et de charbon; mais sans succès. C'est après ces trois tentatives infructueuses qu'ayant introduit l'autre extrémité de l'aimant, il fut assez heureux pour attirer le métal dans la plaie, où il put la saisir avec des pinces.

Comme conclusion pratique, il découle tout naturellement de ce fait, intéressant encore sous bien d'autres rapports, qu'il ne faut jamais désespérer du succès, et qu'on ne doit abandonner et déclarer impuissant l'électro-aimant, qu'après avoir introduit, à plusieurs reprises, dans le vitré, chacune des extrémités de la tige aimantée. On devra donc toujours, dans les cas de ce genre, avoir présent à l'esprit l'exemple de Burgl et régler sa conduite en conséquence.

L'importance non moins grande, sur laquelle nous avons déjà insisté et sur laquelle nous reviendrons encore quand nous décrirons la technique opératoire, de pratiquer de longues incisions scléroticales, nous est démontrée une fois de plus par l'observation suivante de Pagenstecher, qui fut obligé, après deux tentatives d'extraction inutiles, d'agrandir son incision primitive, et qui réussit alors, du premier coup, à retirer le corps étranger. Il suffira, pour s'en convaincre, de parcourir cette observation, que nous avons traduite dans les *Archives für Augenheilkunde* du mois de janvier 1881; elle est intitulée : Extraction d'une particule métallique au moyen de la sonde magnéto-électrique de Froëlich; section sclérale; phthisie du globe de l'œil.

Observation. — Maçon de vingt-trois ans, qui, en frappant sur une pierre avec un marteau, reçut un fragment de ce dernier dans l'œil gauche. Plaie de la paupière supérieure, correspondant au bord cornéen interne; blessure de la sclé-

Digitized by Google

rotique linéaire et mesurant deux millimètres de long; cornée, iris et cristallin intacts. Hyphéma; à l'ophtalmoscope, on constate : au milieu du corps vitré, une grosse bulle d'air; en bas et en dehors, opacités filamenteuses du corps vitré, adhérentes et provenant sans doute d'une hémorrhagie; au voisinage, la rétine est légèrement trouble et présente une tache blanche (peut-être la blessure de la rétine et de la choroïde). Le reste de l'humeur vitrée est transparent; impossible de distinguer le corps étranger. Acuité visuelle égale à $\frac{2}{3}$; globe de l'œil douloureux; large scotome en haut du champ visuel. Étant obligé de différer l'opération et de la remettre au lendemain, je trouvai, dit Pagenstecher, la cornée et l'humeur aqueuse troubles, l'iris gonflé, l'œil injecté et douloureux, et le fond de l'œil complètement voilé. Section, après chloroformisation, de la sclérotique, à la partie inférieure et dans le voisinage du caillot sanguin; introduction de la sonde aimantée. Après quelques recherches, nous entendîmes, les assistants et moi, un petit bruit particulier produit par la précipitation du fragment métallique sur l'aimant; ce qui confirma aussitôt le diagnostic de la pénétration. Deux tentatives d'extraction restèrent infructueuses, le corps étranger ne pouvait sortir; c'est alors que l'élargissement de la plaie permit, à la première tentative, de retirer un morceau de fer, à saillies aiguës, long de 2 millimètres, large de 2 et épais de 1. Suture de la conjonctive et pansement phéniqué. Le premier jour, tout alla bien : la cornée même était plus claire. L'incision sclérotícale guérit sans réaction; et trois jours après, le patient comptait les doigts à un et deux pieds. Quand tout à coup survint une irido-choroïdite, à marche insidieuse, caractérisée par des exsudats du corps vitré, le ratatinement du globe, et la rétraction de la cicatrice au niveau de la solution de continuité. Au total, l'œil était en voie d'atrophie au moment du départ du blessé.

Dans ce cas, il est vrai, le succès ne couronna pas l'entreprise, et une de ces irido-choroïdites, à forme insidieuse, malheureusement si fréquentes à la suite des traumatismes,

Digitized by Google

amena, dans l'espace de quelques semaines, l'atrophie d'un organe que l'opérateur pouvait à juste titre considérer, pendant les premiers jours, comme à peu près hors de cause; mais il n'en résulte pas moins que, même dans cet exemple malheureux, l'aiguille aimantée a rendu l'important service d'assurer un diagnostic douteux et de permettre du même coup l'extraction du corps du délit.

Le fait suivant, dû au chirurgien anglais Mac-Hardy, et publié tout au long dans le *British medical Journal* du 26 mars 1881, est encore bien plus curieux, sous ce rapport, puisqu'il suffit au savant professeur du *King's college hospital* de Londres, d'approcher du globe de l'œil blessé un fort électro-aimant, pour voir venir, comme par enchantement, se précipiter sur cet instrument la particule métallique qui avait pénétré plus ou moins profondément à l'intérieur du bulbe; et sans qu'il soit besoin, pour ce faire, de pratiquer la plus légère incision.

Observation. — Le patient, forgeron, âgé de cinquante-trois ans, fut vu vingt-quatre heures après une blessure de l'œil par un fragment qui sauta de la pièce de fonte qu'il travaillait, au moment où il frappait celle-ci avec un marteau d'acier. Son œil est très enflammé; juste au centre de la cornée existe la trace d'une blessure récente, déjà oblitérée par de la lymphe qui prévient la sortie de l'humeur vitrée. Iritis intense, pupille oblitérée. L'atropine employée pendant vingt-quatre heures ne l'a pas dilatée. Alors, pensrnt qu'il serait possible, à l'aide d'un électro-aimant, de s'assurer si, oui ou non, le corps étranger, qui d'après les circonstances de la blessure, était nécessairement, de fer ou d'acier, et conséquemment susceptible d'être influencé par l'action magnétique; si, disons-nous, ce corps étranger était logé à l'intérieur de l'œil, je procédai comme il suit. Plaçant le pôle nord de l'électro-aimant devant l'œil du patient, j'établis le courant galvanique; et aussitôt il s'écria qu'il éprouvait une douleur insupportable. Ceci indiquait clairement, non seulement que le fragment était situé à l'intérieur du globe de l'œil, mais qu'il était attiré par l'aimant. Le blessé étant alors couché sur le dos, j'approchai

Digitized by Google

très près le pôle positif de l'électro-aimant, sans cependant le mettre en contact immédiat avec la plaie cornéenne, les paupières maintenues écartées à l'aide d'un blépharostat. Au bout de quatre ou cinq minutes, le patient se plaignit que la douleur allait constamment en augmentant. Après dix minutes, on vit l'iris projeté en avant dans un point limité, directement en arrière et au niveau de la blessure de la cornée. Au bout de quinze minutes, une particule métallique put être vue traversant l'iris, et venant se cacher dans la plaie de la cornée. Cinq minutes plus tard, un point apparut à la surface de cette membrane; mais, en cessant d'appliquer l'action attractive de l'aimant, immédiatement on voyait le fragment retomber derrière la cornée. L'administration du chloroforme fut alors commencée, dans l'intention de réouvrir la blessure de la cornée et de diminuer ainsi la résistance opposée au fragment attiré par l'électro-aimant. Pendant les quelques minutes employées à cette administration, l'application de l'aimant fut continuée sans relâche; tandis que j'imprimai à l'œil un léger mouvement latéral en haut et en bas, en avant de l'aimant, dans le but d'attirer le fragment dans différentes directions, et de le détacher ainsi. Au moment où le patient tombait sous l'influence anesthésique, le fragment de métal, mesurant de 2 à 5 millimètres, pesant 0 gr. 158, avec son extrémité pointue, passa à travers la plaie par laquelle il était entré, et se jeta de lui-même sur le pôle de l'aimant.

Une fois dehors, la congestion diminua graduellement; et il n'y eut plus de douleur dans l'œil, qui conserva une bonne perception lumineuse et une tension normale. Il y a une cataracte avec synéchies postérieures assez étendues; mais le patient est trop satisfait de la situation actuelle de son œil, pour se soumettre à l'opération capable de lui rendre complètement la vision de ce côté.

En se servant de la traction magnétique dans les cas analogues, ajoute l'auteur de cette remarquable observation, il importe avant tout de mettre toujours le même pôle de l'aimant en présence du fragment à extraire; car ce dernier

Digitized by Google

est presque fatalement composé non de fer absolument doux, et comme conséquence, il devient, par induction, lui-même un aimant permanent, et ne peut être attiré que par une des extrémités ou pôle de l'aimant attracteur.

Inutile, sans doute, de faire ressortir et d'insister davantage sur le service éminent rendu, en pareille circonstance, par l'emploi de l'électro-aimant, sans lequel il eût fallu, même aux opérateurs les plus entreprenants et les plus actifs, se contenter de combattre les accidents inflammatoires, et attendre pour intervenir chirurgicalement, que le développement d'un phlegmon ou l'éclosion d'accidents sympathiques les forçât à recourir à la mesure extrême de l'énucléation. On peut donc affirmer, sans crainte d'être contredit, par les adversaires les plus acharnés de cette méthode, que l'aimant a, dans ce cas particulier, sauvé un œil à peu près fatalement perdu par tout autre mode d'intervention.

Peu de temps après ce succès éclatant, Mac-Hardy trouvait une nouvelle occasion de recourir encore une fois à l'emploi de l'aiguille aimantée; mais, malgré tous les efforts qu'il fit pour retirer, sans opération et sans section sclérotícale, la particule métallique contenue à l'intérieur du globe de l'œil, par l'attraction seule de l'électro-aimant, il ne put, comme dans le cas précédent, la faire repasser par le trajet suivi au moment de la pénétration. Il dut se contenter alors de pratiquer une ouverture à la coque oculaire, pour y introduire une aiguille aimantée; et il eut encore le bonheur de la retirer ainsi assez facilement et de sauver à nouveau cet organe grandement compromis. Tous les détails de ce fait intéressant ont été rapportés également dans le *British medical Journal* du 26 mars 1881, et le lecteur pourra s'en rendre un compte exact par la traduction suivante, que nous avons reproduite aussi scrupuleusement que possible :

Observation. — Mardi de la semaine dernière, dit Mac-Hardy, ce patient, fumiste, âgé de trente ans, dur à la fatigue, et dont l'œil gauche avait été atteint par un éclat, la veille, au moment où il travaillait avec un ciseau et une enclume, vint me trouver à la consultation. La vision était notablement

Digitized by Google

altérée, la surface de la cornée trouble au centre; en arrière du cristallin, on apercevait, dans la direction de l'axe antéro-postérieur du globe de l'œil, une petite opacité qui renvoyait un éclat métallique, quand elle était bien éclairée. L'examen le plus attentif, avant et après la dilatation de la pupille, ne fit pas reconnaître d'autre anomalie. L'éclairage ophtalmoscopique combiné aux mouvements latéraux et verticaux du globe, permit de constater par les mouvements correspondants de cette opacité intra-oculaire, qui était certainement un morceau de fer ou d'acier, que ce dernier était bien situé dans l'axe optique, derrière le cristallin, par le centre duquel il avait certainement pénétré. Le corps étranger était juste un peu en avant du centre de rotation du globe, à un peu moins de 14 millimètres derrière le sommet de la cornée. Pendant les secondes vingt-quatre heures qui suivirent la blessure, le cristallin était devenu légèrement trouble, quoique permettant encore d'apercevoir le fragment. C'était le moment de rechercher s'il y avait lieu de tenter l'extraction du corps étranger. Je recourus alors aux expériences que j'avais déjà faites pour démontrer, par la déviation d'une aiguille aimantée suspendue, la proximité d'un morceau de fer, avant et après l'avoir rendu magnétique par induction. Les sensations éprouvées par le patient, à l'approche de la cornée du pôle nord de l'électro-aimant, ne lui permirent pas de reconnaître quand le courant était établi. L'application constante de l'aimant ne produisit d'autre effet appréciable sur le fragment qu'un changement douteux dans les contours du reflet métallique qu'il projetait; ce qui fit soupçonner que si tout au moins il changeait de position, le fragment était placé un peu plus obliquement en travers, mais juste dans la direction de l'axe optique. J'abandonnai, en conséquence, tout espoir d'extraire ce corps étranger, sans introduire un instrument à l'intérieur de l'humeur vitrée; ce procédé ne manquait pas de risques, mais je l'aurais volontiers entrepris avec l'idée, assez rationnelle, de transformer par là un cas des plus sérieux en une simple cataracte traumatique. La question était de savoir avec quel instrument et dans quelle direction

Digitized by Google

tenter l'extraction du fragment. L'ayant alors bien rendu magnétique, par induction et au moyen d'un fort électro-aimant, je transformai de la même manière un petit couteau à cataracte en aimant permanent; choisissant à dessein un couteau capable de faire, pendant sa sortie, un passage suffisamment large pour le corps étranger. Introduisant alors la pointe de cet instrument aimanté excentriquement à travers le quart supérieur et externe de la cornée, au niveau de l'anneau encore visible de l'iris, je le portai par la pupille dilatée, en arrière de la chambre antérieure, contre la surface convexe du cristallin, qu'il traversa pour aller en ligne droite jusqu'au corps étranger. Après avoir, dans cette position, imprimé un léger mouvement de latéralité de la pointe de mon couteau contre ce dernier, je retirai doucement l'instrument, auquel il était fixé, dans la direction qu'il avait suivie exactement pour pénétrer. Au moment du retrait définitif du petit couteau, le fragment qui ne pouvait le suivre au travers d'une aussi petite ouverture de la cornée, tomba dans la chambre antérieure. Faisant alors une ponction périphérique de la cornée avec une large aiguille courbe non magnétique, j'y introduisis l'extrémité arrondie d'un couteau non aimanté à cataracte secondaire; et, le retirant aussitôt, je m'aperçus que le fragment aimanté avait pénétré dans la plaie de la cornée, d'où il fut entraîné, soit par le flot de l'humeur aqueuse, soit par l'approche de la pince à iridectomie qui cherchait à le saisir. Voici ce corps qui pèse 12 milligrammes.

Le cristallin, qui, depuis, est devenu complètement opaque commence à être floconneux, et n'a pas encore, soit par pression, soit par irritation, occasionné d'iritis. Si l'œil reste encore sans inflammation pendant quarante-huit heures pendant lesquelles la cataracte deviendra probablement très floconneuse, je me propose alors de l'enlever par la succion comme l'a recommandé Pridgin Teale. (*A suivre.*)

Dr Yvert.

Digitized by Google

BIBLOGRAPHIE.

Cas de nystagmus héréditaire, par le docteur LLOYD ORVEN, de Birmingham (*Ophtalmic Review*, p. 239). — L'auteur a eu l'occasion d'observer une série remarquable de cas de nystagmus, héréditairement transmis pendant quatre générations, avec cette particularité que *les enfants mâles seuls en étaient atteints*. Cette affection remonterait, dans cette famille, à l'arrière-grand-père de l'enfant présenté récemment à M. Orven, enfant qui est âgé de quinze ans, très blond, hypermétrope de 7 degrés, et malgré les verres correcteurs un peu amblyope $\left(V = \frac{1}{6}\right)$.

Javal, Böhm et d'autres auteurs ont dit que le nystagmus n'existait jamais au moment de la naissance. Cette opinion serait erronée, car M. Orven affirme que dans les deux dernières générations de cette famille, le nystagmus existait dès la naissance. Le nystagmus en outre se maintint chaque fois durant toute la vie, sans modification appréciable.

PARENT.

Extraction d'un éclat de fer du cristallin, au moyen de l'électro-aimant, par le docteur LITTLE, de Manchester (*Ophtalmic Review*, p. 243). — Le malade est vu sept semaines après l'accident, et à cette époque on apercevait encore le petit morceau de métal dans les couches inférieures du cristallin droit : ce dernier était presque complètement opaque ; l'œil présentait très peu d'inflammation, il existait une seule synéchie postérieure. — On applique l'électro-aimant sur la cornée et aussitôt le morceau de métal est attiré à la partie postérieure de la cornée pour retomber ensuite en bas de la chambre antérieure dès qu'on retire l'électro-aimant. Une incision est ensuite faite à la cornée, le corps étranger facilement saisi est retiré avec une pince à iridectomie, et la cataracte extraite avec une curette à succion. — Guérison sans accident.

PARENT.

Extraction d'un morceau d'acier situé dans la cornée, au moyen de l'électro-aimant (*même auteur, même journal*).

Digitized by Google

— On avait déjà fait plusieurs tentatives infructueuses pour extraire ce corps étranger, qui était situé profondément dans le tissu cornéen. En essayant à nouveau de l'extraire avec l'aiguille à corps étrangers, la cornée fut ouverte, l'humeur aqueuse s'échappa et l'éclat d'acier se trouva en contact direct avec le cristallin. Un bandage compressif fut aussitôt appliqué et deux jours après, la chambre antérieure étant bien rétablie, le corps étranger fut facilement retiré avec l'électro-aimant. On remarqua que la cornée avait pris une forme conique, sous l'influence de l'action magnétique. — Guérison au bout de quelques jours.

PARENT.

Contribution à l'ophtalmométrie, par le docteur JAVAL (*Ann. d'oculistique*, 1882, p. 213). — Règle générale, dit l'auteur, l'astigmatisme cornéen est légèrement inférieur à l'astigmatisme total. Il faut donc se figurer l'œil astigmate comme déformé dans sa totalité, dans le même sens, et de telle sorte qu'il y ait un peu d'astigmatisme cristallinien statique s'ajoutant à l'astigmatisme cornéen. — En général, dans les astigmatismes de 1 à 3 dioptries, la part du cristallin est négligeable, tandis qu'elle devient très appréciable quand l'astigmatisme est fort, surtout chez les hypermétropes. — Jusqu'aux environs de 2 ^{d}, 5 d'astigmatisme cornéen, il arrive, chez les sujets jeunes, que l'astigmatisme accommodatif (spasme astigmatique du cristallin), arrive à corriger et même à surcorriger l'astigmatisme cornéen. Dans ce cas le cristallin se déforme d'une manière dissymétrique pour corriger le défaut optique de la cornée.

PARENT.

Considérations nouvelles sur le traitement de la conjonctivite granuleuse par sa transformation en conjonctivite purulente, par le docteur ABADIE (*Ann. d'oculist.*, 1882, p. 227). — A la suite des récentes expériences de Haab et de Sattler, l'auteur admet que la conjonctivite purulente et la conjonctivite granuleuse ont chacune leur microbe particulier. Si l'on inocule l'ophtalmie purulente à un granuleux, le développement du microbe de l'ophtalmie purulente nuit à celui de l'ophtalmie granuleuse et ce dernier est finalement étouffé par l'autre.

L'inoculation avait été jusqu'ici surtout réservée au cas où un pannus charnu protégeait la cornée contre la violence de la réaction inflammatoire, mais M. Abadie vient de la pratiquer avec suc-

Digitized by Google

cès chez un granuleux où il n'existait qu'un léger pannus, recouvrant le tiers supérieur de la cornée.

L'ophtalmie inoculée fut traitée par la solution de nitrate d'argent à 3 pour 100, en répétant les cautérisations toutes les douze heures, et par des lotions avec une solution concentrée d'acide borique.

L'autre œil fut protégé par l'appareil monocle en caoutchouc du docteur Maurel, fabriqué par M. Galante.

PARENT.

a) **Maturation artificielle de la cataracte**, b) **corélyse**, c) **cystotomie à l'aide d'une pince**, par FÖRSTER, congrès de Heidelberg, 1881. — a) *Maturation artificielle de la cataracte.* — Pour hâter la maturation très lente des cataractes séniles, Förster exerce, peu de temps après l'iridectomie, des frictions sur la cornée à l'aide du coude d'un crochet à strabisme. Le fond de l'œil encore éclairable, cesse de l'être six jours après cette manœuvre (150 cas ainsi traités depuis cinq ans). Toutes les cataractes non mûres ne se prêtent pas à cette méthode. La dureté du noyau cristallinien est une condition préalable. Les cataractes lentement progressives de l'âge moyen (cataracte nucléaire de Becker), les cataractes séniles incomplètes avec noyau jaune et trouble partiel de la substance corticale se prêtent à cette intervention. Elle n'est pas compatible avec les cataractes choroïdiennes, où le noyau est dur et où la substance corticale est transparente, sauf dans une mince couche au pôle postérieur.

b) *Corélyse.* — Le procédé décrit plus haut a été appliqué au détachement de synéchies postérieures. Il réussit tout au moins à procurer une corélyse partielle et souvent le détachement d'une synéchie circulaire. On n'observe pas qu'un cristallin transparent se trouble, ni qu'une iritis éclate en pareil cas.

c) *Cystotomie à l'aide d'une pince.* — L'ouverture de la capsule, dans l'extraction de la cataracte, se fait avec une pince de Liebreich garnie de dents. Cette cystotomie modifiée réussit dans 85 pour 100 des cas (500 opérations). Le morceau de cristalloïde enlevé mesure de 6 à 8 millimètres. (*Ann. d'oculist.*)

Iritis sympathique 22 jours après l'énucléation, par SIMÉON SNELL (*Société opht. d'Angleterre*). — Un homme de vingt-six ans eut l'œil frappé par une pièce d'acier (cornée et cristallin blessés). On ne crut pas à la présence d'un corps métallique dans l'œil : vingt-huit jours après l'accident le cristallin fut évacué

Digitized by Google

par une incision à la cornée, mais l'œil resta douloureux par intermittences et devint phtisique. L'irritation sympathique survint et l'énucléation ne fut acceptée que tardivement (onze semaines après l'accident). Un fragment d'acier était logé dans le cercle ciliaire. Le malade accusait du « brouillard » devant l'œil restant, huit jours plus tard, et une iritis éclata trente-deux jours après l'énucléation, cent six jours après la pénétration du corps étranger dans l'œil blessé. Toutefois la guérison s'effectua complètement par une mercurialisation rapide et l'usage de l'atropine. (*Ann. d'oculist.*)

Nutrition de la cornée, par PFLÜGER, de Berne (*Klin. Monats.*). — L'auteur démontre par une série d'expériences que la conjonctive et la sclérotique doivent nourrir la cornée privé de vaisseaux : *la conjonctive fournit aux lames antérieures, la sclérotique aux lames profondes.* Le courant intra-cornéen est centripète et se dirige vers l'humeur aqueuse. — L'humeur aqueuse n'a pas de signification pour l'économie du tissu cornéen. Si elle nourrissait réellement la cornée, nous ne craindrions pas pour elle dans la gonorrhée, la diphtérie, les brûlures de la conjonctive. N'oublions pas que l'iris participe rapidement aux kératites traumatiques infectieuses et que l'hypopion se dessine vite. Une partie du pus se dirige d'avant en arrière, à travers la cornée et la membrane de Descemet (Horner). Ce sont les stomates du ciment interépithélial de cette membrane qui sont les bouches terminales et non pas initiales des voies lymphatiques de la cornée. (*Ann. d'oculist.*)

NÉCROLOGIE

La mort vient de frapper un des représentants les plus illustres de l'ophtalmologie française. M. le docteur Desmarres a succombé le 22 août dernier à la suite d'une longue et douloureuse maladie. Nous publierons prochainement la bibliographie détaillée de cet éminent maître.

Le gérant : GERMER BAILLIÈRE.

MOTTEROZ, Adm-Direct. des Imprimeries réunies, B, Puteaux.

Digitized by Google

MÉTHODE SUIVIE AU LABORATOIRE

DE M. LE PROFESSEUR DONDERS POUR DÉCOUVRIR LA CÉCITÉ DES COULEURS

Par le docteur GAMA LOBO (de Rio-Janeiro)

La personne qui doit être examinée devra se placer à six mètres de distance du mur sur lequel est suspendue l'échelle de Snellen, ayant le dos tourné à la fenêtre par où entre la lumière diffuse.

On doit examiner chaque œil séparément, ayant toujours le soin de couvrir l'autre avec la paume de la main. Et, en priant l'individu de lire l'échelle suspendue au mur, on lui recommande de commencer par les plus grandes lettres pour finir par les plus petites. S'il peut voir avec chaque œil les plus petits caractères, alors la vue est normale; et dans le cas contraire, le médecin doit employer les verres concaves. Si ces verres concaves améliorent la vue, en permettant à l'individu qu'on examine, de bien distinguer les plus fins caractères, le verre le plus faible avec lequel il a pu les lire marquera le degré de myopie. Si l'individu ne voit pas mieux avec ces verres, on devra employer les convexes; et alors le verre convexe le plus fort qui lui permettra de bien lire les caractères sera égal au degré d'hypermétropie manifeste.

On doit toujours examiner avec les verres convexes pour voir s'il y a hypermétropie manifeste, même dans les cas où la vision serait parfaite. Cependant, dans les cas où avec les verres concaves ou convexes on n'obtient pas une vision nette, le médecin devra employer les verres cylindriques pour voir si la cause du manque de vue dépend de l'astigmatisme. Si, enfin, avec ces verres on ne réussit pas à améliorer la vue, le médecin passera à l'examen du champ visuel en ordonnant au patient, qui doit être placé à un demi-mètre de distance, de fermer l'un des yeux et de regarder avec attention pendant qu'il fera des mouvements avec la main dans toutes les directions du champ visuel. Par ce moyen le champ visuel pourra être connu approximativement.

Digitized by Google

Si l'on emploie la lumière oblique et l'ophthalmoscope, on pourra connaître toutes les altérations, qui diminuent la force de la vision. Une fois les examens de la réfraction, de la force visuelle et du champ visuel terminés, on devra passer à l'examen de l'acuité chromatique (*colour sense*).

Ces examens ayant démontré si le patient a ou non besoin de verres spéciaux pour corriger les défauts de réfraction, le médecin examinera ensuite au moyen des lettres pseudo-isochromatiques de Stelling si le patient a la sensation ou le sentiment des couleurs. L'aveugle pour les couleurs ne s'apercevra pas de prime abord de la différence de la couleur des lettres et de celle du champ ou fond sur lequel elles sont imprimées. Celui, cependant, qui n'est pas complètement aveugle pour les couleurs, distinguera seulement quelques lettres du tableau montrant la faiblesse de son pouvoir chromatique par l'hésitation qu'il éprouve à reconnaître les autres. C'est dans ce cas-là qu'on se sert additionnellement de la méthode de Holmgren pour savoir si l'individu appartient à la classe de ceux qu'on appelle aveugles pour le rouge (*red-blind*) ou aveugles pour le vert (*green-blind*).

On prend dans un écheveau (*worsted*) un échantillon de laine couleur verte pour le présenter à l'individu qu'on veut examiner. Cet échantillon doit être de la plus pâle nuance d'un vert pur, c'est-à-dire qu'il ne doit pas être d'un jaune verdâtre ni non plus d'un vert bleuâtre, pour les yeux normaux; mais un juste milieu entre les deux, ou enfin ayant à peu près la couleur d'un jaune légèrement verdâtre. Celui qui à côté de l'échantillon donné en met un autre de couleur grise, ou jaune grisâtre ou bien couleur saumon (crevette rouge), en trouvant que ces couleurs ressemblent à celle qu'on a donnée comme exemple, est aveugle pour cette couleur (vert); celui qui sans être complètement défectueux fait voir une disposition manifeste en confondant les couleurs, montre qu'il a un faible pouvoir chromatique.

Seconde épreuve. Prenons à présent un échantillon de couleur pourpre, ou mieux un intermédiaire des couleurs pourpre et rose. On concluera : 1° que celui qui est aveugle

Digitized by Google

pour la première épreuve, en choisissant seulement l'échantillon de couleur pourpre, est incomplètement aveugle pour les couleurs; 2° que celui qui, avec la seconde épreuve, choisit avec la couleur pourpre, le bleu et le violet simplement, ou l'une de celles-ci, *est complètement aveugle pour la couleur rouge;* 3° celui qui avec la seconde épreuve choisit avec la couleur pourpre le vert et le gris (*gray*) seulement, ou encore l'une de celles-ci, *est complètement aveugle pour le vert.*

Les aveugles pour le rouge, ne choisissent jamais les mêmes couleurs que ceux pour le vert, et vice-versâ.

Pour mieux corroborer nos recherches, faisons une troisième épreuve, en présentant au patient de la laine rouge écarlate, semblable à la couleur des petits drapeaux rouges employés comme signaux dans les stations des chemins de fer. L'aveugle pour le rouge, met alors à côté de l'échantillon donné les laines de couleurs verte et grise, c'est-à-dire celles qui, pour les yeux normaux, paraissent plus sombres que le rouge. Les aveugles pour le vert choisissent des nuances opposées qui paraissent avoir plus d'éclat que le rouge.

La méthode de Donders, pour déterminer le degré de perception des couleurs, se fait au moyen de la lumière réfléchie.

On emploie des disques de papier, colorés de 1, 2 et 5 millimètres, et même davantage. Chacun d'eux est collé séparément sur un petit morceau de velours noir, qui adhère légèrement à un mètre de velours, lequel est lui-même cloué sur un mur opposé à une fenêtre.

Suivant ces principes, Weber (de Darmstadt), a inventé un instrument d'une grande utilité qui montre chaque couleur séparément sous des grandeurs différentes.

Comme règle générale, nous acceptons qu'une couleur brillante et bien saturée, d'un millimètre de diamètre, collée sur du velours noir et éclairée par une bonne lumière, pourra être vue par un œil de vision normale à la distance de cinq mètres (l'amétropie corrigée).

Cependant, si l'individu a besoin d'une distance moindre

Digitized by Google

pour reconnaître les disques colorés, placés sur le velours, il est prouvé, alors, que sa faculté sensitive pour les couleurs se trouve diminuée.

Un meilleur moyen pour déterminer la perception des couleurs nous est offert : l'instrument du professeur Donders par la lumière transmise.

Pour cela, nous placerons une bougie derrière un écran de bois noirci, percé d'un trou de 25 millimètres de diamètre et muni d'un verre (mat) non poli (*ground glass*). Sur le devant de cette ouverture, il est fixé à l'écran une plaque métallique mouvante percée de petits trous de 1, 2, 5, 10 et 20 millimètres ; en arrière est un disque rotatoire percé de plusieurs trous, dont l'un est vide, tandis que les autres sont munis de verres rouges et verts, semblables à ceux des lanternes qu'on emploie dans les signaux, et encore d'autres couleurs que nous pourrons, par la rotation, amener devant le trou de l'écran. La bougie est disposée de façon à glisser sur une échelle, divisée en centimètres, laquelle marquera la distance de la lumière à l'ouverture de l'écran.

Le verre rouge laisse passer les rayons du jaune au vert bleuâtre.

Il est inutile de recommander que la chambre soit complètement obscure.

Nous pourrons alors déterminer la distance A, qui est celle où une lumière blanche ou colorée, d'un millimètre de diamètre, distante de cinq mètres D, pourra être perçue par un œil normal.

Dans cette formule D représentera presque une quantité constante.

Avec la bougie et les verres dépolis la lumière nous donnera A = 1, 75 mètres, le verre rouge A = 0, 25.

Dans ces examens avec la lumière transmise, n'oublions pas de recommander que l'ouverture soit toujours dans la direction de la bougie.

Si l'individu qu'on examine est aveugle pour les couleurs, alors le degré de l'éclat des différentes couleurs ne sera plus le même relativement à A, parce qu'il ne se décide sur la di-

Digitized by Google

versité des couleurs que par leur éclat. Nous le prouvons en changeant la valeur de A, quand les individus qu'on examine, ne se rendant pas bien compte de la couleur, l'appellent alternativement rouge ou verte.

Quand nous employons les plus grandes ouvertures et si nous approchons la lumière plus près du verre, peu de gens manqueront de reconnaître leur couleur.

Ainsi, donc, pour déterminer la reconnaissance avec la lumière la plus forte, nous n'avons qu'à faire notre formule $\frac{a^2}{A}$, représentant a, la distance de la lumière au verre et A la distance normale.

Voici les méthodes qui sont suivies *dans un but pratique*, pour l'examen et l'appréciation du sens des couleurs, méthodes qui ont été également adoptées par le congrès international des sciences médicales à Londres (1881), pour être recommandées aux différents gouvernements. Pour *l'étude scientifique* du sens des couleurs, M. Donders s'est surtout servi de spectroscopes doubles, que j'ai eu occasion d'étudier et d'utiliser dans son laboratoire de physique.

D'abord, M. Donders m'a donné à étudier le double spectroscope (*small size*), ayant deux tubes à collimateur, dont un est mobile, et produisant, à l'aide d'un seul et même prisme, deux spectres dans le même tube oculaire, dont un est fixe et l'autre mobile.

En faisant tourner le tube mobile, on peut faire coïncider chaque couleur du spectre fixe, et, en modifiant les hauteurs des fentes des deux collimateurs, on peut obtenir, à son gré, que les deux couleurs se couvrent, soit entièrement, soit en partie, ou bien qu'elle soient vues l'une au-dessus de l'autre. Puis, en modifiant les largeurs des fentes, on modifie, à volonté, les quantités de chaque couleur.

Pour bien étudier l'instrument et pour tirer des conclusions exactes, j'ai d'abord déterminé à quels chiffres de la division correspondent les raies principales de Fraunhofer, ainsi que quelques lignes métalliques, et j'ai pu construire, d'après ces données, une courbe, qui indiquait les longueurs d'ondes correspondant à chaque point de la division. De

Digitized by Google

cette manière j'ai pu étudier, en premier lieu, la sensation de couleur de tous les mélanges de deux couleurs prismatiques, dans toutes les proportions, et déterminer quelles longueurs d'onde sont complémentaires pour mes yeux, et dans quelle proportion elles donnent la sensation du blanc. Puis, j'ai pu déterminer les intensités relatives des couleurs prismatiques (lesquelles intensités sont inverses aux latitudes des fentes des collimateurs), en comparant avec le jaune *D consécutivement*, toutes les couleurs entre *D* et *a*, pour mes yeux. Cette comparaison, faite sur les daltonistes (aveugles pour les couleurs), a prouvé qu'il en faut réellement distinguer deux classes, comme Seebeek l'avait déjà indiqué : dans *les aveugles pour le rouge* les intensités des couleurs diminuent beaucoup plus vite de *D* à C, B, *a*, et A, c'est-à-dire vers la fin du spectre que dans les *aveugles pour le vert*. Cette diminution peut être exprimée en courbes qui sont très caractéristiques (Voy. Donders, *Sur les systèmes chromatiques*) pour les deux classes des daltonistes. Indépendamment de ceux-ci, il y a encore des cas très rares de *cécité* pour le violet, dont aucun *ne s'est* présenté pendant mon séjour à Utrecht.

J'ai eu également occasion de prendre part aux recherches de M. le professeur Donders, à l'aide du grand spectroscope double.

Ce spectroscope n'a qu'un seul tube collimateur, mais celui-ci est pourvu d'un système de trois fentes, une fente mobile et deux fentes couplées sur le même plan, au-dessus de la fente simple. Ces trois fentes produisent trois spectres de la même source lumineuse, un spectre simple *mobile* et deux couplés. Ceux-ci se couvrent pour une partie plus ou moins grande, selon la distance mutuelle de deux fentes couplées, et produisent, là où ils se couvrent, une couleur mixte formée de deux couleurs prismatiques à volonté.

Les quantités relatives des couleurs en mélange se modifient aisément à l'aide d'une vis qui, par un mécanisme particulier, dilate *l'une* des fentes autant qu'elle rétrécit l'autre. La somme des largeurs des deux fentes reste donc égale dans une

Digitized by Google

série d'observations, dans laquelle chaque fente peut varier de zéro jusqu'à cette somme.

Si l'on fait promener la fente simple mobile *au-dessus* des couplées, on voit le spectre simple se promener *au-dessous* des couplées. En isolant alors une bande assez mince, à l'aide d'un diaphragme à fente dans l'oculaire, on voit une couleur simple au-dessous de la couleur composée de deux couleurs simples, et on peut comparer la couleur simple avec la composée. C'est ainsi qu'on peut examiner dans quelle partie du spectre un mélange de deux couleurs produit toutes les couleurs simples intermédiaires, plus ou moins saturées, et par quelle proportion des couleurs en mélange chaque couleur intermédiaire est produite. Suivant cette méthode, on réussit à produire consécutivement *toutes* les couleurs du spectre, d'un côté, par le mélange de *c* (rouge) et *b* (vert jaunâtre), de l'autre par celui de G (indigo) et le même *b* (vert jaunâtre). Seulement le jaune et le bleu qu'on obtient dans ces mélanges ne sont pas aussi saturés que les mêmes couleurs simples. En réunissant les trois courbes, qui représentent les quantités de C, de B et de G, exigées pour produire les couleurs prismatiques, sur la même abscisse qui représente le spectre d'interférence, on obtient l'expression du système trichromatique (normal).

Le même appareil de fentes (système Donders), sert à déterminer les courbes des couleurs fondamentales (ou énergies physiologiques) qui constituent le système chromatique bichromatique des daltonistes.

Dans le spectre des daltonistes, il y a une bande neutre, incolore N, et des deux côtés de cette bande se développent les deux sensations de couleurs que M. Donders, pour ne rien préjuger, distingue sous les noms de couleur chaude (vers le côté rouge du spectre) et couleur froide (vers le côté violet). Or, dans les daltonistes, chaque paire de couleurs froide et chaude mêlées en différentes proportions fournit toutes les couleurs intermédiaires et aussi le blanc. Pour y comprendre une grande partie du spectre, on choisit les deux couleurs, la chaude et la froide, aussi près des bouts respectifs du

Digitized by Google

spectre, que le permettent les luminosités qui vont en diminuant vers les bouts.

On choisit, par exemple, le rouge *b*, l'indigo G. En mêlant ces couleurs dans toutes les proportions, l'œil, à sensation de couleur normale, voit toutes les transitions de l'indigo au rouge, passant par le violet au pourpre. Au contraire, dans le daltoniste, en mêlant du rouge à l'indigo, celui-ci ne fait que pâlir et former du blanc là où les deux couleurs sont en équilibre pour passer à la couleur chaude de plus en plus saturée, à mesure que le rouge prédomine. C'est là le critérium du daltonisme.

Si le daltonisme est incomplet, la couleur de transition la moins saturée, au lieu d'être un véritable blanc, est encore plus ou moins rose, et il faudrait ajouter un peu de vert pour obtenir le blanc. Ceci indique que dans ces cas la troisième couleur fondamentale ne manque pas tout à fait.

Les largeurs relatives des deux fentes couplées fournissent, dans ces observations, les ordonnées des courbes des deux couleurs fondamentales des daltoniens. Ces courbes sont caractéristiques pour chaque cas individuel de daltonisme.

Dr Gama Lobo.

UN CAS D'OPHTALMIE DIPHTHÉROÏDE

Par le docteur Jules FONTAN

Médecin de 1re classe de la marine, agrégé de chirurgie à l'École de Toulon.

Planche II (fig. 1 et 2).

L'ophtalmie diphthéritique signalée pour la première fois par Bouisson de Montpellier il n'y a guère plus de trente ans, est aujourd'hui une maladie bien déterminée, grâce à la description magistrale de Græfe, et aux chapitres importants que lui ont consacrés les auteurs classiques Wecker, Gale-

Digitized by Google

owski..... Cette maladie, quoique assez rare, sauf dans certains centres de population, est connue de tous les praticiens qui s'occupent d'affections des yeux, ou des maladies de l'enfance; et personne n'hésite à distinguer les fausses membranes diphthéritiques vraies des exsudats muco-purulents à forme membraneuse, qui se rencontrent comme complication accidentelle dans bon nombre de conjonctivites purulentes.

Ce sont ces dernières qu'avait décrites Chassaignac chez les nouveau-nés : elles ne se lient à aucun état général morbide, tandis que les premières sont une manifestation d'une affection générale, la diphthérie, qui retentit sur tout l'organisme, et apparaît à la fois sur plusieurs muqueuses.

Les caractères objectifs de la maladie sont bien différents dans l'un ou l'autre cas. La membrane purulente est en général épaisse, opaque, d'un blanc jaune; elle est élastique, tenace, peu friable; elle n'adhère pas à la conjonctive, s'en détache facilement, et laisse celle-ci rouge, saignante, mais peu altérée dans sa constitution; après la chute de la membrane, le revêtement épithélial de la conjonctive est en général resté en place. La membrane diphthéritique est grise, fragile, décollée sur ses bords seulement, et fortement adhérente à la muqueuse, au moins par son centre. Si on l'enlève on n'y réussit qu'en la brisant, et elle laisse une muqueuse dure, épaissie, pâle, nullement saignante, mais au contraire privée de circulation. L'épithélium a disparu et les couches sous-jacentes sont infiltrées d'un exsudat fibrineux coagulé qui produit l'étranglement des capillaires.

Les caractères histologiques de ces deux espèces de fausses membranes sont moins précis. La plupart des auteurs se bornent à décrire un reticulum de fibrine emprisonnant des globules de pus, et c'est là une explication bien sommaire et en même temps bien banale, puisqu'elle conviendrait en même temps à l'une et à l'autre espèce. Il y a là insuffisance d'observation. En effet, si nous nous reportons à ce que l'on sait de la membrane diphthéritique en général, prise dans l'arrière-gorge par exemple, nous remarquerons que la pré-

Digitized by Google

sence de la fibrine n'y est pas admise par la plupart des auteurs. La fibrine caractériserait la simple concrétion purulente, tandis que la membrane de la diphthérite vraie ne serait formée que d'épithélium transformé (E. Wagner). Cette caractérisation acceptée par Rindfleisch, Cornil et Ranvier..... pour le croup, doit être aussi appliquée aux pseudo-membranes de la conjonctive, s'il est vrai que ces pseudo-membranes appartiennent réellement à la diphthérite, et la chose ne saurait être mise en doute; de sorte que pour être d'accord avec l'anatomie pathologique générale, il faut dire :

A. Pseudo-membrane fibrino-purulente = opthalmie purulente.

B. Pseudo-membrane d'origine épithéliale = opthalmie diphthéritique.

Entre ces deux espèces bien connues en clinique, et que je viens de m'efforcer de définir histologiquement, y a-t-il d'autres formes qui méritent une place à part? Je le crois, et c'est là le but de cet article.

Pour être bien compris je comparerai les exsudats des conjonctives malades à ceux des plaies enflammées en général. Or parmi ceux-ci il en est qui ne sont formés que de pus, de fibrine, d'un peu de sang. Ce sont les exsudats *normaux*; ce sont les produits nécessaires d'une perte de substance exposée à l'air, qui se répare par un travail physiologique, sans complication, et sans donner lieu à plus de déchets que ceux qu'entraîne forcément une inflammation modérée et réparatrice. Ces matières peuvent sans s'altérer, et par simple condensation, prendre un aspect pseudo-membraneux; la pellicule fibrino-purulente qui en résulte est l'analogue de celle des ophtalmies purulentes : c'est le dernier terme d'un processus légitime.

Mais la plaie peut se compliquer; la surface bourgeonnante devenue malade, va revêtir une de ces formes phagédéniques, pultacées, pseudo-membraneuses, etc., que l'on appelle très justement des exsudats *diphthéroïdes*, depuis le simple enduit grisâtre jusqu'à la pourriture d'hôpital. C'est, dis-je, justement qu'on les appelle diphthéroïdes, car elles

Digitized by Google

avoisinent la diphthérite vraie, dont la pourriture d'hôpital est encore séparée par un point important, la diphthérite étant une maladie générale, et la pourriture une complication locale. Eh bien! de même qu'il y a pour les plaies toute une série de complications diphthéroïdes qu'il ne faut pas confondre avec la diphthérite vraie, je pense qu'il y a aussi pour la conjonctive des exsudats, provenant de complications locales, distincts des simples concrétions purulentes, et que par analogie on peut appeler diphthéroïdes lorsqu'il leur manque, dans leur structure anatomique, comme dans les circonstances qui entourent leur apparition, les caractères typiques de la diphthérie.

Ces considérations, que l'on trouvera peut-être hypothétiques, m'ont été suggérées par le fait suivant et l'étude anatomique qu'il m'a fourni l'occasion de faire.

OBSERVATION

Pendant les mois de décembre et janvier, à la suite de pluie et de vents d'est, l'état sanitaire de la ville de Toulon est devenu fort mauvais. Dans les hôpitaux les complications infectieuses des plaies ont sévi en grand nombre. J'étais chargé en décembre du service des vénériens et j'y ai vu toute sorte d'accidents des plaies : phagédénisme, aspect pultacé, pourriture d'hôpital, stomatites ulcéro-membraneuses; en ville, le croup, l'érysipèle, la fièvre puerpérale ont fait de nombreuses victimes. C'est pendant cette constitution médicale infectieuse que je fus appelé, le 5 janvier, pour soigner à la caserne de gendarmerie du Mourillon, un enfant de 9 ans atteint d'ophtalmie.

Joseph G... est manifestement scrofuleux : otorrhée ancienne, coryza constant, maux d'yeux fréquents, ganglions engorgés..... Actuellement il est atteint d'ophthalmie depuis 12 jours. Il n'y a pas purulence franche, mais suintement séro-purulent; douleurs modérées, paupières dures et épaisses, surtout vers leur bord libre; chémosis épais, cornée

Digitized by Google

saine; ganglions parotidiens et sous-maxillaires du côté droit engorgés. L'œil droit seul est malade. Il s'agit d'une ophtalmie scrofuleuse, et je prescris le traitement ordinaire : toucher au sulfate de cuivre, lavages fréquents, atropine une fois par jour; huile de foie de morue à l'intérieur.

Rien de nouveau pendant les trois jours suivants. Le 12, je remarque une couche gélatineuse trouble sur la conjonctive oculaire en dehors de la cornée. Il me semble que le chémosis phlegmoneux est devenu séreux et je ne m'y arrête pas davantage.

Le 13, il existe une fausse membrane épaisse, opaque, d'un jaune terne, sur le globe de l'œil, surtout en dehors, et sur la face interne des deux paupières. Cette membrane fait corps avec la conjonctive dont je ne peux pas la détacher. La narine droite, qui est le siège d'un suintement abondant, ne contient aucune fausse membrane. — Calomel à l'intérieur: compresses froides.

Le 14, la plaque située sur le globe de l'œil se décolle sur ses bords, et je la saisis avec une pince; mais elle se brise. Je réussis à la détacher en la grattant avec une petite spatule et je la réserve pour l'examen microscopique. Pas d'écoulement de sang; la conjonctive sous-jacente est pâle. Les membranes cachées sous les paupières sont en partie enlevées de la même façon. Cornée trouble. Mêmes soins; sulfate de cuivre.

Le 15, la pseudo-membrane a partout disparu et ne s'est pas reformée là où je l'avais décollée; plus de chémosis. Pommade à l'oxyde jaune.

Les jours suivants l'amélioration persiste et s'accentue; peu de pus; la cornée est partiellement opacifiée, mais ne se nécrose pas; plus de trace de pseudo-membrane.

Le 1er février, l'amélioration est considérable; il ne reste qu'une kératite strumeuse, mais les paupières sont encore remarquables par leur épaississement et leur dureté surtout vers les bords.

Le 10 février, la maladie continue sa marche vers la guérison.

Digitized by Google

En somme, dans le cours d'une ophthalmie scrofuleuse, au milieu d'influences infectieuses manifestes, cet enfant a présenté pendant quatre jours des pseudo-membranes d'aspect diphthéritique, qui, enlevées par le chirurgien, ne se sont pas reproduites.

Examen microscopique. — La pièce a été étudiée sous l'influence de divers réactifs : acide osmique, acide acétique, picro-carmin.....

Sur une coupe perpendiculaire à la surface de l'exsudat et intéressant par suite toute son épaisseur (fig. 1), on reconnaît facilement deux parties distinctes : l'une occupant à peu près un tiers de l'épaisseur de la membrane, appartient à la muqueuse (a), dont elle représente les couches superficielles entraînées avec la fausse membrane à laquelle elles adhéraient fortement; l'autre (b), sensiblement plus épaisse et formée par l'exsudat lui-même. La muqueuse est séparée de l'exsudat par une couche épithéliale (c), qui n'existe que vers le bord de la plaque pseudo-membraneuse, de sorte que, dans la plus grande partie de la pièce, la muqueuse ne possède plus de membrane limitante.

Là en effet la couche épithéliale est détruite, et l'exsudat est en contact direct avec les mailles du tissu conjonctif. Celui-ci est séparé en feuillets isolés les uns des autres (d) séparés par des lacs de matière transparente probablement fibrineuse, et quelque amas de pus (e). En plusieurs points on voit aussi de grosses cellules jeunes (f) nucléaires ou déjà granulo-graisseuses. L'exsudat (b) est formé d'une masse brillante, colorée en rose pâle par le picro-carmin et dont la constitution uniforme représente un fin reticulum de fibrine sans aucun élément cellulaire emprisonné. En quelques points on aperçoit des globules de pus qui établissent la transition de la muqueuse à l'exsudat, mais ils ne sont nulle part infiltrés dans les mailles du reticulum de fibrine.

Celui-ci, examiné à un fort grossissement (fig. 2), représente un réseau ténu, brillant et élégant, amorphe et qu'on ne peut en aucune façon rapporter à une transformation cellulaire. Ce réseau ne ressemble en rien aux *ramures de cerf*

Digitized by Google

dont les cellules épithéliales transformées dans la diphthérite revêtent l'aspect singulier d'après E. Wagner. Je rejette absolument l'origine épithéliale de l'exsudat.

En définitive, le cas de Joseph G... n'est pas plus un cas de simple couenne purulente des conjonctives, qu'un fait de diphthérite oculaire. En effet :

1° *Anatomiquement*, la membrane n'était pas formée d'un simple coagulum de pus dans de la fibrine; elle contenait aussi une portion de la muqueuse; mais on n'y voyait pas les déformations épithéliales caractéristiques de la diphthérite;

2° *Cliniquement*, une fausse membrane, qu'on arrache au bout de trois jours, et qui ne reparaît plus ni là ni ailleurs, qui épargne même l'autre œil et le nez, qui ne se complique enfin d'aucun état général, n'est pas de la diphthérite.

Je suis donc fondé à appeler cette maladie : *ophtalmi-diphthéroïde*, et je pense que de nouvelles observations circonstanciées, et accompagnées d'examen anatomique, viendront appuyer ma manière de voir.

Dr Jules FONTAN.

EXPLICATION DE LA PLANCHE II.

FIG. 1. — Exsudat conjectival diphthéroïde.
a. — Tissu conjonctif de la muqueuse.
b. — Couche exsudative.
c. — Couche limitante épithéliale.
d. — Lamelles conjonctiues.
e. — Amas de pus.
f. — Cellules jeunes indéterminées.
FIG. 2. — Reticulum de fibrine.

Digitized by Google

DE L'EXTRACTION DES CORPS ÉTRANGERS

DU GLOBE DE L'ŒIL (MORCEAUX DE FER OU D'ACIER) AU MOYEN DE L'AIMANT

Par le docteur A. YVERT

Médecin-major au 3e régiment de zouaves.

(FIN).

Ce qu'il y a de plus intéressant, selon nous, dans cette observation, c'est la marche bizarre suivie par Mac-Hardy pour aller à la recherche du corps étranger; et le trajet qu'il donna à son aiguille aimantée au travers même de la lentille cristallinienne. Nous dirons, dans un instant, ce qu'il faut penser de cette manière de faire, et qui nous paraît blâmable sous bien des rapports; mais il n'en est pas moins très curieux de voir ainsi retirer directement du globe de l'œil, et en traversant de part en part le cristallin, une particule métallique située à l'intérieur de l'humeur vitrée. Ce fait démontre encore, mieux que les précédents, tout le parti qu'on peut tirer de cette méthode; surtout si l'on a le soin de se conformer aux règles opératoires que nous décrirons bientôt.

Tel était l'état de la question, et aucun ophtalmologiste en France, n'avait encore osé pratiquer une opération aussi radicale, quand se présenta, le 21 mars 1881, à la clinique de notre excellent maître et ami, M. le Dr Galezowski, un cas qui nous parut sous tous les rapports, parfaitement justiciable de la nouvelle méthode. Nous avions lu et relu, déjà à plusieurs reprises, tous les travaux publiés sur cette question un peu personnelle des traumatismes du globe de l'œil, aussi n'hésitâmes-nous pas un seul instant à proposer à M. Galezowski de recourir le plus tôt possible à l'emploi de l'aimant, et de tenter l'extraction du corps étranger. Après une courte discussion il voulut bien se rendre à notre invitation, et nous pria même de nous occuper de la question d'instrumentation; nous laissant, disait-il, toute la responsabilité de la chose, respon-

Digitized by Google

sabilité bien lourde sans doute, avant l'opération, mais qui nous parut bien légère, lorsque, quelques jours après nous eûmes la satisfaction d'avoir contribué, pour notre faible part, à la couservation d'un œil, certainement perdu sans cette intervention active. On en jugera d'ailleurs, bien facilement par la communication que fit M. Galezowski, le 13 avril 1881, à la Société de chirurgie de Paris; et par la lecture de cette curieuse observation, qui a été reproduite in extenso dans les *Bulletins et Mémoires de la même société*, volume VII, année 1881, page 715.

Observation. — Blessure de la cornée, de l'iris et du cristallin par un éclat de fer qui s'est logé dans la rétine. Extraction au moyen d'une sonde en aimant. Guérison.

Monsieur L..., âgé de quarante et un ans, ajusteur mécanicien, demeurant à la Villette, avait reçu, en burinant, un éclat de fer dans l'œil gauche; sa vue se troubla immédiatement et il voyait tomber comme des gouttes d'huile devant l'œil.

Le 21 mars, il est venu me voir à la clinique, et nous avons pu constater une plaie au bord inférieur de l'iris. A l'examen ophtalmoscopique, on pouvait découvrir une bande opaque dans la partie inférieure du cristallin, occupant presque toutes les couches; les deux tiers supérieurs étaient libres, transparents, de sorte qu'il était facile de reconnaître à l'image renversée un corps étranger noir, placé au bord d'un vaisseau, et qui était entouré d'une exsudation blanchâtre.

Cet examen a été fait à plusieurs reprises par moi, ainsi que par MM. Parent, Yvert, Chevalier et Despagnet. Nous avons prescrit l'instillation du collyre à l'atropine et l'application de cinq sangsues à la tempe. La nuit suivante, le malade avait beaucoup souffert, l'œil droit était devenu très rouge, surtout dans la partie équatoriale. Nous avons pris la décision, sur les conseils de M. Yvert, de pratiquer l'extraction du corps étranger, à l'aide d'une sonde aimantée qui a été construite, à cet effet, par M. Collin.

Le 23 mars, nous avons procédé à cette opération. Le malade ayant été couché sur le lit d'opération, nous avons écarté

Digitized by Google

les paupières avec le blépharostat. Après avoir saisi l'œil avec une pince et attiré très fortement dans l'angle interne, j'ai marqué approximativement le point que devait occuper le corps étranger à peu près à deux centimètres du bord de la cornée, et dans l'espace situé entre les muscles droit externe et droit supérieur. Avec le couteau de Græfe, j'ai fait une incision de 4 à 5 millimètres, d'avant en arrière, parallèlement aux muscles droits de l'œil. La plaie est devenue immédiatement béante et le corps vitré commençait à sortir au dehors, ainsi qu'une certaine quantité de sang choroïdien. J'ai introduit la sonde aimantée dans le corps vitré et je l'ai promenée autour de la plaie contre la rétine, mais le corps étranger n'est point sorti. Ma première tentative ayant échoué, j'ai engagé M. Yvert de renouveler les mêmes essais; le résultat était encore négatif. Croyant alors que le corps étranger était trop fortement fixé à la rétine, j'ai introduit une petite pince irienne dans la plaie et je l'ai promenée en appuyant doucement sur les parties de la rétine voisine de la plaie, puis j'ai réintroduit encore une fois la sonde aimantée dans la plaie; cette fois-là j'ai eu la satisfaction de retirer la paillette de fer adhérente au bout de la sonde : ce corps mesurait à peine 2 millimètres de diamètre, complétement lisse à la surface. Immédiatement après l'extraction de ce corps, j'ai réuni les deux bords de la plaie avec un point de suture et j'ai appliqué un bandage compressif.

Pendant les premières douze heures, le malade a beaucoup souffert, mais la nuit fut calme. Le lendemain la plaie était très injectée, la pupille dilatée par l'atropine, et l'œil rouge et endolori. Dès le quatrième jour, les douleurs cessèrent complètement; le sixième jour, la suture scléroticale est tombée toute seule; et à partir de ce moment la rougeur du globe oculaire a commencé à diminuer rapidement.

En examinant le fond de l'œil, le neuvième jour, nous avons pu constater avec les docteurs Yvert et Parent, qu'il existait un large épanchement sanguin dans le corps vitré, situé au voisinage de la rétine, et très probablement à l'endroit de la plaie.

Digitized by Google

9 avril. — L'épanchement a diminué beaucoup, la pupille paraît plus claire, l'opacité du cristallin n'a point augmenté, le malade peut lire les caractères n° 12, ce qu'il ne pouvait pas faire avant l'opération. Toute trace d'inflammation a disparu et son œil peut être considéré comme guéri. Son champ visuel reste libre, excepté dans une portion assez limitée en dedans et en bas, où il existe un large scotome.

Nous ajouterons, pour répondre à l'objection faite par quelques membres de la Société de la chirurgie, dans le cours de la discussion qui suivit la communication de M. Galezowski; et par le savant rapporteur, M. Berger, en particulier, qui se posait la question de savoir si « la restauration de la vision obtenue chez ce blessé, se maintiendrait »; nous ajouterons dis-je, que cette amélioration de l'acuité visuelle s'est parfaitement maintenue, et qu'aujourd'hui, après l'extraction de la cataracte traumatique, résultant du passage du corps étranger à travers cette lentille, la vision de cet opéré est aussi bonne que possible. Il suffira pour s'en convaincre de lire le passage suivant, emprunté au compte rendu de la clinique ophtalmologique du docteur Galezowski, publié par M. Despagnet dans le *Recueil d'Ophtalmologie* de 1882, page 175. Nous y trouvons, en effet, à propos de ce cas intéressant, l'indication ci jointe : « On peut répondre à la commission de la Société de chirurgie que la cataracte traumatique est devenue complète. Elle a été extraite, il y a près de trois mois. Et aujourd'hui la vision de l'œil opéré est excellente. Voilà un an qu'on a opéré l'extraction du corps étranger. J'aime à croire que si quelques accidents avaient dû se produire ce serait déjà fait[1]. » — On ne saurait donc plus désormais arguer de la question du peu de temps écoulé depuis l'intervention pour rejeter cette méthode opératoire, ou en mettre en doute la valeur — Il est même certains points de cette observation, sur lesquels M. Galezowski nous paraît avoir glissé un peu trop rapidement, et que nous devons reprendre, d'une manière toute spéciale,

1. Nous pouvons même ajouter, d'après des renseignements reçus de M. Galezowski le 1er juin 1882, que l'acuité visuelle de ce malade était alors égale à $\frac{1}{2}$.

Digitized by Google

n raison de leur importance capitale dans la question qui ous occupe. Nous voulons parler surtout des douleurs troces endurées par le patient pendant les deux jours qui nt précédé l'extraction du corps étranger; et l'imminence de uppuration dans laquelle se trouvait le globe de l'œil au monent de l'opération. Nous pouvons, en effet, affirmer, et pour 'avoir vu de près (puisque nous avons suivi ce malade jour ar jour, et presque heure par heure), qu'il a supporté des louleurs réellement épouvantables; plus prononcées encore la uit, jusqu'au moment où l'on pratiqua l'extraction de cette ninime particule métallique: il était dans un tel état, malgré ous les traitements antiphlogistiques employés, qu'il se déclarait prêt à subir n'importe quelle opération, l'énucléation même, pourvu qu'on apportât du soulagement à sa douleur. Le sacrifice de l'œil blessé ne lui paraissait rien comparé aux louleurs épouvantables qu'il accusait. Joignez à cela le début non douteux d'un phlegmon du globe de l'œil, caractérisé par l'état jumenteux de l'humeur vitrée, par le trouble grisâtre particulier de la cornée, de la chambre antérieure et de l'iris, par une injection périkératique intense et par un chémosis sous-conjonctival déjà très accentué; et il est facile de conclure, pour quiconque a une certaine habitude des traumatismes du globe de l'œil, qu'il n'y avait à hésiter en pareil cas entre une tentative d'extraction du corps étranger ou l'extirpation immédiate de l'organe de la vision. Nous pouvons donc dire, et sans crainte d'être taxé d'exagération, que l'emploi de l'aimant a sauvé incontestablement l'œil de notre pauvre patient; et nous sommes doublement heureux, pour notre compte personnel, que le succès ait couronné cette tentative, faite, pour la première fois en France, à notre instigation.

Depuis, deux autres observations du même genre, ont été communiquées, à notre connaissance, par Hirschberg au 10e congrès de la Société allemande de Chirurgie, en 1881; nous les avons trouvées résumées plus ou moins brièvement dans le n° 9 de la *Revue de chirurgie* de la même année, page 755, et nous les transcrivons sans autres commentaires afin de

Digitized by Google

mettre sous les yeux du lecteur toutes les pièces du procès.

La première est intitulée : *Enlèvement d'un fragment de métal de l'intérieur de l'œil au moyen d'un électro aimant;* en voici la substance.

Observation. — X..., 16 ans, a reçu depuis deux jours, en battant de l'acier, une paillette dans l'œil. Examen de l'œil : injection conjonctivale prononcée; foyer hémorrhagique large de 2 millimètres en dedans et en bas entre le bord de la cornée et l'équateur de l'œil; hypopion et exsudat dans le champ pupillaire; pas de sensation de lumière. Cristallin transparent, corps vitré infiltré, impossible de découvrir à l'ophtalmoscope et après dilatation de la pupille par l'atropine, la position du corps étranger. Incision longue de 6 à 7 millimètres suivant un méridien entre les muscles droit externe et droit inférieur. Un lambeau conjonctival à base latérale fut disséqué et relevé. On voit par la plaie une matière jaunâtre de même aspect que l'infiltration du corps vitré, mais point de corps étranger. On introduit dans le corps vitré l'extrémité recourbée d'un électro- aimant filiforme; à la troisième *tentative*, la parcelle métallique est ramenée avec lui (pèse 3 milligrammes 1/2, longue de 2 millimètres, large de 1); suture du lambeau conjonctival. Le lendemain, plus de douleurs, chémosis, exsudation dans le champ pupillaire; ces phénomènes disparaissaient et le corps vitré redevenait transparent au bout de deux jours. Mais, bientôt survient une céphalalgie périodique; il y a de la douleur à la pression en un point limité du corps ciliaire ; comme la vision n'est pas revenue, on fait la névrotomie opticociliaire dans le but d'éviter l'ophtalmie sympathique.

Dans ce fait, il n'est pas douteux pour nous, que si le patient avait été consulter vingt-quatre heures plus tôt et réclamer à cette époque les soins de Hirschberg, l'emploi de l'aimant eût compté un succès de plus. Nous n'en voulons pour preuve que cette amélioration considérable qui suivit, pendant deux jours l'extraction du corps étranger, bien que pratiquée en pleine suppuration, alors que la chambre antérieure était le siège d'un hypopion assez abondant et que l'humeur vitrée était

Digitized by Google

infiltrée de globules purulents. Il n'en résulta pas moins, cependant une disparition brusque et immédiate de la douleur, une diminution du chémosis et le retour à la transparence du corps vitré. En somme, malgré le développement ultérieur de l'iridocyclite, l'influence avantageuse de l'intervention active est ici, encore, indiscutable.

Chez le second individu vu par Hirschberg, vingt-quatre heures après la pénétration d'un corps étranger dans le corps vitré, le même traitement fut appliqué et eut un succès complet. L'acuité visuelle, en effet, redevint absolument normale; il n'y eut qu'un peu de rétrécissement du champ visuel en dehors et en haut; rien dans le fond de l'œil.

Nous regrettons beaucoup de n'avoir point à notre disposition les recueils dans lesquels a été rapportée tout au long cette observation intéressante afin de la reproduire nous-même in extenso; mais, réduit à nos propres ressources et à notre modeste bibliothèque, il nous serait de toute impossibilité de pousser plus loin dans cette direction nos investigations. Aussi les conclusions qu'il nous reste à déduire des faits déjà assez nombreux que nous venons de passer en revue; la description du meilleur procédé opératoire que nous avons à proposer; les indications et les contre-indications de cette nouvelle méthode, porteront-elles uniquement sur les 16 observations que nous avons pu analyser avec soin, nous réservant, bien entendu, de modifier notre manière de voir le jour où un nombre beaucoup plus considérable de faits, parfaitement authentiques et observés, avec soin, nous démontreraient la fausseté de conclusions nos premières. Mais avant d'entamer cette dernière question, nous allons, comme précédemment, pour permettre au lecteur d'embrasser d'un seul coup d'œil et dans son ensemble, toutes les observations que nous avons recueillies, les réunir dans un tableau unique où il pourra facilement retrouver tous les renseignements bibliographiques ou autres utiles à la solution du problème que nous cherchons actuellement à résoudre.

Digitized by Google

TABLEAU C

OBSERVATIONS DE CORPS ÉTRANGERS DE L'HUMEUR VITRÉE EXTRAITS AU MOYEN DE L'AIMANT

NUMÉROS D'ORDRE.	AUTEURS.	INDEX BIBLIOGRAPHIQUE.	NATURE DU CORPS ÉTRANGER.	ACCIDENTS.	THÉRAPEUTIQUE.	TERMINAISON.	ACUITÉ VISUELLE.
1	Dixon.	Ophtalmic Hospit. Reports, t. I, p. 280.	Petit fragment de ciseau pesant 1/4 de grain.	Craignait la chute au niveau des procès ciliaires et la panophtalmite.	Emploi de l'aimant qui entraîna le corps étranger derrière l'iris, où il fut saisi avec une pince après incision de la sclérotique.	Guérison.	Vision totalement rétablie.
2	Mac-Keown.	The Bristish Med. Journal, 20 juin 1874.	Fragment de marteau pesant 1/2 grain.	Panophtalmite au début.	Incision parallèle au bord de la cornée et introduction de l'aiguille aimantée.	Guérison.	Égale à 1/2.
3	Mac-Keown.	Dublin Journ. of Med. science, 1876, t. LXII, p. 201.	Fragment de marteau pesant 3 grains.	Perforation complète du globe avec hernie de l'iris.	Introduction de l'aiguille aimantée par la plaie.	Atrophie du globe.	Nulle.
4	Mac-Keown.	id.	Particule d'acier pesant 1/3 de grains.	Hypopion et panophtalmite.	Incision de trois lignes parallèle au bord de la cornée, et introduction de l'aiguille aimantée.	Suppuration et énucléation.	Nulle.
5	Mac-Keown	British Medical Journ. du 4 mai et The Lancet du 24 août 1878.	Fragment d'une ligne et demi de long sur une de large.	Plaie de la sclérotique avec hernie de l'iris.	Introduction de l'aiguille aimantée dans la plaie.	Guérison.	Normale.

Digitized by Google

NUMÉROS D'ORDRE.	AUTEURS.	INDEX BIBLIOGRAPHIQUE.	NATURE DU CORPS ÉTRANGER.	ACCIDENTS.	THÉRAPEUTIQUE.	TERMINAISON.	ACUITÉ VISUELLE.
6	Hirschberg.	Berlin. klin. Wochenschrift, 17 nov. 1879.	Éclat de fer pesant 20 milligrs.	Panophtalmite au début.	Incision méridienne avec lambeau conjonctival et introduction d'un électro-aimant.	Guérison.	Lit n° 11/2 de Snellen à 9 pouces.
7	Frenkel.	Centralblatt für pratk. Augenheilk., Jahrg. 4, p. 37, 1880.	Morceau de fer long de 6mm et pesant 4 centgs.	Décollement de la rétine.	Incision méridienne de 10mm et introduction de l'aiguille aimantée.	Guérison.	Égale à 1/3.
8	Oppenheimer.	The medical Record, vol. XVIII, n° 20, 1880.	Fragment de marteau.	Inflammation encore peu prononcée.	Agrandissement de la plaie et introduction d'une aiguille aimantée.	Guérison.	Égale à 1/5.
9	Knapp.	Archiv. für Augenheilkunde, octobre 1880.	Fragment de 2mm de longueur sur 1 1/2 de large.	Ophtalmitis au début.	Incision méridienne avec introduction de l'aiguille aimantée.	Atrophie et énucléation.	Nulle.
10	Bergl.	Berlin. klin. Wochenschreift, 1er nov. 1880.	Morceau pesant 7mm.	Cyclite à répétition.	Incision méridienne et introduction de l'aiguille aimantée.	Guérison.	Comme avant l'opération.
11	Pagenstecher.	Arch. für Augenheilkunde, janvier 1881.	Fragment de 2mm de longueur 2 de large.	Ophtalmitis.	Incision scléroticale et introduction de l'aiguille aimantée.	Atrophie du globe.	Nulle.

Digitized by Google

NUMÉROS D'ORDRE.	AUTEURS.	INDEX BIBLIOGRAPHIQUE.	NATURE DU CORPS ÉTRANGER.	ACCIDENTS.	THÉRAPEUTIQUE.	TERMINAISON.	ACUITÉ VISUELLE.
12	Mac-Hardy.	Bristish Med. Journal, 26 mars 1881.	Fragment pesant 0gr,158.	Irido-choroïdite.	Emploi seul de l'électro-aimant et issue du fragment par la plaie cornéenne.	Cataracte traumatique avec synéchies postérieures.	Bonne perception lumineuse.
13	Hrdy.	id.	Fragment pesant 12mm.	Cataracte traumatique, sans inflammation notable.	Extraction au travers de la cornée et du cristallin au moyen d'un petit couteau aimanté.	Cataracte traumatique.	Résultat inconnu à cause de la cataracte non encore opérée.
14	Galezowski.	Bull. de la Soc. de chir., 10 août 1881.	Fragment de 2mm de diamètre.	Ophtalmitis au début.	Incision méridienne et introduction du petit bâton aimanté.	Guérison.	Acuité à peu près normale 1/2.
15	Hirschberg.	10e congrès de la Société allemande de chirurgie, 1881.	Fragment de 3 milligrs 1/2.	Ophthalmitis au début.	Incision méridienne avec lambeau conjonctival et introduction d'un électro-aimant.	Cyclite suivie de névrotomie optico-ciliaire.	Nulle.
16	Hirschberg.	id.	Petit fragment métallique.	Ophtalmitis au début.	id.	Guérison.	Normale.

Digitized by Google

Valeur opératoire et thérapeutique de cette méthode. — « Nous conclurons de cette longue analyse, à laquelle nous a conduit la discussion du cas communiqué par M. Galezowski, disait M. Berger à la fin du savant rapport qu'il fit sur ce sujet à la Société de chirurgie de Paris, dans sa séance du 10 août 1881, que, d'après les observations publiées, l'extraction des corps étrangers perdus dans le vitré peut et doit être tentée;

Qu'elle peut être efficace, c'est-à-dire qu'elle peut conserver la vue de l'œil blessé, mais dans des cas fort rares; mais que le plus souvent elle ne laisse qu'un degré restreint et même insuffisant de vision;

Que son succès final et le rétablissement des fonctions dépendant : 1° de l'étendue des lésions immédiates des milieux et des membranes de l'œil ; 2° des phénomènes inflammatoires qui se développent et évoluent dans l'œil sous l'influence de l'irritation produite par le séjour du corps étranger; 3° des troubles de même nature soit préexistant à l'extraction du corps étranger et persistant après elle, soit tardivement développés qui se traduisent le plus souvent par une irido-cyclite entraînant la perte de l'œil;

Que même dans les cas où l'opération ne rétablit pas la vue elle peut mettre le blessé à l'abri de l'ophtalmie sympathique; mais que cette sauvegarde n'est pas absolue, et que souvent il a fallu avoir ultérieurement recours à l'enucléation ou a l'énervation de l'œil duquel on avait retiré le corps étranger;

Que ces résultats malheureux sont en trop grand nombre, et que l'apparition des accidents qui marquent cette terminaison fatale est assez reculée souvent pour qu'il faille ne se prononcer qu'avec une extrême réserve sur le résultat d'une opération récente.

Enfin, le manuel opératoire, lui-même, au sujet duquel nous avons déjà présenté plus haut quelques conclusions, nous paraît avoir bénéficié de l'emploi de l'attraction magnétique exercée au travers d'une incision scléroticale, lorsque le corps étranger est de nature à se laisser attirer par un aimant. »

Digitized by Google

Quelques instants après, lors de la discussion qui suivit la lecture de ce rapport, M. Gillette ajouta, pour son compte personnel, que « les résultats obtenus par les chirurgiens anglais dans l'extraction des corps étrangers de l'œil ne sont pas bons. » Voyons donc si les données, qui nous sont fournies par l'analyse des 16 observations rapportées plus haut, concordent avec l'opinion de ces auteurs et nous permettent d'arriver aux mêmes conclusions. Il est bien entendu, d'avance, que nous ne nous occuperons nullement, dans ce travail, de l'extraction des corps étrangers du globe de l'œil général ; nous nous sommes suffisamment étendu sur cette question, et nous avons donné assez catégoriquement notre manière de voir sur ce point dans notre *Traité pratique et clinique des blessures de l'œil*, pour n'y plus revenir actuellement. — Seule l'extraction des particules métalliques de fer ou d'acier, au moyen de l'aimant ou de l'électro aimant, fixer désormais notre attention.

Or, quel résultat nous fournit le dépouillement de nos observations? A quelles conclusions nous conduisent-elles ?

Si nous envisageons, en premier lieu, la valeur *opératoire*, proprement dite, de cette nouvelle méthode ; c'est-à-dire, si nous recherchons tout d'abord combien de fois elle a conduit au but recherché par l'opérateur, à savoir : l'extraction du corps étranger, nous trouvons que 16 fois sur 16, l'opérateur put extraire directement, à l'aide de l'aimant, ou indirectement, en se servant de cet instrument comme temps préliminaire de l'opération, la particule métallique contenue à l'intérieur du globe de l'œil. Nous n'avons pas trouvé signalé un seul cas, dans lequel l'extraction fût impossible, et où le corps du délit dût être abandonné ; même quand ce dernier n'était pas perceptible à l'ophtalmoscope, et siégeait en un point absolument inconnu du globe de l'œil. On peut donc affirmer, sans crainte d'être démenti, que toujours un succès opératoire complet a couronné les efforts tentés contre le corps vulnérant ; et ce résultat fut-il le seul auquel on aboutît, qu'il vaudrait bien la peine d'être recherché ; quand on songe surtout, qu'en pareil cas, la question d'énucléation surgit pres-

Digitized by Google

que fatalement, en cas d'insuccès. Nous sommes d'ailleurs, à peu près complètement d'accord sur ce point avec M. Berger, qui dit, en parlant de Knapp, « que ces observations, jointes à celles de Hirschberg, de Froenkel, de Mac-Keown et de M. Galezowski, nous permettent de compter 9 cas dans lesquels l'attraction magnétique a été employée, dont 8 avec succès opératoire, c'est-à-dire extraction du corps métallique. » Ce qui revient à dire, en somme, que l'extraction a presque constamment réussi; et, qu'à ce point de vue, l'emploi de l'aimant paraît un moyen très pratique et fort rationnel, quelle que soit, d'ailleurs, l'époque à laquelle on ait eu recours à ce mode d'intervention.

Il semblerait même d'après l'expérience de Mac-Keown, que les chances de succès, seraient, sous ce rapport, d'autant plus grandes qu'un certain laps de temps se serait écoulé depuis l'accident, et qu'il existerait un certain degré de ramollissement du corps vitré. Cet ingénieux expérimentateur se croit en effet, en droit de conclure, des recherches nombreuses et variées qu'il a entreprises sur les animaux, que l'emploi de l'aimant est presque absolument impuissant dans tous les cas où le vitré a conservé sa consistance normale, et qu'il devient, au contraire, d'autant plus avantageux que ce milieu a subi un degré plus prononcé de diffluence. D'où il résulte que les inconvénients du retard apportés à l'opération seraient en partie compensés par la facilité plus grande de l'extraction. Toutefois, et quelle que soit, la valeur de ces expériences physiologiques, nous verrons, dans un instant, qu'il est de règle absolue d'intervenir le plus tôt possible après le traumatisme; car les chances du succès thérapeutique, et la conservation de la vision, sont, elles, proportionnées directement à la rapidité plus ou moins grande de l'extraction de la particule métallique; et chaque minute de retard dans l'intervention active peut compromettre non seulement un certain degré de l'acuité visuelle, mais compromettre l'existence même du globe de l'œil.

Que voyons-nous, en effet, quand nous nous reportons à la colonne *Terminaison* des 16 observations, qui servent de

Digitized by Google

base à ce travail ? Nous y constatons que sur 16 tentatives d'extraction, on a obtenu 9 fois seulement une guérison complète ; c'est-à-dire que 9 fois seulement le globe de l'œil atteint a conservé sa forme, ses dimensions normales et n'est point devenu le siège d'une inflammation plus ou moins rapidement destructive.

Nous devons ranger également dans la même catégorie un dixième fait, celui de Galezowski, puisque l'existence de la cataracte traumatique qui ne permettait pas, au début, de se prononcer, d'une manière définitive, sur le sort ultérieur du globe de l'œil, ne détermina par la suite aucune complication inflammatoire, et que la guérison complète suivit plus tard l'extraction de cette cataracte ; ce qui, au total, porte au chiffre de 10 sur 16 le nombre des terminaisons favorables à la conservation intégrale de l'organe de la vision. Par contre, l'atrophie survint trois fois ; dans un autre cas, une cyclite se développa sourdement et une fois on vit éclater brusquement un phlegmon du globe oculaire. Nous ne parlons pas, à dessein, du 16me fait, dans lequel une cataracte traumatique, non encore opérée, pourrait donner prise à la discussion ; bien que, cependant, toute trace d'inflammation ait déjà disparu et que cet œil jouisse, dit l'auteur de l'observation, d'une bonne perception lumineuse.

Nous ajouterons enfin, pour être complet, que dans 2 de ces 16 cas, des complications sérieuses exigèrent le sacrifice de l'organe, et que l'énucléation devint absolument indispensable ; dans un troisième, Hirschberg crut devoir recourir à la névrotomie optico-ciliaire.

Or, en récapitulant tous ces chiffres, que trouvons-nous ? Nous voyons, en somme, que sur 16 traumatismes des plus graves du globe de l'œil, tous compliqués de la pénétration du corps étranger à l'intérieur de l'humeur vitrée, 10 fois l'emploi de l'aimant est parvenu à sauver l'existence de l'organe si gravement compromis ; nous voyons aussi que sur les 6 autres cas, dans lesquels des complications éclatèrent, deux fois seulement il fallut recourir à l'énucléation et une seule fois à la névrotomie optico-ciliaire.

Digitized by Google

Il n'est donc pas douteux pour quiconque connaît, comme nous, la gravité depareils accidents, qu'on ne saurait, assurément, par aucune autre méthode, compter sur un résultat aussi favorable, et force est bien de reconnaître la supériorité d'un pareil procédé opératoire.

Et encore, devons-nous, pour être juste, faire remarquer, que la plupart des insuccès tiennent : ou bien à ce que l'opérateur eût trop tardivement recours à l'extraction du corps étranger, et pratiqué l'opération en pleine période inflammatoire; ou bien, à ce que, en raison du procédé défectueux mis en pratique, l'extraction difficile exigea des manœuvres répétées et augmenta d'autant le traumatisme accidentel. Aussi, nous croyons-nous en droit de conclure que le jour où on voudra bien s'astreindre, pour la recherche du corps étranger, aux règles opératoires que nous décrirons bientôt, les chances de succès seront encore plus considérables, et le résultat définitif de beaucoup supérieur.

Voyons maintenant si, comme le prétendent la plupart des orateurs qui ont pris la parole à la Société de chirurgie, les fonctions sont aussi gravement comprises qu'ils veulent bien le supposer, et, pour ce, reportons-nous encore à la colonne *acuité visuelle* du tableau représenté plus haut. Or nous y trouvons que sur 16 cas : 2 fois l'acuité visuelle resta absolument normale (cas de Mac-Keown et de Hirschberg); 1 fois la vision fut totalement rétablie fait de Dixon); dans une seconde observation de Hirschberg, le blessé pouvait lire le muméro 1 et demi de l'échelle de Snellen à 9 pouces. — Un autre malade de Mac-Keown avait une acuité visuelle égale à $\frac{1}{2}$; celui de Froenkel à $\frac{1}{3}$; celui d'Oppenheimer à $\frac{1}{5}$; quant à l'opéré de Galezowski, son acuité visuelle était à peu près normale, après l'extraction de la cataracte traumatique qui avait compliqué la pénétration du corps étranger. Nous avons dit plus haut qu'elle était égale à $\frac{1}{2}$. — Dans une observation de Mac-Hardy, il est dit que le patient jouissait d'une bonne perception lumineuse; dans celle de Burgl, que la vision était restée, après l'extraction de la particule métallique, la même qu'avant l'opération; enfin

Digitized by Google

dans un second cas de Mac-Hardy, une cataracte traumatique, non encore opérée, ne permet pas de se prononcer sur l'état de la vision. Quand aux 5 blessés restant, ils ont perdu toute trace de perception lumineuse, soit par suite d'atrophie complète du globe de l'œil ; soit comme conséquence de l'énervation ou de l'extirpation de cet organe. D'où il résulte, en résumé, que sur 16 tentatives opératoires, nous avons à enregistrer, comme résultats fonctionnels, 4 succès absolument complets ; 4 succès à peu près complets, et 3 succès plus ou moins douteux. Or, en ne tenant compte que des 8 premiers résultats, parfaitement authentiques et obtenus par des auteurs dignes de foi, nous en arrivons à cette conclusion : que sur 16 blessures du globe de l'œil, compliquées de la pénétration d'un corps étranger, 8 fois le patient a conservé une acuité visuelle normale, ou à peu près normale. Est-il, nous le demandons franchement aux adversaires de cette méthode, un procédé quelconque, qui pourrait fournir dans des cas aussi graves, de pareils résultats ? Est-il un chirurgien qui pourrait, sans l'emploi de l'aimant, nous apporter une pareille statistique ? Evidemment non ; aussi ne saurions nous, sous aucun prétexte, nous ranger à l'opinion de ceux qui prétendent que : « les résultats obtenus par les chirurgiens anglais dans l'extraction des corps étrangers de l'œil, ne sont pas bons ; » surtout si ce mode de traitement est appliqué avec discernement, et dans les conditions spécialement favorables au succès.

Indications et contre-indications. — Il va sans dire, naturellement, que les particules métalliques de fer ou d'acier sont seules justiciables de l'emploi de l'aimant ; et qu'il ne saurait, assurément, venir à l'esprit de personne de chercher à extraire, à l'aide de ce moyen, un fragment de cuivre ou de tout autre métal. Inutile donc d'insister davantage sur ce point.

Reste alors la question de savoir dans quel cas il est indiqué de recourir à l'emploi de l'aimant, et quelles en sont les contre-indications.

Nous commencerons par déclarer hautement et en cela

Digitized by Google

nous ne ferons que reproduire une opinion que nous avons déjà bien souvent soutenue, qu'il ne faut pas attendre, pour songer à intervenir activement, dans le cas de pénétration d'un corps étranger à l'intérieur du globe de l'œil, que cette particule métallique ait donné lieu à de graves complications inflammatoires et déjà compromis, en grande partie, cet organe. A notre avis, tout corps étranger du globe de l'œil est un hôte incommode et nuisible, susceptible d'amener, directement par la destruction de l'œil blessé, et indirectement par l'éclosion d'une ophtalmie sympathique la perte absolue de la vision; par conséquent la nécessité de son extraction immédiate est, pour nous, absolument indiscutable. Aujourd'hui surtout, nous serons plus affirmatif que jamais, puisque nous avons trouvé dans l'aimant un moyen de simplifier des recherches autrefois si difficiles et si compliquées dans quelques cas.

Or, un premier point sur lequel tous les auteurs qui ont traité de cette question spéciale, sont absolument d'accord; une première indication à laquelle tous se rallient, est la localisation de la particule métallique de fer ou d'acier à l'intérieur même de l'humeur vitrée, quel que soit, d'ailleurs, le siège occupé dans ce milieu par le corps du délit. Du moment où ce dernier est bien situé à l'intérieur du vitré, où il n'est pas implanté dans l'épaisseur des parois qui forment la coque oculaire, l'indication est formelle, et il y a lieu de recourir à l'aimant. L'intervention est encore plus sérieusement indiquée, si l'on peut, à l'aide de l'ophtalmoscope ou de l'éclairage oblique, en délimiter exactement l'emplacement. Et l'on aura d'autant plus de chance de succès, que la particule métallique sera plus mobile à l'intérieur du globe; les cas, dans lesquels elle est appendue comme un petit pendule, au milieu du vitré, et à l'extrémité d'un léger filament, seront de beaucoup les plus avantageux, sous tous les rapports.

Mac-Keown, en particulier, insiste d'une manière toute spéciale, sur l'importance capitale qu'il attache au ramollissement du vitré, pour les indications de l'extraction, au moyen

Digitized by Google

de l'aimant, des morceaux de fer ou d'acier; il avait même été, après ses premières expériences sur les animaux, jusqu'à regarder cette condition comme absolument indispensable au succès. Il pensait qu'un fragment ainsi retenu dans les mailles assez résistantes de ce milieu, ne pourrait qu'à grand peine être entraîné par l'action d'un électro-aimant ou d'une aiguille aimantée; mais il ne tarda pas à s'apercevoir que même dans le cas d'intégrité à peu près complète du vitré, la particule métallique pouvait suivre assez facilement le trajet parcouru par l'instrument pour venir jusqu'à elle. Et dès lors il n'attacha plus qu'une importance médiocre à l'état de diffluence plus ou moins prononcée de l'humeur vitrée. Toutefois, il est parfaitement indiscutable, et il reste parfaitement acquis qu'un léger degré de ramollissement ne pourrait que favoriser l'extraction du fragment recherché. Ce qui ne sera pas, bien entendu, un motif de retard à l'opération; et m'empêchera pas de recourir à ce moyen radical le plus tôt possible après l'application du traumatisme; puisque nous avons démontré précédemment, observations en main, que les chances de succès étaient en raison inverse du temps écoulé depuis l'accident.

Une autre indication non moins certaine de l'emploi de l'aimant nous est fournie par l'étendue même de la plaie. Il est bien évident, en effet, que quand la solution de continuité sera assez large pour permettre la sortie directe du morceau de f r ou d'acier attiré par un fort aimant, placé à quelque distance du globe de l'œil; ou pour permettre l'introduction, à l'intérieur du vitré, d'une petite aiguille ou d'un petit bâton aimanté; il est bien évident, dis-je, que les plus timides eux-mêmes hésiteront beaucoup moins, que s'ils se voyaient dans l'obligation par suite de l'étroitesse extrême de la blessure, de pratiquer une section scléroticale plus ou moins étendue. Mais cette considération dernière ne saurait arrêter longtemps un chirurgien sérieux et instruit, brûlant avant tout du désir de sauver un organe, aussi gravement compromis.

Doit-on, enfin, oui ou non, intervenir et tenter encore l'extraction, dans les cas où l'opacité du cristallin, le trouble

Digitized by Google

de la cornée et de l'humeur vitrée, empêchent les rayons lumineux de pénétrer jusqu'au fond de l'œil et de délimiter exactement l'emplacement du corps étranger? Pour nous, la question n'est pas douteuse; toutes les fois que les symptômes observés indiquent la pénétration certaine d'un corps métallique dans l'hémisphère postérieur du globe de l'œil; quand, de plus, les commémoratifs indiquent non moins certainement qu'il s'agit d'une particule de fer ou d'acier, nous trouvons là une indication formelle à l'opération et nous nous prononçons franchement pour l'intervention active. L'aimant, en effet, introduit avec précaution, aura de grandes chances pour retirer la particule métallique, même à distance, et sans que l'opérateur soupçonne le moins du monde le point où elle est située; les expériences de Pooley, de New-York, qui a vu ainsi se précipiter d'un bout d'un œil à l'autre de petits morceaux de fer, sur un aimant, et les observations cliniques de Mac-Hardy ne laissent aucun doute à ce sujet.

L'aimant, d'ailleurs, nous rendra, en pareille circonstance, un service d'autant plus signalé, qu'en cas de complications inflammatoires tant soit peu sérieuses ou de menace d'ophtalmie sympathique, le chirurgien n'aurait d'autre ressource que la névrotomie ou l'énucléation immédiate du globe de l'œil atteint. L'extraction vaut donc bien la peine d'être tentée; et l'on serait certainement coupable de n'y recourir point, avant de décider le sacrifice d'un organe aussi précieux que celui de la vision. Il sera toujours temps, en cas d'insuccès, d'en venir à cette ressource ultine.

Voyons maintenant, pour terminer ce paragraphe, s'il existe réellement des contre-indications à l'emploi de l'aimant; et ce qu'il faut penser des objections qui ont été adressées à cette nouvelle méthode. Pour plusieurs des chirurgiens, dont nous avons plus haut rapporté les observations, pour Mac-Hardy, et pour Mac-Keown principalement, le fait seul, de la fixation de la particule métallique de fer ou d'acier dans l'épaisseur de la rétine, de la choroïde, ou de la sclérotique, devrait entraîner d'emblée le rejet de l'aimant ou de l'électro-aimant, par la raison toute simple, à leur avis, que cet appa-

Digitized by Google

reil sera complètement impuissant et ne pourra attirer, assez fortement, pour l'extraire, le corps étranger ainsi immobilisé. « Toutefois, dit en effet Mac-Keown, dans le *Dublin Journal of Medical Sciences* de 1876, tome LXII, pages 201 et suivantes, l'action de l'aimant ne saurait être trop généralisée; et un traitement routinier ne pourrait qu'aboutir au désappointement. L'aimant ne peut agir efficacement que dans certains cas. Le corps étranger peut être fixé dans les membranes, ou au voisinage de la plaie d'entrée, ou au point diamétralement opposé, ou à une distance considérable. Dans les deux premiers cas, il est très invraisemblable que l'aimant puisse être de quelque utilité. S'il est situé tout à fait près de la blessure, dans la sclérotique, l'aimant pourra éclairer le diagnostic. J'espère même que, dans de tels cas, l'aiguille aimantée, introduite juste dans la plaie pourra entraîner le métal ». Il est bien évident que si, comme le suppose Mac-Keown, le corps étranger est solidement fixé dans l'épaisseur des membranes de la coque oculaire, et à une distance assez grande du siège de la blessure, l'action de l'aimant aura de grandes chances pour être absolument illusoire; mais si l'on a bien soin, comme nous le recommanderons tout à l'heure, de ne pas, en pareil cas, chercher à atteindre la particule métallique au travers de la plaie accidentelle, mais en faisant une section de la sclérotique aussi rapprochée que possible du corps du délit; si surtout on prend la précaution, recommandée avec tant de soin, par Stevens, de bien délimiter, à l'aide de l'ophtalmoscope, l'emplacement du corps étranger, et d'y implanter, comme point de repère, une aiguille très fine, sur le trajet de laquelle on tracera la section scléroticale, alors toute contre-indication disparaîtra, et l'extraction sera toujours relativement facile. Dans le cas de Galezowski, en particulier, le petit morceau de fer était bien fixé dans les replis de la rétine; il fallut bien, il est vrai, faire trois tentatives successives pour arriver à un résultat définitif; mais, en somme, le succès n'en couronna pas moins l'entreprise et l'œil fut sauvé. Nous devons ajouter, d'ailleurs, pour être juste, que

Digitized by Google

nous n'avons pas eu recours à l'importante précaution si justement préconisée par Stevens; et que trop confiant dans les mesures que nous avions prise à l'ophtalmoscope, nous pensions faire tomber directement l'incision de la sclérotique sur le corps étranger. Mais, à coup sûr, nous n'hésiterons point, si jamais une nouvelle occasion se représente, à employer l'ingénieux procédé du chirurgien américain, pour être certain de tomber d'emblée sur le morceau de fer ou d'acier, à la recherche duquel nous nous lancerions. Par conséquent, la contre-indication, mise en avant par Mac-Keown, tombe d'elle-même et ne saurait plus désormais nous arrêter.

Nous serons tout aussi affirmatif pour rejeter l'objection de ceux qui regardent comme alsolument contre-indiquée toute intervention active, et la recherche à l'aide de l'aimant en particulier, au début de la période inflammatoire, et alors qu'il existe déjà un commencement de suppuration du globe de l'œil. Nous croyons, bien au contraire, et nous sommes intimement convaincu, qu'en présence d'une pareille complication, la seule chance de prévenir la destruction du globe de l'œil, réside dans l'extraction, aussi rapide que possible du corps étranger, la cause unique de tout le désordre; si la guérison est encore possible, elle ne peut être obtenue qu'à ce prix. On ne saurait donc rester inactif, et ce serait, assurément, faire preuve de faiblesse ou d'ignorance que de reculer devant une semblable responsabilité. Les faits cliniques, d'ailleurs, sont là pour donner raison à cette manière de voir; car dans plusieurs des 16 observations, rapportées plus haut, et dans celle de Galezowski, en particulier, que nous avons pu suivre personnellement de très près, il existait déjà des signes non douteux de panophthalmite, au moment de l'extraction du corps étranger; et cependant, un succès, d'autant plus brillant qu'il semblait plus inespéré, a couronné cette entreprise hardie, qualifiée même de téméraire par quelques témoins de cette opération. Nous avons déjà démontré, du reste, à plusieurs reprises, que dans bien des cas, l'œil avait dû sa perte absolue au retard seul apporté, par la faute du patient ou du chirurgien consulté, ce mode d'intervention.

Digitized by Google

Nous pouvons donc dire, pour nous résumer en deux mots, qu'il n'existe pas, à proprement parler, de contre-indication à l'emploi de l'aimant, dans le cas de pénétration, à l'intérieur du globe de l'œil, de particules métalliques de fer ou d'acier. Voyons donc maintenant quel est le meilleur procédé opératoire applicable à leur extraction.

Méthode opératoire. — On peut ranger sous quatre chefs principaux, les nombreux procédés, mis jusqu'à présent à exécution, par les différents chirurgiens qui ont eu recours à cette méthode :

La première catégorie comprend les cas, peu nombreux d'ailleurs, dans lesquels il suffit d'approcher du globe de l'œil, et au voisinage de la blessure, un électro-aimant ou un simple aimant très puissant, pour voir aussitôt la particule métallique quitter peu à peu la place qu'elle occupait à l'intérieur du bulbe, et venir se précipiter sur l'appareil magnétique, en repassant exactement par le même trajet qu'elle avait suivi au moment de la pénétration. Le fait rapporté par Mac-Hardy, dans le *British Medical Journal* du 26 mars 1881, est un exemple remarquable de la puissance de l'aimant, en pareil cas; mais ce succès, tout à fait exceptionnel, nous paraît beaucoup plus intéressant que réellement utile au point de vue pratique; et l'on ne saurait, assurément, compter sur un semblable résultat dans l'immense majorité des cas. Aussi, tout en engageant nos lecteurs à essayer de prime abord, et comme par acquit de conscience, la valeur de ce procédé, nous n'osons guère leur promettre que le succès couronnera leurs efforts. Nous considérons donc ce moyen comme absolument incertain.

Nous ne citerons également, que pour mémoire, le procédé primitif, employé en 1858, par Dixon, et qui consistait à entraîner derrière l'iris, à l'aide d'un aimant puissant, un petit morceau de fer flottant au milieu de l'humeur vitrée; afin de le saisir ensuite, par une section scléroticale, au moyen d'une pince courbée, et d'en pratiquer ainsi l'extraction directe. Bien que cette manière de faire ait fourni un brillant succès au chirurgien anglais, nous ne saurions en recommander

Digitized by Google

l'emploi; il est, du reste, complètement abandonné aujourd'hui.

Aussi peu recommandable, et bien moins rationnel, nous paraît le procédé bizarre employé une fois par Mac-Hardy pour aller directement à la recherche d'un petit fragment d'acier situé à quelques millimètres en arrière du cristallin, et juste sur le trajet de l'axe antéro-postérieur du globe de l'œil : la cornée et le cristallin avaient été blessés, juste au centre, par la pénétration du corps étranger en question. Le professeur du King's-College-Hospital de Londres eut alors l'idée singulière de suivre, au moyen d'un petit couteau aimanté, exactement le même trajet que le corps vulnérant; et de traverser ainsi, pour aller à sa recherche, la membrane transparente et le cristallin lui-même, de part en part. Et, ce qu'il y a de plus étonnant, c'est qu'il parvint ainsi à entraîner la particule métallique jusque dans la chambre antérieure où il put la saisir alors directement, après une simple section de la périphérie de la cornée. Nous ne nous arrêterons pas, comme bien on pense, à démontrer tous les inconvénients d'une semblable manière de faire, ni à discuter la valeur d'un pareil procédé. Qu'il nous suffise de dire que nous espérons bien, pour les pauvres patients qui lui seront confiés, que pas un chirurgien n'osera désormais imiter cette conduite.

Viennent maintenant les deux seuls procédés réellement pratiques, réellement cliniques, et entre lesquels il faut opter, quand se pose la question d'extraction d'une particule de fer ou d'acier : nous voulons parler de la méthode qui consiste à introduire à l'intérieur même de l'humeur vitrée un petit bâton ou une petite aiguille aimantée, pour aller directement à la recherche du corps étranger et l'entraîner ainsi, par le fait de l'attraction magnétique. Telle est, en effet, actuellement la seule méthode rationnelle, la seule capable de fournir des résultats sérieux, celle enfin qui semble réunir aujourd'hui la grande majorité des suffrages. Elle se subdivise tout naturellement en deux sous-variétés; suivant que l'on peut, sans autre section préalable, faire pénétrer l'instrument aimanté par la blessure et en

Digitized by Google

retirer le corps du délit; ou bien suivant qu'il faut, au contraire, en raison de l'étroitesse considérable de la plaie, pratiquer une solution de continuité artificielle, chirurgicale, pour aller à la recherche du corps étranger.

Il va sans dire, que dans le premier cas, surtout quand la particule métallique est assez rapprochée de la plaie, il y a indication formelle d'introduire l'aiguille aimantée par la solution de continuité accidentelle; et aucun chirurgien, si entreprenant soit-il, ne songera, en pareille circonstance, à pratiquer une nouvelle section scléroticale. Les résultats pratiques sont là, d'ailleurs, pour démontrer la valeur de cette manière de faire; puisque dans deux ou trois des observations précédentes, l'extraction fut assez facile par ce procédé si simple. On ne devra donc jamais songer à une méthode plus complexe, avant d'avoir, quand la chose sera possible, essayé de ce moyen thérapeutique : alors seulement surgira, la question de savoir s'il faut recourir à la section scléroticale procédé opératoire éminemment clinique et auquel la plupart des ophtalmologistes aujourd'hui semblent accorder la préférence.

Force était bien, en effet, quand la blessure est trop étroite pour permettre l'introduction à l'intérieur de l'humeur vitrée, de l'agent magnétique, de pratiquer artificiellement, et de propos délibéré, une ouverture dans la coque oculaire; aussi, l'idée d'une section chirurgicale de la sclérotique, trouva-t-elle son indication toute naturelle. Mais encore fallait-il décider quelle direction on devait donner à cette incision, pour déterminer, d'une part, le moins de désordres possibles dans le globe de l'œil; et pour arriver, d'autre part, le plus facilement possible au but qu'on se proposait, c'est-à-dire à l'extraction du corps étranger.

Et d'abord, si nous considérons uniquement les directions données à l'incision, nous en trouvons trois principales, suivant qu'elles sont parallèles à la périphérie de la cornée ou équatoriales; parallèles à la direction des méridiens et des muscles droits ou méridiennes; ou enfin, comme l'a proposé Knapp, formées par ces deux sections combinées, c'est-à-dire

Digitized by Google

à lambeau. Voyons donc rapidement quels sont les avantages et les inconvénients de chacune d'elles, et à laquelle, en somme, il faut donner la préférence :

L'incision parallèle à la cornée a été préconisée par Mac-Keown, pour le motif bien simple qu'elle donnait une ouverture plus large, plus béante ; qu'elle permettrait l'introduction plus facile de l'aimant, et la sortie plus commode de la particule métallique fixée sur ce dernier. On risque certainement beaucoup moins, en donnant à la plaie cette direction équatoriale, de voir le corps étranger arrêté, au moment de son extraction, par les lèvres de la solution de continuité, et d'être obligé de renouveler, à deux ou trois reprises différentes, des tentatives aussi compromettantes pour l'organe de la vision. Par contre, malheureusement, cette forme d'incision détermine la section inévitable d'assez nombreux rameaux cilaires, et surtout de branches vasculaires plus nombreuses encore ; d'où résultent des hémorhagies à l'intérieur du vitré et des accidents nerveux parfois irrémédiables. Aussi, rejetons-nous absolument cette méthode opératoire; abandonnée déjà par la plupart des chirurgiens, qui adoptent aujourd'hui, d'une manière générale, la section méridienne.

Loin de nous la prétention de croire que cette incision réunisse tous les avantages, et atteigne la perfection complète, nous allons même commencer par en montrer les inconvénients et le côté faible ; mais avec quelques légères précautions, cette méthode nous paraît atteindre aussi près que possible de la perfection. Le premier reproche qu'on ait, en effet, adressé à l'incision méridienne, est le peu d'espace relatif qu'elle donne, pour l'introduction de l'aiguille aimantée ; et principalement pour l'extraction du corps étranger ; reproche d'ailleurs parfaitement juste et indéniable, attendu que, dans la plupart des observations où cette incision a été pratiquée, nous avons constaté qu'à deux ou trois reprises différentes la particule métallique, adhérente à l'aimant, avait été arrêtée par les lèvres de la plaie, et qu'il avait fallu, dans bien des cas, aller directement à sa recherche à l'aide d'une pince à iridectomie : ce qui augmentait

Digitized by Google

d'autant le traumatisme. Il y a, là assurément, un inconvénient, et un inconvénient sérieux ; mais qu'il est bien facile, à notre avis, de prévenir. A quoi tient en effet, cet empêchement à la sortie facile du corps étranger, quand il est une fois fixé sur le bâton aimanté?

L'étroitesse de la plaie et le retour sur elles-mêmes des lèvres de la solution de continuité doivent seuls être incriminés ; d'ou il résulte cette conséquence, que pour empêcher une semblable complication, il faut tout simplement augmenter l'étendue de l'incision scléroticale, et en maintenir les bords écartés, au moyen de deux petits crochets mousses, pendant toute la durée de l'extraction. Au lieu de faire, à la sclérotique, une section de quelques millimètres seulement, à peine suffisante pour laisser passer l'instrument aimanté, il ne faut pas craindre de la prolonger sur une étendue de 8 ou 10 millimètres au moins, car, bien certainement cet excès expose à beaucoup moins de dangers que les tentatives réitérées d'extraction, surtout quand on a pour principe, aussitôt après la sortie du corps étranger, de pratiquer immédiatement la suture de la sclérotique. L'adjonction à cette longue incision d'un écartement modéré des lèvres de la solution de continuité, au moyen de deux petits crochets mousses, permettra, nous en sommes intimement persuadé, d'éviter tous ces tâtonnements que nous objectent avec raison les adversaires de cette méthode.

Quant à la crainte de la sortie en masse de l'humeur vitrée par la plaie sclérotícale, elle est absolument illusoire ; et il suffit d'avoir assisté à une de ces opérations, pour savoir que le corps vitré ne s'échappe pas aussi facilement qu'on pourrait le supposer à priori. Il se reproduit d'ailleurs, avec la plus grande rapidité, et nous préférerions encore cent fois courir ce risque, que de voir exposé à réintroduire deux ou trois fois de suite un aimant à l'intérieur du globe de l'œil. Entre deux maux, il faut toujours choisir le moindre. On pourra, du reste, si l'on ne veut point inciser suivant la même direction la conjonctive et la sclérotique, et pratiquer ainsi une sorte de section sous-cutanée, commencer par disséquer, à

Digitized by Google

l'exemple de Hischberg, un petit lambeau conjonctival hémisphérique, qu'on rabattra par dessus la plaie sclérotícale et qu'on maintiendra ainsi, à l'aide de quelques sutures. Mais, nous aimons tout autant, pour notre compte personnel, sectionner directement et du même coup la conjonctive et la sclérotique; à la condition, toutefois, de recourir immédiatement à la suture des lèvres de l'incision scléroticalc. L'opération nous paraît ainsi beaucoup plus simple et pas plus dangereuse.

C'est en voyant précisément les inconvénients de l'incision longitudinale, que Knapp songea à transformer cette section méridienne en une petite section à lambeau triangulaire, qu'il regarde comme plus propre à faciliter l'introduction des instruments et à pratiquer l'extraction; de la combinaison de ces deux incisions méridienne et équatoriale, il résulte une espèce de petite soupape, par l'ouverture de laquelle on peut introduire très facilement l'aimant, mais cette double section expose aux mêmes inconvénients que l'incision équatoriale simple, sans offrir d'avantage réellement sérieux. Aussi lui préférons-nous de beaucoup l'incision méridienne ordinaire, combinée aux précautions bien simples sur lesquelles nous venons d'insister; telle est, au total, la méthode opératoire que nous croyons devoir préconiser.

Reste maintenant la question de savoir, s'il faut pratiquer la section de la sclérotique au niveau même du corps étranger; ou chercher, au contraire, à l'atteindre par le point diamétralement opposé, en faisant traverser ainsi toute l'épaisseur du corps vitré à l'instrument explorateur? problème qui à notre avis, ne souffre même pas la discussion, puisque le premier procédé présente toute espèce d'avantages et pas le moindre inconvénient, tandis que le second expose à des désordres considérables du corps vitré et n'agit qu'au hasard, étant donnée la difficulté de savoir où se trouve exactement logé le corps du délit. En sectionnant, en effet, la sclérotique, aussi près que possible de la particule métallique à extraire, on aura d'abord la chance de voir celle-ci entraînée par l'humeur vitrée, au moment de l'ouverture de la coque ocu-

Digitized by Google

laire ; et, en admettant que ce résultat heureux ne soit pas obtenu, l'aimant se trouvera, après son introduction dans le vitré très proche du morceau de fer ou d'acier, et aura ainsi d'autant plus de chance de l'attirer à son contact et de l'entraîner. Par ce fait même il ne pénétrera que peu profondément à l'intérieur du globe, et ne risquera pas de produire de grands délabrements.

Mais pour arriver à pratiquer cette section au niveau même du corps étranger, et être bien certain de s'en rapprocher autant que possible, on ne saurait se fier exactement aux calculs faits avec l'aide de l'ophtalmoscope, et aux mesures prises sur le bulbe au moyen de cet instrument ; nous avons pu juger directement, par nous-même, dans le cas de M. Galezowski, des difficultés d'une pareille délimitation, et nous ne saurions trop engager nos lecteurs à recourir, pour arriver à un résultat absolument certain, à l'ingénieux procédé imaginé par Stevens, d'Albany, et communiqué au mois de juillet 1875, à la Société ophtalmologique américaine. Cette observation remarquable est intitulée : *Extraction suivie de succès, d'un corps étranger de la rétine, exécutée avec le secours de l'ophtalmoscope*. En voici les détails :

Position du corps étranger (fragment d'acier), reconnue à l'ophtalmoscope pour la première fois quinze jours après l'accident, en pleine irido-cyclite, plaie extérieure visible dans la partie inféro-externe de la cornée ; petit pertuis correspondant dans l'iris ; cristallin non-opacifié, et l'ophtalmoscope permit de reconnaître le fragment d'acier, avec son éclat métallique, reposant sur et dans la rétine, au milieu d'un amas pigmentaire, en arrière de l'équateur de l'œil, à distance à peu près égale des deux méridiens cardinaux.

Le 17e jour, extraction comme il suit : opération pratiquée dans une chambre qu'on peut rendre obscure à volonté ; siège bien précisé encore une fois à l'ophtalmoscope ; anesthésie par le chloroforme, incision de la conjonctive et du tissu épiscléral, depuis le bord cornéal jusqu'à trois quarts de pouce en arrière, entre les muscles droits inférieur et externe ; puis les lèvres de la plaie bien écartées de manière

Digitized by Google

à voir la sclère. On s'assura encore du siège du corps étranger; en même temps *une aiguille délicate fut introduite à travers la sclérotique, et sa pointe suivie avec l'ophtalmoscope jusqu'au moment où on l'aperçut en rapport avec le bord antérieur du corps étranger*. Le jour réintroduit dans la chambre, nouvelle incision pratiquée dans la sclère, sur trois lignes de longueur; le point de pénétration de l'aiguille en faisait le milieu. Le corps étranger apparut alors au milieu de la plaie, enveloppé dans un pli de la rétine. Le tout fut emporté d'un coup de ciseau. Rapprochement des bords de la plaie sclérale et suture conjonctivale. Eau froide pendant plusieurs jours. Ce malade sort le huitième jour.

Il faudra donc, à l'exemple de ce chirurgien distingué, commencer toutes les fois que la transparence du fond de l'œil le permettra, par délimiter le point exactement occupé par le corps étranger, et implanter juste à son niveau, au travers de la sclérotique, l'ophtalmoscope en main, une très fine aiguille qui servira de point de repère précis pour tracer l'incision et qui devra toujours occuper à peu près le milieu de la section méridienne. On aura beaucoup de chances, pour voir ainsi, comme dans le cas de Stevens, la particule métallique se précipiter spontanément dans la plaie; sinon, l'aimant, en étant très rapproché, l'attirera avec la plus grande facilité.

Quant à la façon de pratiquer l'incision de la sclérotique, elle est des plus simples : le meilleur instrument en pareil cas, est le petit couteau de Græfe, qu'on introduira franchement, par ponction, et le tranchant tourné en arrière, au niveau de l'extrémité antérieure de l'incision, jusque dans le corps vitré; puis, on coupera, par un léger mouvement de scie, la sclérotique et la conjonctive jusqu'à l'extrémité postérieure assignée d'avance à l'incision. Aussitôt après l'extraction du corps étranger, on appliquera de suite un ou deux points de suture, comprenant non seulement la conjonctive, mais la plus grande épaisseur de la sclère. Un bandage légèrement compressif; et au besoin, en cas de douleur violente, de la glace en permanence complètent l'opération et le pansement.

Digitized by Google

Nous avons dicté jusqu'ici la règle de conduite à suivre, dans l'hypothèse que la particule métallique était parfaitement perceptible à l'ophtalmoscope, et qu'on pouvait en marquer le siège exactement; mais comment faire dans le cas contraire, alors que le trouble du cristallin ou des différents milieux de l'œil arrête complètement les rayons lumineux? Sur quels symptômes baser le diagnostic du lieu de fixation du corps étranger? On a prétendu, il est vrai, que souvent le globe de l'œil atteint présentait, au voisinage du morceau de fer ou de l'acier, une injection, une vascularisation plus prononcées que partout ailleurs; on ajoute aussi, avec beaucoup de raison, que le bulbe est le siège, à ce niveau, d'une sensibilité beaucoup plus grande, d'une douleur parfois exquise au contact du doigt ou du stylet explorateur. Mais malheureusement, ces deux signes, qui ont parfois une réelle valeur diagnostique, manquent dans la plupart des cas et ne peuvent guère donner lieu qu'à des suppositions. C'est dans le but de résoudre ce problème difficile que Thomas Pooley, de New-York, eut l'idée d'appliquer la déviation de l'aiguille aimantée à la recherche de la localisation, à l'intérieur de l'œil, des morceaux de fer ou d'acier et qu'il publia sur ce sujet, au mois de septembre 1880, dans les *Archives of Ophtalmology de Knapp* et *Hirschberg*, un mémoire intéressant intitulé : *On the detection of the presence and location of the steel and iron foreign bodies in the eye by the indication of a magnétic needle*. Cette méthode ingénieuse de diagnostic repose sur ce principe : qu'une aiguille aimantée très mobile s'agite d'autant plus, quand on l'approche d'un œil contenant une particule métallique de fer ou d'acier, que cette dernière est plus immédiatement en rapport avec la surface du globe de l'œil; et que cette déviation est plus sensible encore, si on a soin de rendre préalablement magnétique le corps étranger intra-oculaire, au moyen d'un fort aimant ou électro-aimant, maintenu pendant quelque temps, à peu de distance du bulbe. Des expériences assez nombreuses faites ainsi par Pooley, sur les animaux, lui ont fourni d'excellents résultats; mais nous ne savons pas encore ce que donnera

Digitized by Google

cette méthode sur l'œil humain; et nous doutons, dans tous les cas, que la délicatesse de pareils instruments, que la difficulté de se les procurer, les rendent jamais bien utiles dans la pratique et dans la clinique ophtalmologique. Nous en resterons donc réduits, jusqu'à nouvel ordre, aux deux seuls symptômes dont nous avons parlé plus haut, à savoir : la douleur et la sensibilité localisées du globe de l'œil, pour servir de direction à l'incision scléroticale.

Un mot maintenant au sujet des différents instruments employés pour l'extraction de ces morceaux de fer ou d'acier.

Instrumentation : Electro-aimants. Aimants. Couteaux aimantés, bâton aimanté de Collin. — On peut dire hardiment que ces appareils magnétiques sont presque aussi variés, aussi nombreux que les auteurs qui s'en sont servis; et nous ne craindrions pas d'être démenti, en avançant que chaque chirurgien a son instrument particulier, spécial, et dont il use avec une certaine prédilection. Tandis que les uns, avec Mac-Keown a leur tête, donnent sans hésitation la préférence à un simple petit aimant tantôt droit, tantôt courbe, suivant les besoins; d'autres, au contraire, comme Mac-Hardy, Hirscherg, Knapp, se prononcent catégoriquement pour l'emploi de l'électro-aimant, sous prétexte que le maniement en est plus facile et qu'ils peuvent, à volonté, rétablir ou suspendre le courant. Mais, assurément, ce sont là de bien modestes avantages, mis en regard de la complication excessive de l'appareil et de la difficulté plus grande encore de l'utiliser couramment dans la pratique. Quant à la supériorité incontestable de la puissance attractive des électro-aimants sur celle des simples aimants, elle ne saurait non plus entrer en ligne de compte; par la raison que point n'est besoin, pour des recherches de cette nature, d'instruments très puissants et très énergiques; et qu'assurément, un aimant ordinaire, capable de soulever quelques grammes seulement, suffira grandement pour arriver au but qu'on se propose. Cette méthode ne deviendra réellement pratique; elle ne sera définitivement acceptée par la majorité des chirurgiens, que le jour où elle pourra être mise à la portée

Digitized by Google

de tous, et où elle ne sera pas entravée par un appareil instrumental d'un prix élevé et d'un maniement difficile.

Aussi, sommes-nous intimement persuadé que les instruments les plus simples seront toujours les meilleurs; et pour ce motif nous ne saurions trop recommander l'emploi, à peu près exclusif, du petit bâton aimanté, construit par Collin, qui joint la légèreté à l'élégance et qui nous paraît devoir remplir amplement toutes les conditions que l'on est en droit d'exiger d'un instrument de cette nature. Il se compose tout simplement d'un petit cylindre aimanté, long de deux centimètres, et large de trois millimètres environ: il est d'un prix peu élevé, d'un transport facile, et assez puissant pour attirer toutes les particules métalliques contenues à l'intérieur du globe de l'œil. Nous avons constaté, en effet à plusieurs reprises, qu'il pouvait facilement soulever des morceaux de fer ou d'acier, pesant près de deux grammes puissance bien suffisante pour les besoins de la pratique ophtalmologique. Nous ajouterons enfin que cet instrument présenté par M. Galezowski, à la Société de Chirurgie, a séduit tous les membres par sa simplicité, ainsi que le prouve bien le passage suivant de son rapporteur, M. Berger, qui s'exprime ainsi à ce sujet :

« Les autres observations prouvent surabondamment que l'aimant simple suffit à entraîner un corps étranger libre ; et, comme la simplicité, la finesse des instruments est la première des conditions requises quand il s'agit de manœuvres aussi délicates, il nous semble qu'il serait préférable de s'en tenir, ainsi que Mac-Keason, Frænkel, M. Galezowski l'ont fait à l'aimant simple, surtout à l'instrument, élégant et léger construit par M. Collin, d'après les indications de ce dernier, instrument qui, malgré son petit volume, peut aisément supporter un poids d'un gramme, et même davantage. »

Inutile, après cela, d'insister sur la description des nombreux électro-aimants mis en circulation par des inventeurs plus ou moins instruits, et ingénieux ; mais qui en somme ne présentent réellement aucun intérêt pratique. Nous nous contenterons donc de renvoyer ceux de nos lecteurs, que ce

Digitized by Google

sujet intéresserait tout particulièrement aux travaux de Gruening, de Frohlich, de Hirschberg, auxquels nous avons déjà tant de fois fait allusion, et dont nous avons donné, à propos de l'historique de la question, les indications bibliographiques exactes.

Arrivé ainsi au terme de ce travail, nous croyons pouvoir nous résumer dans ces quelques propositions, et en tirer les conclusions suivantes :

1° L'application de l'aimant à l'extraction des particules de fer ou d'acier, contenues à l'intérieur de l'humeur vitrée, est une nouvelle conquête chirurgicale, qui nous paraît appelée à jouer un grand rôle dans les traumatismes du globe de l'œil ;

2° Cette méthode nous semble applicable, contrairement à l'opinion de Mac-Keown, même au cas où le corps étranger est logé dans les replis de la rétine, et dans l'épaisseur de la choroïde ou de la sclérotique ;

3° Sur les 16 observations que nous avons analysées, nous comptons 16 succès opératoires, c'est-à-dire 16 extractions du corps étranger ; quant aux résultats fonctionnels, ils se chiffrent par 4 succès éclatants dans lesquels l'acuité visuelle était absolument normale, et par 4 succès à peu près complets, avec conservation presque intégrale de la vision ;

4° L'extraction a d'autant plus de chances de réussir, qu'elle est pratiquée a une époque plus rapprochée du traumatisme ; mais elle a donné souvent des succès non moins remarquables, en pleine période inflammatoire ;

5° Quand la plaie accidentelle est assez large, pour permettre directement l'introduction de l'aimant, il est indiqué de se servir de cette solution de continuité pour aller à la recherche du corps étranger ;

6° Si la blessure est trop étroite, il ne faut pas hésiter à pratiquer une incision de la conjonctive et de la sclérotique ; et, en pareil cas, on doit toujours donner la préférence à la méridienne ;

7° Cette section sera pratiquée aussi près que possible du fragment métallique, et en utilisant l'ingénieux procédé de

Digitized by Google

Stevens, qui consiste, comme on sait, à marquer, l'ophtalmoscope en main, le siège exact du corps étranger, au moyen d'une aiguille très fine, implantée dans la sclérotique ;

8° On se servira, pour aller à la recherche du corps étranger, de l'instrument élégant et léger, construit par Collin, qui réunit toutes les conditions voulues pour ce genre d'exploration ;

9° Afin d'éviter l'arrêt de la particule métallique au niveau des lèvres de l'incision scléroticale, on aura bien soin de donner à cette dernière une étendue suffisante, et d'en maintenir les bords écartés, à l'aide de deux petits crochets mousses, spécialement construits à cet effet ;

10° Enfin la suture de la sclérotique terminera toujours l'opération.

« Au moment où notre travail, complètement terminé, était déjà imprimé in extenso, M. le professeur Hirschberg, de l'Université de Dublin, nous fit l'honneur de nous adresser la très intéressante monographie qu'il venait de publier sur cette question, sous le titre « *Extraction de fragments de fer ou d'acier de l'intérieur de l'œil.* » Nous regrettons beaucoup que cet opuscule, si remarquable sous tous les rapports, présenté à la Société de médecine de Gand par M. le docteur Van Duyse dans la séance de décembre 1881, et paru depuis, en janvier 1882 dans les *Archives of ophtalmology de Knappet Schweigger*, nous soit parvenu trop tard pour mettre à profit tous les matériaux qu'il renferme. Qu'il nous suffise donc de dire que nous avons eu la satisfaction de voir la plupart de nos conclusions confirmées par la haute autorité du savant professeur de Dublin, dont la compétence, toute spéciale en pareille matière, apporte un nouvel et sérieux appui au mode d'extraction que nous avons cherché nous-même à préconiser. »

A. YVERT.

21 septembre 1882.

Digitized by Google

BIBLIOGRAPHIE.

Diagnostic de l'ataxie locomotrice par les symptômes oculaires. — Les symptômes oculaires qui se présentent dans l'ataxie peuvent se diviser en deux groupes principaux : 1° ceux qui sont sous la dépendance d'une altération du nerf optique ; 2° ceux qui sont produits par les lésions des autres nerfs.

Les troubles visuels dus à des troubles du nerf optique sont relatifs à l'acuité de la vision, au champ visuel, à la perception des couleurs et à l'état du nerf optique. Il importe de noter que les symptômes oculaires qu'on observe dans l'ataxie se rencontrent aussi dans la sclérose en plaques de la moelle épinière, et, pour ce motif, nous devons chercher les différences qui caractérisent ces deux états pathologiques.

L'acuité visuelle sera différente dès le principe dans ces deux affections : dans la sclérose en plaques, la position horizontale du corps produit de l'amélioration, tandis que dans l'ataxie on n'observe aucun changement. A la fin de la maladie ; la différence n'est pas moindre, car si dans la sclérose le malade conserve la perception lumineuse, dans l'ataxie la cécité devient complète et absolue.

Dans l'ataxie comme dans la sclérose en plaques, la diminution de l'acuité visuelle ne correspond pas aux symptômes ophtalmoscopiques, et c'est ainsi, par exemple, qu'on peut trouver quelquefois une acuité visuelle presque normale en même temps qu'une atrophie presque complète du nerf optique, et *vice versâ*. Il ne faut donc établir aucune relation entre l'intensité des lésions du fond de l'œil et la faiblesse de la vue.

Le champ visuel se rétrécit, ou, pour mieux dire, s'échancre, et ce symptôme est souvent le premier qui appelle l'attention des malades du côté de l'œil.

Contrairement à ce qui a lieu dans le glaucome, le rétrécissement commence par le côté externe du champ visuel, et il affecte la forme d'un secteur, tandis que dans l'atrophie simple ou la rétinite pigmentaire, le rétrécissement est concentrique.

Ce secteur se présente au début sous la forme d'un triangle isocèle dont le sommet correspond à la projection de la tache jaune, et la base à la périphérie du champ visuel.

A mesure que la marche de la maladie devient progressive, le secteur s'étend en éventail et finit par envahir tout le champ visuel ; la partie correspondant à la vision centrale est la dernière à disparaître, ce qui fait que souvent les malades peuvent encore

Digitized by Google

lire, bien que la diminution extrême du champ visuel ne leur permette plus de se conduire.

La diminution du champ visuel en forme de secteur s'observe symétriquement dans les deux yeux, quoique d'une façon inégale, suivant la marche de la maladie, qu'il s'agisse de l'ataxie locomotrice ou de la sclérose en plaques, et ce seul symptôme ne permettrait pas d'affirmer à laquelle des deux maladies on a à faire ; toutefois, si l'acuité visuelle était normale dans la partie conservée, on pourrait avoir de fortes présomptions pour l'ataxie.

Par suite de la marche progressive des secteurs, la vision finit par disparaître dans les deux moitiés externes du champ visuel, et l'on pourrait, dans ce cas, confondre l'ataxie avec l'hémiopie temporale, affection très rare et dans laquelle les deux moitiés internes de la rétine sont paralysées.

L'examen du champ visuel seul ne permettrait pas d'établir ce diagnostic, car, dans les deux cas, la ligne de séparation entre la portion du champ visuel conservée et la portion détruite, passe en dehors du point de fixation et il y a entre ces deux portions une zone dans laquelle la vision est diminuée et où la partie défectueuse du champ visuel se confond graduellement avec la partie saine. Le diagnostic est facilité par les symptômes graves, tandis que chez le malade qui doit devenir ataxique, la diminution du champ visuel survient sans cause connue et sans autre lésion appréciable que l'atrophie du nerf optique.

Les altérations de la vision qui sont sous la dépendance d'une altération du nerf optique et l'examen ophtalmoscopique nous révèlent les signes de l'atrophie grise du nerf optique : la pupille conserve sa forme et ses dimensions, mais elle est décolorée ; en effet, les petits vaisseaux ont disparu et le nerf a perdu sa transparence. Le tissu qui s'est substitué aux fibres nerveuses réfléchit fortement la lumière et donne à la pupille un aspect blanc nacré si on l'examine avec une source lumineuse intense et à l'image renversée ; à l'image droite et avec un faible éclairage, elle apparaît d'un gris bleuâtre ou verdâtre. Les contours de la pupille sont nettement délimités ; les vaisseaux principaux sont conservés, mais, à cause de l'opacité de la pupille, on ne peut les suivre dans leur trajet intra-pupillaire et ils paraissent comme appliqués à la surface du disque. Ces vaisseaux peuvent disparaître dans la suite, mais toujours longtemps après que la vision a été abolie.

Quand l'atrophie du nerf optique est suffisamment avancée, on constate, comme dans toutes les atrophies, une altération du sens chromatique, surtout pour le rouge et le vert. Dans les cas de sclérose en plaques, d'après Robin, il n'y aurait pas de dyschromatopsie, lors même que l'acuité visuelle serait notablement diminuée.

Digitized by Google

Les troubles dus à des lésions intéressant les divers nerfs de l'œil, sont facilement reconnus à cause des paralysies des muscles moteurs de l'œil, de la diplopie qui en est la conséquence, de la mydriase et de la diminution du pouvoir accommodateur qu'on observe en pareil cas.

Les troubles musculaires sont généralement précédés de troubles visuels dans l'ataxie ; dus à des lésions fugaces, ils apparaissent brusquement, sont de courte durée et disparaissent de même. Quelquefois ils se présentent sous forme de contractions spasmodiques, d'autres fois sous forme de parésie, et, le plus communément sous forme de paralysies qui se distinguent des paralysies spécifiques par l'absence d'antécédents syphilitiques et leur disparition spontanée.

La maladie n'atteint pas indifféremment tous les muscles ; les uns sont plus prédisposés que les autres, tels sont ceux qui sont innervés par la troisième paire, et, plus particulièrement, le releveur de la paupière supérieure et le droit interne. La paralysie du droit externe est peu fréquente, celle du grand oblique est encore plus rare.

La paralysie n'est jamais complète ; l'action musculaire est plus ou moins affaiblie, mais jamais anéantie. La lésion se présente d'un seul côté et dans les muscles innervés par la même paire. Le contraire ne s'observe que dans la sclérose en plaques et dans d'autres affections cérébrales.

Ces paralysies, excepté celle de l'élévateur de la paupière supérieure, amènent le strabisme et la diplopie dans la vision binoculaire. Le strabisme est plus ou moins apparent, et la diplopie est tantôt passagère, tantôt permanente. Si elle est permanente, le strabisme est manifeste, et, avec l'aide d'un prisme, on peut amener la fusion des deux images ; si elle est passagère et de peu de durée, le strabisme n'est pas apparent et il est souvent difficile de déterminer exactement quel est le muscle attaqué. Dans ces cas, qu'on rencontre assez fréquemment, il y a plutôt contracture ou atonie du muscle que paralysie.

L'inégale dilatation des deux pupilles, la mydriase et le myosis ne sont pas des symptômes pathognomiques de l'ataxie ; en effet, on les rencontre dans d'autres maladies, telles que la paralysie générale et la sclérose de la moelle. Cependant pour le myosis, il existe des caractères particuliers qui, dans beaucoup de cas, permettent de formuler le diagnostic.

Dans l'ataxie, la pupille affectée de myosis reste immobile sous l'influence directe de la lumière et ne se dilate pas dans l'obscurité. Elle se dilate pendant la vision des objets lointains et pendant les attaques aiguës de douleurs fulgurantes. Le myosis persiste même après que la cécité est survenue.

Digitized by Google

Dans la paralysie générale, l'immobilité de la pupille est absolue, aussi bien sous l'influence directe de la lumière, que pendant les efforts d'accommodation.

Les phénomènes sont inverses dans la sclérose, car la pupille se contracte sous l'influence de la lumière et pendant les efforts d'accommodation.

Malgré tout ce qui vient d'être dit, il sera toujours très difficile de prédire l'ataxie avec certitude, chez un individu qui présente uniquement les symptômes oculaires. En effet, il y aura la plupart du temps des doutes entre cette maladie et la sclérose en plaques. La marche seule des symptômes indiquera auquel de ces deux états pathologiques on a affaire. (*Presse médicale belge*.)

Dr PARENT.

2° Diabète; affection cardiaque; importance de l'examen ophtalmoscopique comme moyen de diagnostic, par M. COURSSERANT. — M. le Dr COURSSERANT vient de communiquer à la Société de Médecine pratique plusieurs observations qui démontrent une fois de plus, combien l'examen ophtalmoscopique des membranes profondes de l'œil, peut, dans certains cas, éclairer et même établir le diagnostic.

OBS. I. — Le 9 novembre 1880, madame G..., âgée de quarante-huit ans, marchande de vins à Paris, se présente à ma clinique elle se plaint de ne plus voir de son œil gauche, et cette perte de la vision, qu'elle fait remonter à trois semaines environ, s'est effectuée sans aucune douleur. L'acuité visuelle est tellement mauvaise dans cet œil, qu'elle ne pourrait être exprimée par un chiffre; je dirai seulement que la malade percevait encore vaguement le passage des doigts à 10 centimètres. Les membranes externes étaient absolument normales; la pupille, légèrement dilatée, permettait de constater la transparence parfaite du cristallin et des parties antérieures du corps vitré.

L'examen ophtalmoscopique, après dilatation de la pupille par l'atropine, confirmait ces premières données fournies par l'éclairage oblique. La rétine était, au contraire, le siège de lésions graves, caractérisées : 1° par des hémorrhagies nombreuses, situées dans toute l'étendue de la membrane; 2° par des taches de deux ordres, que nous allons étudier rapidement.

Les hémorrhagies se rencontraient surtout au voisinage des veines, qui étaient tortueuses, sinueuses et voilées, dans certains points de leur parcours, soit par les plaques hémorrhagiques elles-mêmes, soit par un léger œdème rétinien périvasculaire. Parmi ces hémorrhagies, les unes offraient un aspect radié, dû à l'épanchement du sang dans la couche des fibres nerveuses de la rétine;

Digitized by Google

les autres, au contraire, s'étalaient en nappe, sans formes bien déterminées; la rétine, en outre, dans sa totalité, était le siège d'un sablé hémorrhagique, véritable *purpura hemorrhagia* qui, joint à une hyperémie passive de la membrane, lui faisait perdre ses caractères physiologiques.

Quelques hémorrhagies artérielles, plus petites et plus discrètes morbides en général, étaient également reconnues à l'ophtalmoscope. Les artères perdaient, près des épanchements sanguins, leurs doubles contours, mais elles n'étaient ni tortueuses, ni gorgées comme les veines. Quant aux taches, les unes étaient d'un blanc jaunâtre, réfléchissant fortement la lumière, à contours bien limités et légèrement pigmentés sur les bords; elles seraient consécutives à l'atrophie graisseuse du tissu conjonctif rétinien et à la régression graisseuse des globules sanguins épanchés avec les hémorrhagies. Leur cercle noir ne serait autre chose que la transformation des matières pigmentaires du sang (hématine, hématoïdine). La parfaite égalité de niveau de ces taches avec le tissu rétinien ambiant, permettait d'éloigner l'idée d'exsudats rétiniens. Enfin, çà et là, mais de préférence à quelque distance du pôle postérieur de l'œil, on rencontrait d'autres taches plus blanches et pâles, à séries fines et noires qui, selon les auteurs qui les ont décrites, seraient la conséquence de cicatrices rétiniennes résultant de la résorption complète de foyers hémorrhagiques avec persistance de la fibrine du sang légèrement mouchetée par les matières colorantes (Sichel fils, Leber).

Pour terminer, disons qu'il était impossible de distinguer le disque papillaire dont on pouvait à grand'peine déterminer la place par le point de rencontre des vaisseaux centraux.

Rien dans l'œil droit dont l'acuité était normale.

Je n'hésitai pas à poser le diagnostic de rétinite hémorrhagique diabétique, car j'avais reconnu chez cette malade toutes les lésions décrites par les auteurs, et surtout si bien étudiées par un de nos maîtres, A. Sichel fils, dans son remarquable Traité.

L'examen sommaire de l'urine fait à ma clinique, confirma nos prévisions. Les dosages successifs pratiqués par M. Benoist, pharmacien, révèlèrent 63 grammes de sucre en vingt-quatre heures, sur une quantité d'urine de 2 litres et demi, la densité étant de 1031.

Si j'ai cru devoir signaler cette malade à la Société, c'est que l'affection oculaire est le premier symptôme qui ait attiré l'attention. Tous les observateurs s'accordent à dire que la rétinite, ou mieux les hémorrhagies rétiniennes diabétiques surviennent toujours à une période avancée de la maladie, lorsque l'état de la malade est grave et que le diagnostic de l'affection générale est fait depuis

Digitized by Google

longtemps. Nous ne citerons à ce propos que ces quelques lignes empruntées à A. Sichel fils (voyez son Traité, p. 692) : « Jamais la » rétinite n'a, comme dans l'albuminurie, servi à faire découvrir » la maladie générale, et toujours celle-ci avait produit des phéno- » mènes accentués, non douteux, lorsque se sont produits les phé- » nomènes d'amblyopie (Sichel, Leber, etc.). »

L'observation de notre malade, chez laquelle aucun phénomène morbide n'a éveillé l'attention avant l'apparition des troubles visuels, nous permet, au moins pour ce cas particulier, de nous inscrire contre cette opinion trop absolue des auteurs.

La polyurie existait bien chez elle, mais, par la nature de sa profession et peut-être aussi pour satisfaire ses goûts personnels, elle buvait plus que de raison, non des liquides pour étancher sa soif, mais bien du vin et surtout des alcools. Jamais madame G... n'a présenté des affections cutanées, ni d'érythème des parties génitales externes, comme cela se rencontre si souvent dans le diabète. L'appétit répondait au travail un peu rude auquel son commerce l'oblige. Le sommeil n'a jamais été troublé chez elle, ni par le besoin d'uriner, ni par ces rêvasseries qui signalent souvent l'apparition du diabète. Peut-être, la malade a-t-elle un peu maigri dans ces deux derniers mois.

A quoi faut-il attribuer chez cette malade l'apparition de ce diabète? On ne peut invoquer ni le traumatisme, ni l'hérédité, ni la misère physiologique. Peut-être faut-il mettre en ligne de compte les refroidissements nombreux auxquels l'exposent des descentes fréquentes à la cave de son établissement, et ses goûts manifestement alcooliques. Nous ne discuterons pas la possibilité d'une tumeur cérébrale, car aucun phénomène ne pourrait, chez cette malade, être invoqué pour établir une pareille étiologie. Pour être complet, nous dirons en finissant que les examens successifs de l'urine n'ont jamais révélé la présence de l'albumine. Nous croyons devoir faire cette remarque importante, car certains auteurs ont prétendu que le diabète était, dans certains cas, d'origine albuminurique et que, toujours, on trouvait alors dans les urines l'albumine, preuve d'une néphrite concomitante, et peut-être cause première de la glycosurie. Ces mêmes auteurs faisaient ainsi remonter à la néphrite l'apparition des lésions oculaires, « n'accordant au diabète, dans ce dernier point, qu'une importance très secondaire ». Courtois, Haltenhoff, Galezowski, et un de ses élèves, Kwiathowski, dans sa thèse sur les affections oculaires diabétiques, ont combattu cette manière de voir ; ils ont établi par des faits concluants que la rétinite qui nous occupe se rencontrait souvent chez les malades uniquement glycosuriques.

Dr PARENT.

Digitized by Google

Propositions adoptées par le Congrès médical international de Londres, 1881, relativement à la vision des hommes chargés des signaux, tant sur terre que sur mer, suivies d'un projet de règlement international pour un système uniforme de signaux de mer, de côtes, de ports et de considérations sur la sécurité de la vue et de la propriété.

A. — Sur terre

1° Que les propositions du dernier Congrès médical internationa tenu à Amsterdam, en 1879, soient approuvées par le présent Congrès, comme constituant la base la plus convenable sur laquelle chaque gouvernement puisse établir son propre règlement pour le service des chemins de fer. Ces propositions sont contenues pour la plupart dans l'article XII du « Projet d'un Règlement pour l'examen des facultés visuelles du personnel des chemins de fer » présenté au Congrès ophtalmologique d'Amsterdam, adopté par ce dernier et conçu à peu près en ces termes :

« Pour l'emploi de *conducteur* et de *chauffeur*, on exigera que les yeux et les paupières soient en très bon état et ne soient atteints ni d'inflammation ni d'irritation; que *chaque œil* ait son champ visuel intact, ainsi que l'acuité visuelle et la réfraction normales; que le sens des couleurs atteigne au moins les 4/5 de l'état normal; qu'il n'existe aucun commencement de cataracte ni d'autres maladies à évolution progressive.

Pour l'emploi dans les autres services de chemins de fer, on exigera les mêmes conditions que précédemment relativement aux affections externes des yeux et des paupières; pour *chaque œil*, un champ visuel normal, l'absence absolue de cataracte ou d'autres maladies à marche progressive; pour l'*un des yeux*, une acuité visuelle et une réfraction normales, le sens chromatique égal au moins aux 4/5 de la normale; pour l'*autre œil*, une vision égale au moins à la moitié de la normale relativement à l'acuité visuelle et à la perception des couleurs.

B. — A la mer

2° Qu'à bord des navires de long-cours et de *tous les bateaux à vapeur*, spécialement de ceux qui transportent des passagers, on ne donne les fonctions de timonier qu'à ceux qui possèdent une vue normale avec *les deux yeux ensemble* et sans lunettes, et une acuité visuelle ainsi que le sens des couleurs; à l'état normal pour l'un et l'autre des deux yeux; que dans ces navires il y ait toujours

Digitized by Google

de vigie *au moins un homme* jouissant de l'état de la vue ci-dessus spécifié.

3° Qu'à bord des caboteurs, le timonier, *avec les deux yeux ensemble et sans verre*, possède une vision au moins égale aux 2/3 de la normale, et *avec l'un et l'autre œil* une acuité et un sens des couleurs au même degré que ci-dessus.

4° Que toute personne faisant les fonctions de vigie sur un navire à l'ancre ou en marche, que tout pilote ait une vision normale pour l'un et l'autre œil, quant à l'acuité et au sens chromatique, comme cela est indiqué à l'article 2.

5° Que les personnes hypermétropes, quoique satisfaisant aux conditions de l'article 2, 3 et 4, ne soient pas admises, néanmoins, si avant l'âge de dix-huit ans elles ont une hypermétropie manifeste égale à une dioptrie.

6° Que les hommes soient de nouveau examinés à l'âge de quarante-cinq ans.

7° Que cet examen soit pratiqué par des personnes d'une compétence reconnue et sous la direction de l'autorité médicale centrale dans chaque localité.

8° Qu'une Commission internationale soit constituée afin d'arrêter ultérieurement les dispositions à prendre pour la sécurité de la navigation et relativement aux signaux et spécialement à la couleur des pavillons et à la grandeur des signaux employés.

REMARQUES EXPLICATIVES

A. — Sur terre

Le service des signaux, quoique très important sur terre, est loin d'avoir, au point de vue international, la même importance que sur mer. Plusieurs pays ont déjà établi une législation à cet égard, et d'autres sont en voie de le faire. Les pavillons recommandés par le Congrès pourront être d'une utilité générale, surtout entre les pays limitrophes. Ici, comme sur mer, la couleur a une importance capitale.

B. — Sur mer

Il est évident que les réglementations ayant un caractère international, deviennent chaque jour plus urgentes, à cause du nombre toujours croissant, de la grandeur et de la vitesse des navires.

En vue de remédier aux difficultés pratiques que présenterait l'examen obligatoire, on a demandé :

Digitized by Google

(*a*) De ne le pratiquer que dans les cas de stricte nécessité;

(*b*) De n'y avoir recours que lorsqu'il est absolument indispensable et sur le plus petit nombre possible de personnes;

(*c*) De simplifier la méthode autant que possible.

A bord des grands navires il y a toujours un grand nombre de marins qui ne remplissent jamais les fonctions de timonier et qui n'ont pas la responsabilité de la vigie; ceux-là peuvent être admis sans certificat d'examen médical, mais comme il est de l'intérêt de tous de posséder le certificat d'aptitude, qui leur assure une plus grande compétence, on pourra attendre que ceux-là même de qui on ne l'exige pas, demandent spontanément à l'obtenir.

A cet effet, il serait bon que dans chaque port maritime et en tout temps, ils eussent la facilité de se présenter devant la Commission d'examen.

(1) On exigera d'eux une bonne vue *sans l'aide de verre*, parce que les lunettes cessent souvent d'être utiles juste au moment ou on en a le plus besoin, pendant un orage, un grain ou un brouillard.

(2) *Acuité de la vue*. — L'acuité complète de la vue n'est pas de trop et souvent même elle est insuffisante, si on considère le nombre toujours croissant des steamers, leur dimension et la rapidité de leur marche. Toutefois on pourra se contenter en mer d'une acuité normale obtenue au moyen des deux yeux ensemble; en effet, les personnes ayant une acuité normale avec la vision binoculaire étant de beaucoup plus nombreuses que celles qui possèdent une acuité normale pour *chaque œil en particulier*, il en résulte que le nombre des exclusions sera beaucoup moins considérable.

L'acuité visuelle est supposée déterminée, par la lecture à distance, et sous un angle déterminé, des lettres ou des signes comme ceux des test-types de Snellen.

Le *sens chomatique* est supposé déterminé au moyen des tables pseudoso-chromatiques d'après le principe de celles de Stilling et avec le contrôle de la lumière transmise à travers des verres colorés imitant les signaux. Ce contrôle aidera aussi à constater l'existence d'un scotome central pour les couleurs, dans les cas rares où ce dernier pourrait co-exister avec une acuité normale.

La méthode de Holmgren, excellente du reste, a déjà été adoptée par beaucoup de médecins, mais son emploi demande plus d'habileté de la part de l'examinateur. Les couleurs d'épreuve choisies selon le principe de Stilling peuvent très bien être adoptées comme pavillons, non seulement pour affirmer d'une façon plus certaine l'intégrité du sens des couleurs, mais encore pour en déterminer le degré de diminution au-dessous de la normale. La méthode de

Digitized by Google

Stilling a été recommandée, parce qu'elle permet une détermination aussi sûre que rapide du sens chromatique, tant au point de vue de la qualité que la quantité.

(3) Les navires affectés au cabotage (les vapeurs exceptés) devront avoir un pavillon plus petit, parce qu'ils sont eux-mêmes plus petits et qu'ils marchent moins vite. Toutefois, le recrutement de marins jouissant tous d'une acuité visuelle normale pourra présenter quelques difficultés, et comme à bord des petits navires tous les hommes sont timoniers à tour de rôle.

(4) Il est évident que tous devront avoir une bonne acuité et le sens des couleurs intact.

(5) Les hommes ayant une hypermétropie manifeste plus considérable que celle qui a été fixée précédemment ne pourront pas avoir à 35 ou 40 ans, sans verres, une acuité visuelle parfaite; il est dès lors préférable, dans leur propre intérêt et dans l'intérêt du service, de ne pas les admettre du tout.

(6) Les difficultés qu'on rencontre dans la pratique ont fait adopter, pour un nouvel examen, l'âge de 45 ans. En effet, on a reconnu que la très grande majorité des personnes admises une première fois comme ayant une bonne vue, étaient restées dans cet état jusqu'à cet âge. Un grand nombre, sans doute, ont été admises jusqu'à présent sans examen suffisant, mais il ne serait pas pratique de faire subir un nouvel examen à celles qui sont actuellement en état de service. Néanmois, il serait désirable d'examiner de nouveau tous les hommes d'équipage des bateaux à vapeur qui ont une grande responsabilité, tels que les timoniers et les vigies.

Le Congrès recommande que les chirurgiens de navire soient autorisés à exercer une surveillance spéciale sur les signaux employés à bord.

(7) Une autorité médicale centrale sera chargée d'assurer la perfection et l'uniformité du système; elle désignera les examinateurs et s'assurera de leur aptitude. Ce seront des hommes d'une compétence reconnue, et, autant que possible, des spécialistes.

(8) Les mesures recommandées dans les articles 2, 3, 4, 5, 6, 7, seront mises en pratique dans le plus bref délai, mais une Commission internationale sera chargée d'arrêter définitivement la couleur exacte des verres adoptés, d'en assurer l'uniformité, et de fixer les dimensions et les dispositions des feux servant de signaux.

Le Congrès insiste sur l'établissement de cette Commission ayant pour objet la réglementation des signaux de mer et la croit absolument indispensable pour atteindre le but qu'il s'est proposé. La

Digitized by Google

Commission aura aussi à examiner plusieurs points et à se prononcer sur diverses dispositions qui ne sont pas encore définitivement arrêtées et auxquelles il est fait allusion dans l'article 8.

Chaque puissance et spécialement les puissances maritimes, sera invitée à fournir un ou plusieurs membres à la Commission choisis principalement parmi les officiers de marine et les médecins spécialistes.

Cette question de Commission internationale va être incessamment soumise à la législature des États-Unis d'Amérique, revêtue de la signature de nombreux savants de ce pays.

Les résolutions prises par la section d'ophtalmologie du Congrès ont été rédigées par un Comité formé de représentants de douze nations.

De l'audition des couleurs (*Congrès de la Rochelle*, 1882).

La lumière est une vibration tout aussi bien que le son lui-même, et les savants aiment à les rapprocher pour leur appliquer les mêmes lois, la différence ne consistant que dans la ténuité plus ou moins grande des molécules qui vibrent. Mais, malgré cette assimilation théorique, le vulgaire y met encore une forte différence, et il ne s'habituerait pas aisément à l'idéede regarder avec son oreille ou d'écouter avec son œil.

La séparation des sens lui paraît absolue. S'il concède que les choses se ressemblent en elles-mêmes, il prétend qu'elles diffèrent au moins dans leurs rapports avec l'homme, et comme ce mathématicien auquel on avait démontré que la vache trouve tout préparés dans le foin les éléments du beurre, il répondrait que la vache sert tout de même à faire du beurre frais. La communication d'un jeune médecin de Nantes, M. Pedrono, à la section de zoologie, est venue nous apprendre que le bon sens vulgaire serait peut-être obligé bientôt de battre en retraite devant les affirmations d'une science trop obstinée vraiment depuis quelques années à déconcerter les esprits calmes.

Quand on veut exprimer les impressions produites par une belle musique, on est bien réduit parfois à emprunter des métaphores au domaine de la lumière; mais personne ne songeait jusqu'ici à y chercher autre chose qu'un artifice de langage, et nous voilà réduits à supposer que cet artifice de langage répondait peut-être à une réalité inconnue. Il existe, en effet, des individus — peu nombreux sans doute — qui éprouvent une sensation lumineuse au moment où ils entendent un son. Cette sensation lumineuse colorée se reproduit toujours identique quand le son est le même, et elle varie quand le son varie. Un son peut donc être capable d'exciter l'œil en même temps que l'oreille, et ce n'est plus seulement par méta-

Digitized by Google

phore qu'il faudra dire, d'un homme trop silencieux, qu'on ignore la couleur de ses paroles. Les Allemands seuls ont publié des observations suivies sur cette faculté spéciale: mais on l'a étudiée théoriquement en Amérique et en Angleterre, où on lui a donné le nom de *colour hearing* que M. Pedrono traduit par audition colorée.

Ne croyez pas d'ailleurs que l'étude de M. Pedrono soit purement théorique. Sans qu'il l'ait cherché, il a découvert tout à coup à côté de lui, dans la personne d'un de ses amis, un sujet doué de cette mystérieuse faculté. Cet ami lui-même, — un professeur de littérature, — avait été longtemps à se soupçonner un être exceptionnel. Il avait cru d'abord que tout le monde lui ressemblait et ne s'aperçut que par hasard de la différence bizarre qui le séparait des autres hommes. Mais, un jour ses réflexions excitèrent le rire de ses camarades; il se crut un original, et, comme le ridicule est ce que les Français redoutent le plus, il prit soin désormais de cacher son cas. Il fallut des circonstances particulières pour qu'un homme plus habitué à l'observation s'en aperçût et le confessât.

Chaque fois qu'un son frappe son oreille, surtout le son d'une voix humaine, à l'instant même, avant toute réflexion, ce son se traduit à ses yeux, par une couleur; pour lui les voix sont rouges, jaunes, bleues, vertes : et toujours la même voix présente la même couleur, ce qui écarte toute idée d'hallucination accidentelle. Comme les voix sont extrêmement variées, bien qu'un certain nombre d'entre elles produisent à peu près la même nuance, leur ensemble correspond à une palette d'une variété infinie de couleurs qui s'agitent et se mêlent à ses yeux comme sous le pinceau d'un peintre.

Tout son, quel qu'il soit, produit une couleur qui varie suivant la nature de l'instrument ou de la cause du son ; que ce soit un sifflement, un bruit, une note musicale, une parole, la couleur apparaît toujours liée à l'excitation de l'appareil auditif, mais elle apparaît avec des différences dont les lois n'ont pas pu encore être bien déterminées. En général — et c'est notamment le cas du sujet de M. Pedrono — le timbre seul agit sur la nature même de la couleur, tandis que la hauteur et l'intensité des sons ne font qu'augmenter ou diminuer l'intensité de la coloration. La voix d'un individu déterminé produit donc invariablement la même impression colorée, quelles que soient les paroles qu'elle prononce ou les chants qu'elle émet.

Au contraire, un même morceau de musique produira des couleurs différentes suivant la nature de l'instrument qui le jouera. Ainsi, la mélodie connue sous le nom d'*Appel des pâtres* paraît jaune si elle est exécutée par un saxophone ténor ou un harmonium,

Digitized by Google

rouge par une clarinette et bleue par un piano. Quant aux note mêmes du chant, elles se lisent en quelque sorte dans les variations incessantes d'intensité de la coloration jaune, rouge ou bleue. Il faut cependant, bien entendu, que le son ait une certaine intensité pour provoquer l'impression lumineuse; il y a donc des sons que l'oreille entend sans que l'œil puisse les voir; mais, en revanche, quand l'intensité est suffisante, c'est l'impression lumineuse qui est perçue la première, avant même que le son ne soit entendu. L'œil localise d'ailleurs la couleur dans l'endroit où le son résonne le plus fortement.

Le sujet est donc porté à se retourner vers cet endroit où il est tout surpris de ne pas voir d'objet coloré. Cela montre bien que la localisation est purement subjective, c'est-à-dire se passe seulement dans l'esprit même, comme la sensation bien connue de l'homme amputé qui localise certaines douleurs dans l'extrémité d'une jambe qu'il a perdue depuis longtemps.

M. Pedrono a rappelé les différentes explications données à ce phénomène si singulier. On a supposé une excitabilité exagérée du centre cérébral chromatique où se forment les impressions lumineuses, centre qui s'ébranlerait par sympathie lorsque son voisin, le centre auditif, se met à fonctionner. D'autres ont imaginé que les fibres nerveuses de l'oreille chargées de transmettre les sons au cerveau avaient pu se tromper de route et se rendre au centre lumineux au lieu d'aller au centre auditif. Dans ce cas, en effet, on devrait voir le tonnerre au lieu de l'entendre, car le nerf, simple conducteur, ne donne pas de nature propre aux impressions qu'il transmet : c'est seulement dans le cerveau que les impressions se caractérisent et chaque centre cérébral ne crée qu'une impression déterminée, quel que soit le moyen qu'on emploie pour l'exciter. Tout le monde sait bien par exemple qu'en pinçant le nerf optique, on ne produit dans le cerveau aucune douleur, mais simplement des sensations lumineuses désordonnées ne répondant à rien de réel. Cette théorie est fondée sur des expériences physiologiques très solides, notamment la fameuse expérience dans laquelle M. Vulpian est parvenu à souder un nerf sensitif avec un nerf moteur, qui a rempli fort bien une fonction à laquelle la nature ne l'avait pas destiné. Si on pouvait introduire dans la tête d'un homme le bistouri d'un vivisecteur, séparer le nerf optique de l'œil et le souder à l'oreille, les choses iraient donc toutes seules; on verrait les sons au lieu de les entendre, mais on ne les entendrait plus. Puisque l'on continue à les entendre, c'est que la nature n'a point pratiqué l'opération de ce vivisecteur hypothétique. M. Pedrono croit avec M. Nuel, qu'il vaut mieux expliquer le phénomène en supposant que le centre auditif et le centre lumineux

Digitized by Google

sont reliés entre eux par des nerfs spéciaux, des anastomoses, comme disent les physiologistes, à travers le cerveau. Ceci permettrait même d'apporter un argument dans la discussion encore ouverte sur le siège des sensations de couleurs. C'est l'œil qui perçoit la lumière, mais est-ce lui qui distingue les diverses couleurs, ou cette distinction se fait-elle seulement dans le cerveau? Grosse question que je ne veux pas discuter, puisque M. Pedrono l'a laissée de côté, et qu'on ne peut pas, d'ailleurs, démontrer une théorie à l'aide d'une autre qui n'est pas encore établie.

ÉMILE ALGLAVE.

De l'ataxie locomotrice d'origine syphilitique, par FOURNIER. PARIS, 1882 (*Analyse par le Dr Galezowski*).

L'apparition du magnifique volume des leçons faites par le Dr Fournier sur l'ataxie locomotrice syphilitique constitue un événement très important en médecine. Contestée par un certain nombre de savants, elle fut déjà admise par Vulpian, Grant, Féreol, Siredey et Erb, souvent avec certaines réserves. Fournier a démontré de la manière la plus éclatante que la syphilis en se localisant dans certains points de la moelle épinière, est susceptible de déterminer toute une série plus ou moins variée des phénomènes morbides, qui constituent l'ataxie locomotrice.

Les relevés statistiques rapportés par l'auteur nous paraissent le mieux confirmer sa doctrine. C'est ainsi que Féreol a noté cinq fois la syphilis sur 11 ataxiques, Siredey, 8 fois sur 10; Vulpian dans 75 cas sur 100 a pu découvrir les antécédents syphilitiques. Erb l'a vue 88 fois pour 100. Quant à Fournier lui-même, il a noté 93 fois, sur 103 cas d'ataxie, les antécédents incontestables de la syphilis. Devant des faits aussi nombreux, le doute n'est plus permis. Nous nous rangeons d'autant plus volontiers à l'avis de notre excellent ami, que nos propres recherches nous ont démontré que dans les atrophies des pupilles ataxiques, ainsi que dans les paralysies des moteurs oculaires de l'œil, nous avons retrouvé les antécédents vénériens dans la proportion de 80 sur 100.

Pour Fournier, l'ataxie locomotrice est un accident syphilitique tertiaire, apparaissant le plus souvent entre 25 et 35 ans. Grave en elle-même, la maladie paraît se développer surtout à la suite d'accidents syphilitiques bénins à leur origine.

Au point de vue de la classification des symptômes ataxiques, il les divise en huit groupes, au nombre desquels les accidents oculaires occupent deux groupes distincts.

Après avoir décrit la période préataxique, il place *dans le premier groupe, les troubles de la sensibilité générale; dans le se-*

Digitized by Google

cond groupe, les troubles d'innervation motrice oculaire; le troisième groupe comprend *les troubles génito-urinaires; le quatrième groupe* est constitué par *les troubles locomoteurs. Dans le cinquième groupe*, Fournier décrit *les troubles visuels; le sixième groupe* comprend les *troubles gastriques; le septième groupe* comprend *les troubles laryngés*, et *le huitième groupe*, *des symptômes divers.*

Comme on voit, l'auteur consacre deux groupes exclusivement à l'étude des troubles visuels, qui s'observent dans l'ataxie locomotrice tant au début, qu'à sa période ultérieure. On comprend combien cette étude est intéressante, et il importe beaucoup de les faire connaître d'une manière plus complète.

Les paralysies motrices oculaires jouent un rôle considérable dans la période préataxique, comme dit Fournier, car, dans bien des cas c'est par là que l'ataxie débute.

Sur 94 cas de tabès syphilitique, il a trouvé 45 fois des symptômes divers de paralysies oculaires, et il y en a eu 22, où ces symptômes se sont produits comme premiers phénomènes du tabès.

Par ordre de fréquence, c'est la troisième paire qui est affectée le plus souvent; puis, au second rang vient la sixième paire; la quatrième paire est rare, et se rencontre presque exceptionnellement.

M. Fournier fait une remarque très juste, c'est que la paralysie généralisée, totale, de la troisième paire au début du tabès est absolument rare, tandis qu'il est de règle, de constater au début de la maladie, des paralysies partielles, dissociées, désagrégées, et comme *émiettées* selon son expression; tantôt il n'y a que mydriase, tantôt diplopie sans ptosis ou vice versa, etc.

Un des caractères importants des paralysies syphilitiques des moteurs oculaires, est l'*apparition soudaine et imprévue de la maladie; possibilité de disparition spontanée; possibilité des récidives et des récidives parfois multiples.* Quelques-uns des phénomènes dûs à ces paralysies, tels que la diplopie, peuvent n'apparaître que pour très peu de temps, tandis que la mydriase est beaucoup plus persistante.

A mesure que la maladie avance en âge, dit M. Fournier, les paralysies parcellaires du début, font place progressivement à des paralysies plus générales, se rapprochant des paralysies totales et typiques de la troisième paire.

Dans le *cinquième* groupe, Fournier a rangé les *troubles visuels tabétiques.* C'est un groupe on ne peut plus important qui demandait une étude spéciale et le professeur Fournier s'en est acquitté admirablement. Il démontre la valeur séméiologique des amblyopies ataxiques qui aboutiront à une atrophie totale des pupilles et à une cécité absolue. L'atrophie progressive demandera de

Digitized by Google

dix-huit mois à deux ans pour aboutir à la cécité dans les cas les plus rapides ; de cinq à six ans pour les cas à marche lente.

Il rapporte plusieurs faits tirés de sa propre pratique, où il démontre ces faits presque constants dans le tabès, de quelque nature que ce soit, que les deux yeux soient pris successivement et non d'une façon simultanée. De sorte qu'à toute époque de la maladie, on trouve les malades affectés à *des degrés différents, inégaux d'intensité*.

Ainsi, un de ses malades, complètement aveugle de l'œil droit depuis 1875, conserve encore, en juin 1881, un certain pouvoir visuel de l'œil gauche, lequel, quoique certes très affaibli, reste suffisant à distinguer de gros caractères, par exemple, à lire l'en-tête d'un journal.

Je pourrais prolonger cette analyse succincte par des citations des plus intéressantes sur la marche, l'évolution des différents phénomènes d'une maladie aussi terrible qu'est l'ataxie locomotrice ; mais il faudrait citer presque chaque groupe et chaque page, tant l'étude en est bien faite et instructive au plus haut point.

Pour terminer, je ne puis que rapporter une des phrases par laquelle Fournier termine son excellent livre, relativement à la question du traitement. Il faut, dit-il :

« Traiter énergiquement et longtemps la syphilis à ses débuts, en prévision des manifestations graves d'une époque ultérieure ; c'est-à-dire la traiter dans ses étapes primaires et secondaires, non pas pour ce qu'elle est actuellement, mais pour ce qu'elle peut devenir plus tard. En fait de syphilis, prévenir est plus facile que guérir. »

Dr GALEZOWSKI.

NOTE DE LA RÉDACTION

Une erreur involontaire s'est glissée dans l'excellent article que notre éminent confrère le Dr Borthen (de Norvège) a publié dans le numéro d'avril sur l'AMBLYOPIE CENTRALE NICOTINIQUE. Le nom de l'auteur et le lieu de résidence ont été imprimés d'une manière erronée. Au lieu de : *Shorthen Krondhjen*, il faut lire : *Borthen de Throndhjem*.

Le gérant : GERMER BAILLIÈRE.

MOTTEROZ, Adm.-Direct. des Imprimeries réunies, B, Puteaux.

Digitized by Google

DE L'HÉMÉRALOPIE TROPICALE

Par le docteur J. FONTAN

Agrégé de chirurgie à l'école de médecine navale de Toulon.

Planche II[1].

Bibliographie. — Fleury (Ann. d'ocul., 1839). — Du même (Gaz. méd., 1840). — Netter (Gaz. méd. de Paris, 1845). — Du même, *Cause, nature et traitement de l'héméralopie* (Journal des Conn. méd., 1858). — Du même, *Trois lettres sur l'héméralopie* (Ann. d'ocul., 1875). — Dutrouleau, *Etude sur les maladies maritimes* (Gaz. méd. de Paris, 1850). — Le Frapper, thèse de Montpellier, 1850 — Audouit, thèse de Paris, 1855. — Du même (Arch. d'ophthalmologie, 1855). — Guérin-Menneville, thèse de Paris, 1856. — Fonssagrives, *Traité d'hygiène navale* (1856 et 2e édit., 1877). — Ouvrar, thèse de Paris, 1858. — Weber, *Recherches sur l'hémoralopie épidémie* (Recueil mém. de méd. mil., 3e série, t. III). — Graeffe, *Beiträge zum weren der Hemeralopie* (Arch. für Ophth., 1859). — Fœrster, *Ueber Hemeralopie*, Breslau, 1857. — Quesmard, *Scorbut et héméralopie*, thèse de Montpellier, 1858. — Deval, *Des principales formes d'héméralopie* (Bull. de thér., 1858). — Streatfield, *Notes sur la cécité nocturne*, (Ann. d'ocul., 1860). — Méreau, *De l'heméralopie*, thèse de doct., 1860. — Lacroix, *Journal du voyage de la Thisbé*, thèse de Paris, 1861. — Saurel, *Traité de chir. nav.*, 1851. — Baizeau (Rev. mém. de méd. mil., 1861). — Du même (Gaz. des hôp., 1869). — Gosselin (Bull. de l'Acad. de méd., 1859). — Bitot (Bull. de l'Acad. de méd., avril 1863). — Nägel, *Klinische Monatsblätter*, nov. et déc. 1864. — Iwanoff (Arch. für Ophth., 1865). — Quaglino, *Des conditions pathologiques* de *l'héméralopie* (Giornale d'oftalmologia italiana, 1865). — Le même, cité par Mackenzie (Ann. d'ocul., 1866). — Du même, *Traitement de l'héméralopie* (Annali d'oftal., 1877). — Martialis, *De l'héméralopie* (Arch. méd. nav., 1868). — Galezowski, *De l'héméralopie et de son traitement par l'ésérine* (Gaz. des hôp., 1869, p. 491 et 579). — Poncet (Gaz. hebd., 1869). — Chaussonnet, *Héméralopie aiguë*, thèse de Paris, 1870. — Boisseau, *Des maladies simulées*, 1870. — Deneffe, *De l'emploi de la quinine contre les rétinites séreuses* (Bull. de la société de méd. de Gand, 1872). — Fumagalli, Anali d'oftalmologia, 1875). — Aymes, *Relation d'une épidémie de scorbut sur l'Orne*, thèse de Paris, 1874. — Hocquard, *De la rétinite pig.*, thèse de Paris, 1875. — Abadie, art. HÉMÉRALOPIE du *Dict. prat.* — Laveran, *Traité des maladies des armées aux pays chauds*, 1875. — Rousset, *Héméralopie essentielle*, thèse de Paris, 1875. — J. Simon, art. ICTÈRE, *Dict. prat.* — Straus, *Ictères chroniques*, thèse d'agrégation, 1876. — Coune, *Épidémie d'héméralopie à bord du Lunier*, thèse de Paris, 1876. — Reymond, *De l'état torpide et de l'état héméralopique de la rétine* (Anali d'oftalmologia, 1877). — Gorecki (journal *le Praticien*, 1880). — Parinaud, Arch. gén. de méd., 1881. — Mouly, *Contribution à l'étude de l'héméralopie dans les affections du foie*, thèse de Paris, 1881. — Cornillon, *Héméralopie et ictère* (Prog. méd., 1881). — Du même, *De l'héméralopie dans les affections du foie* (Prog. méd., 1882).

Je me propose d'étudier dans cet article à l'aide de faits nombreux et attentivement observés, l'héméralopie essen-

1. Les figures relatives à cet article se trouvent dans le précédent numéro.

Digitized by Google

tielle, c'est-à-dire un trouble visuel caractérisé principalement par la cécité nocturne et qui est encore généralement considéré, malgré un nouveau courant d'opinion en sens contraire, comme absolument indépendant de toute maladie durable et définie du fond de l'œil.

J'exclurai donc de ce travail, si ce n'est pour le diagnostic différentiel, l'héméralopie symptôme de la rétinite pigmentaire congénitale ou acquise et celle qui s'est montrée quelquefois dans certaines atrophies de la papille, choroïdites chroniques, etc.

Le sujet ainsi limité, je ferai remarquer de suite que l'on peut rencontrer l'amblyopie nocturne soit à l'état d'épidémie sur des groupes ruraux ou militaires, soit à l'état de cas isolés, particulièrement dans les pays chauds. C'est cette dernière catégorie de faits que mon expérience personnelle me permet surtout de mettre en relief et d'interpréter, et je crois du reste que c'est dans les cas d'origine tropicale qu'on trouve les meilleurs types d'héméralopie essentielle.

En jetant les yeux sur l'index bibliographique que j'ai joint à cette étude on pourrait penser que l'héméralopie tropicale a été suffisamment décrite et qu'il est inutile de joindre les longueurs d'une nouvelle dissertation aux travaux autorisés des écrivains qui nous ont précédés : Dutrouleau, Fonssagrives, Audouit, Saurel, Martialis dans la marine ; Laveran, Baizeau, Netter dans l'armée. Cependant la lecture de ces écrits, quelque recommandables qu'ils soient, laisse l'esprit bien peu satisfait parce qu'ils sont tous antérieurs à la vulgarisation des moyens d'investigation que nous possédons aujourd'hui. Ce n'est que depuis quinze ans que Quaglino d'abord, puis Martialis, Galezowski et Poncet ont étudié l'héméralopie avec l'ophtalmoscope et encore ne trouve-t-on dans les observations publiées jusqu'à ces derniers temps que bien peu de détails sur l'étendue du champ d'accommodation, sur la vision périphérique, sur la chromatopsie. Les troubles qui surviennent dans ces fonctions en même temps que l'amblyopie nocturne, ont suivant moi une grande valeur, mise en relief surtout par les travaux de

Digitized by Google

l'école italienne et l'on ne peut plus s'attarder à regarder cette amblyopie comme constituant toute la maladie.

Je me propose de rechercher : 1° Sous quelles influences tropicales naît l'héméralopie et si les troubles des fonctions hépatiques jouent quelque rôle spécial dans cette étiologie; 2° Quels symptômes accessoires accompagnent la cécité nocturne et permettent d'écarter l'idée de simulation ; 3° Quelles sont les lésions qui constituent au juste l'élément matériel de cette maladie; 4° Quel avenir attend les héméralopes ; 5° Quel traitement leur convient le mieux.

§ 1. ÉTIOLOGIE.

On a observé l'héméralopie dans des conditions très variées et chacune de ces conditions a été à tour de rôle regardée comme la cause même de la maladie. Ainsi la cécité nocturne s'est montrée en Suisse et en Silésie pendant la saison des neiges dont la blancheur éclatante est une cause fréquente d'éblouissements, dans les pays chauds sous un ciel clair et en particulier là où les terrains secs et sabloneux renvoient au visage une forte lumière; on a naturellement pensé qu'alors la vive lumière directe (Andouit, Lacroix, Netter) ou réfléchie (Fonssagrives) produisait par suite d'éblouissement une sorte de torpeur rétinienne. Explication rationnelle et vraie dans une certaine mesure, mais qui ne suffit pas.

D'abord le temps gris et couvert a présidé aux épidémies du printemps étudiées par les médecins militaires à Lille et à Strasbourg. Dans la navigation on est souvent sous un ciel sombre; de plus à bord on vit beaucoup dans des espaces peu éclairés et je cite les faits suivants comme exemples d'héméralopie contractée dans un séjour obscur.

Obs. I. — Teissère, sergent-fourrier, trente-trois ans, entre à l'hôpital pour anémie paludéenne de Cayenne.

Il est devenu héméralope il y a deux ans, après s'être livré pendant plusieurs heures chaque jour à un travail d'écriture dans un réduit éclairé par une simple bougie. Cet homme

Digitized by Google

était pris d'éblouissement chaque fois qu'il montait sur le pont et de cécité chaque fois qu'il rentrait dans son bureau. Guéri au bout de quelques mois par suite d'un changement de poste de travail, il a récemment été repris par une nouvelle crise d'héméralopie. Vision diurne intacte; peu ou pas de lésion du fond de l'œil.

Obs. II. — Buisset, vingt-trois ans, matelot, rentre de Nouvelle-Calédonie. Anémié. — Se déclare héméralope depuis le départ du transport, soit quatre mois. Cet homme séjournait par suite de sa fonction dans la cale du navire. — Suffusion séreuse péri-papillaire.

Néanmoins l'influence d'une grande lumière a souvent paru prépondérante et on peut la voir inscrite comme cause dans un grand nombre des observations qui seront citées plus loin. Je pense quant à moi que les changements brusques d'éclairage auxquels on est exposé dans la vie navale sont plus offensifs que la grande lumière continue. A terre, dans les régions tropicales, les Européens prennent l'habitude de la sieste ou au moins du repos dans une chambre très peu éclairée à l'heure méridienne; toutes les fois qu'ils le peuvent ils se mettent à l'abri de la chaleur et de la lumière, et ils prennent alors l'habitude d'avoir des appartements très sombres clos par des persiennes et des stores. Il en résulte que chaque fois que leurs occupations les rappellent au dehors, ils subissent un passage brusque de l'ombre à la grande lumière. Je le répète, c'est dans ce contraste que je vois surtout un choc offensif, capable d'amener la torpeur rétinienne.

A côté de cette influence directe de la lumière sur la rétine il faut placer l'action des causes débilitantes et de certains états morbides généraux; car c'est une remarque faite par presque tous les auteurs que les héméralopes ne sont pas des gens en parfait état de vigueur et de nutrition. Netter cependant affirme qu'un mauvais état de santé n'a rien à voir avec l'héméralopie; mais Netter a, comme ses collègues de l'armée, observé surtout l'héméralopie épidémique apparaissant au printemps parmi des contingents jeunes et vigoureux.

Je ne puis me placer sur le même terrain d'observation et

Digitized by Google

j'ignore qu'elle est l'influence épidémique, saisonnière, diététique ou autre qui a présidé à ces singulières manifestations. Mais pour l'héméralopie sporadique ou isolée et en particulier pour la variété tropicale, l'état de nutrition du sujet est très justement incriminé. On a même signalé que l'héméralopie sévissait particulièrement de concert avec le scorbut (Dutrouleau, Audouit), la pellagre (Reymond, de Turin), le paludisme, les maladies du foie (Fumagalli, Parinaud, Cornillon) et on l'a naturellement rattachée tour à tour à l'un ou l'autre de ces troubles profonds de la vie nutritive. Rien de plus logique et de plus médical, mais aussi rien de moins précis.

1° *Scorbut.* — La coïncidence du scorbut et de l'héméralopie a été signalée par quelques-uns de mes collègues, et cette parenté est aujourd'hui généralement admise un peu à la légère, suivant moi. On répète même souvent que les héméralopes sont guéris en même temps que les scorbutiques par les relâches et les ravitaillements (Le Frapper); comment concilier ce fait avec celui des malades cités plus loin (Obs. VIII et IX) qui sont pris d'héméralopie en arrivant au mouillage?

Mon ami le Dr Aymes, dans son excellente relation sur l'épidémie de scorbut qui sévit, en 1873, à bord de l'*Orne*, indique l'héméralopie comme ayant paru huit fois sur 321 scorbutiques. Il est porté à y voir un symptôme prémonitoire de scorbut. Ce chiffre de 8 sur 321 me paraît cependant bien faible, surtout si l'on remarque que des navires rentrant d'une station dans les mers du Sud, n'ont point de scorbut mais comptent toujours quelques héméralopes. *La Triomphante*, qui vient de rentrer avec cinq héméralopes, n'a pas eu un seul cas de scorbut et n'a jamais manqué de vivres frais.

D'autre part j'ai vu beaucoup de scorbut confirmé soit sur des navires [1], soit dans les pénitentiers de Nouvelle-Calé-

1. Les transports de la Nouvelle-Calédonie font encore des traversées de trois ou quatre mois souvent sans relâcher. C'est-à-dire que l'on y manque de vivres frais pendant cent jours consécutifs.

Digitized by Google

donie et je n'ai point, dans ces circonstances, constaté la présence de l'héméralopie.

Enfin, en dehors des pénitentiers le scorbut n'existe pas à terre et c'est à terre, sous les tropiques, que la plupart de mes malades ont vu commencer leur amblyopie nocturne. — Il n'y a donc pas entre le scorbut et l'héméralopie un rapport intime; il n'y a qu'une influence lointaine et banale, celle d'un état de dénutrition qui favorise tous les accidents ischémiques.

2° *Paludisme.* — Presque tous les auteurs italiens et français signalent la prédisposition des paludiques à être héméralopes; c'est aussi ma conviction profonde. Voici des exemples bien nets :

Obs. III. — Petel, quarante-neuf ans, matelot. A parcouru toutes les mers — a eu récemment une dysentérie et des accès de fièvre en Cochinchine; conserve la rate volumineuse.

15 août 1879. — Cécité nocturne survenue brusquement il y a un an, en rentrant de Cochinchine. L'état actuel - titue la troisième crise d'héméralopie. Les deux premières se sont terminées au bout de quelques jours sans traitement. Celle-ci date de trois jours.

A l'examen extérieur, rien d'anormal, si ce n'est une certaine dilatation de la pupille.

A l'ophthalmoscope un peu d'œdème péripapillaire et de resserrement des artères (huile de foie de morue, quinquina, ferrugineux.)

26 août. — Le malade déclare y voir beaucoup mieux la nuit.

30 août. — Sort guéri.

Obs. IV. — Forgit, vingt-neuf ans, matelot (Charente-Inférieure). — Impaludé, a eu des accès de fièvre dans son pays, conserve la rate grosse.

6 juillet 1879. — Héméralope depuis un mois et demi. — Vision diurne nette, pupille grande. — Œdème péripapillaire (huile de foie de morue, quinquina.)

13 juillet. — Se dit guéri; renvoyé à son service.

Matialis cite un matelot qui avait des accès d'héméralopie

Digitized by Google

intermittente, coïncidant avec des accès de névralgie faciale; il fut guéri par le sulfate de quinine.

A côté de ces cas où l'impaludisme est manifeste, grâce aux accès de fièvre, il en est de très nombreux où il se traduit par des signes moins nets, mais plus graves; c'est ce que nous appelons souvent l'anémie tropicale. Sans doute la chaleur des zones tropicales amène chez les Européens un certain degré de dépression des forces de réparation et conduit, par suite, à l'anémie. Mais, malheureusement, dans la plupart de nos colonies, le paludisme vient apporter un funeste appoint à cette délibitation, alors même qu'il n'a pas marqué son entrée en scène par des *accès* caractérisés. Quand on revient de passer deux ans à la Guyane, en Cochinchine, à Madagascar, on est le plus souvent marqué du cachet paludique. Les viscères abdominaux sont souvent engorgés, les muqueuses sont décolorées, tandis que la peau, même celle des régions du corps non exposées au soleil, a pris une teinte terreuse, chargée de pigment mélanémique. Qui donc dans ces conditions peut se flatter d'être absolument indemne de paludisme?

A bord, du moins, me dira-t-on, on est complètement à l'abri des fièvres des marais? D'abord les navires relâchent souvent dans des parages dangereux; puis le séjour du navire lui-même ne préserve pas d'une façon absolue contre le miasme palustre; combien de navire portent dans leurs flancs leur marécage! Combien peu sont absolument à l'abri de ces infiltrations d'eau de mer qui croupissent dans les cales, qu'on ne peut parvenir à assécher complètement, et qui forment ainsi ce que dans notre langage spécial nous appelons le marais nautique.

L'influence paludique se retrouve donc pour moi à chaque pas dans l'héméralopie nautique ou tropicale. Cette influence est tantôt complète et éclatante, tantôt fruste et en quelque sorte latente. Dans cette dernière forme je la vois se caractériser surtout, avec l'anémie, la délibitation etc, par la *mélanémie*, et ce signe est peut-être d'une grande portée dans la pathogénie de l'amblyopie nocturne.

Digitized by Google

On verra dans les observations IX et X, que les caractères de la mélanémie étaient manifestes dans l'examen du sang. De plus cet état coïncidait avec une extrême pigmentation de la peau et des membranes oculaires.

3° *Hépatisme.* — Après avoir si souvent mentionné les relations de l'héméralopie avec le paludisme, les auteurs n'avaient qu'un pas à faire pour établir l'influence de l'hypertrophie des organes abdominaux sur ce trouble visuel. Cependant ce n'est que dans ces dernières années qu'il a été publié des observations et des notes intéressantes à ce sujet. A peine trouve-t-on chez les pathologistes du foie (Straus, F. Simon, art. Ictère du *Dictionnaire pratique*) la mention que l'héméralopie accompagne parfois la vision jaune dans l'ictère chronique. C'est je crois, Fumagalli, qui a le premier insisté, en 1875, sur cette relation si intéressante.

Il cite neuf observations nouvelles avec hypertrophie du foie, ictère, paludisme ancien. Les affections des viscères abdominaux, dit-il, favorisent la stase dans le système cave supérieur. Il y a dans ces cas là altération du sang et en outre la circulation est mise en souffrance par cause mécanique, comme dans la grossesse les kystes de l'ovaire, etc.

En France, Parinaud, Mouly et Cornillon de Vichy, ont publié sur ce sujet une série de faits très remarquables. J'emprunte les deux faits suivants à Parinaud.

Obs. V (Parinaud, *Arch. gén. méd.*, 1881). — Hypertrophie du foie avec ascite. — Ictère chronique. — Héméralopie. — Scotonne central positif et passager. — Légère dyschromatopsie. — Pas de lésion du fond de l'œil.

Obs. VI (Même recueil). — Cirrhose paludéenne d'Afrique sans ascite. — Ictère chronique bronzé. — Héméralopie subite. — Vision colorée subjective. — Crises à répétition apparaissant et cessant spontanément.

Un troisième fait est analogue.

Cornillon dans deux articles du *Progrès médical*, 1881 et 1882, cite sept observations. L'ictère existait depuis longtemps dans tous les cas; l'hypertrophie du foie existait six fois, un seul cas se rapportant à une cirrhose atrophique. Sur ces

Digitized by Google

sept malades, deux étaient alcooliques, un paludique et un avait fait sept ans de service dans les pays chauds. Enfin Mouly a publié dans sa thèse deux belles observations de cirrhose hypertrophique du foie avec héméralopie.

Les faits ne sont donc pas très rares et Parinaud a pu dire : « L'héméralopie est une complication assez fréquente de l'ictère chronique pour qu'on lui donne une certaine valeur séméiologique au point de vue des fonctions du foie. »

Me plaçant à ce point de vue je me suis demandé si l'héméralopie tropicale ne se rattacherait pas le plus souvent à une affection du foie, tropicale aussi, et l'on sait combien elles sont fréquentes. Pour répondre à cette question il était logique de passer en revue deux ordres de faits : 1° examiner la vision de gens atteints d'affections hépatiques tropicales anciennes; 2° examiner le foie des héméralopes rentrant des pays chauds.

Or je n'ai pas de réponse bien concluante à donner, surtout dans mon examen des hépatiques.

Sous les tropiques, l'affection du foie la plus répandue, celle dont j'ai le plus l'expérience, c'est l'hépatite aiguë aboutissant en général à l'abcès du foie. Cette affection rapide et qui complique fort souvent la dysentérie, peut passer à l'état chronique parce que l'abcès s'est enkysté, ou bien parce qu'il se forme de nouveaux foyers par poussées successives. Enfin les gens ayant eu un abcès du foie et que l'on considère comme guéris, n'en restent pas moins pendant des années des valétudinaires, souffrant du foie de temps en temps et du tube digestif presque constamment; ce sont des hépatiques. Or, dans tous ces cas, que l'on voit très nombreux aux pays chauds et qu'on rencontre encore assez souvent dans les ports militaires, il n'y a point d'héméralopie. Je ne puis m'empêcher de faire remarquer, en même temps, que dans ces cas, il n'y a point d'ictère.

Mais dans certaines régions tropicales il existe d'autres variétés d'hépatisme; ce sont d'abord les cirrhoses alcooliques, auxquelles les intempérants arrivent plus vite dans les pays chauds qu'ailleurs, et ensuite toutes les altérations paludiques du foie bien plus fréquentes à mon avis qu'on ne le

Digitized by Google

croit généralement. L'observation VI empruntée à Parinaud en est un exemple bien net.

Je dois avouer qu'en feuilletant mes notes au sujet des hépatites des pays chauds, et en visitant les services de médecine des deux hôpitaux maritimes de Toulon, je n'ai pas rencontré d'hépatiques tropicaux qui se plaignissent d'amblyopie nocturne.

D'autre part j'examinai attentivement les héméralopes revenant des colonies et si quelques-uns m'ont paru avoir le foie volumineux, chose fréquente après un séjour sous les tropiques, je n'ai pas trouvé parmi eux de vraie maladie du foie. En attendant de nouvelles recherches, il faut savoir que les rapatriés des pays chauds se divisent en deux groupes : les uns hépatiques, paludiques, dysentériques, assez malades pour aller chez eux et qui nous échappent; les autres, à peine anémiés qui restent au service et qui fournissent les héméralopes à traiter. Les observations que je vais donner en détail dans les pages suivantes prouveront que ces derniers ne sont en général, que des hommes atteints d'un degré léger d'hépatisme ou de paludisme.

§ 2. SYMPTOMATOLOGIE.

L'héméralopie tropicale dont la cécité nocturne est souvent regardée comme le symptôme unique, s'accompagne d'autres troubles de la vision qui sont : une dilatation habituelle de la pupille, une diminution du champ d'accommodation, quelquefois une diminution concentrique du champ visuel, de la dyschromatopsie, et enfin des signes ophthalmoscopiques à peu près constants. Ces phénomènes méritent d'être étudiés d'une façon méthodique et les quatre observations suivantes montrent quelle est leur importance.

Obs. VII. — Georges, vingt-cinq ans, artilleur, originaire du Haut-Rhin, blond, yeux bleus. Vient de passer deux ans à la Guyane, n'a eu ni fièvre intermittente, ni insolation, ni aucune affection endémique, pas de syphilis, ni aucune autre diathèse. Anémie assez marquée; couleur terreuse de la peau.

Digitized by Google

A eu trois atteintes d'héméralopie; la première à Cayenne a duré 8 jours; la deuxième pendant la traversée de retour, 6 mois plus tard, a duré 15 jours; ces deux accès ont guéri sans traitement.

Le troisième date de quelques jours.

20 *mai.* — Cécité nocturne complète — globes oculaires saillants — léger degré de myopie — pupilles dilatées peu sensibles à la lumière. — Déclare y voir mieux de loin pendant la période d'héméralopie que pendant la période de vision normale. En effet l'amplitude d'accommodation évaluée à l'optomètre de Perrin est diminuée : elle mesure seulement la distance qui sépare 2 D.M. de 0.50 D.M. Cet homme étant légèrement myope, on peut affirmer que le punctum proximum est éloigné.

Dyschromatopsie : Le violet, le vert, le bleu sont vus rouges, quand on les montre sur un fond blanc; ils sont vus normalement si on les montre sur un fond noir. Le rouge et le jaune sont vus normalement dans tous les cas. Les teintes atténuées sont vues blanches ou grises.

Le champ visuel périphérique est intact.

Les renseignements subjectifs fournis par le malade sont dignes de foi, ce garçon étant très intelligent, sachant dessiner et ayant servi à des travaux du génie militaire.

A l'ophthalmoscope il existe des deux côtés une suffusion séreuse autour de la papille dont les bords sont peu marqués — artères à peine visibles. — L'une d'elles à droite est interrompue au delà du bord papillaire par une tache d'œdème très nette. — Point d'hémorrhagie ni de taches pigmentaires.

Traitement. — Vin de quinquina — fer — sulfate d'ésérine tous les soirs.

22 *mai.* — Le malade y voit beaucoup mieux et peut se conduire la nuit dans les salles faiblement éclairées.

26 *mai.* — Vision nocturne meilleure. — L'accommodation relevée sur la règle de l'optomètre peut se faire depuis 2.50 D.M. jusqu'au point E. — Les pupilles sont plus étroites, et plus contractiles. — Vision nette des couleurs sauf pour les atténuées.

Digitized by Google

28 *mai.* — Vision nocturne normale.

10 *juin.* — Le champ d'accommodation mesure 4 D. Fond de l'œil à peu près normal — artères d'un calibre très manifestement développé — bords des papilles assez nets — sort guéri.

Les trois observations suivantes offrent l'intérêt d'une origine commune et d'une grande similitude de symptômes, ce sont celles que j'ai recueillies avec le plus de soin.

Ces trois hommes appartenaient à l'équipage de la *Triomphante* rentrée récemment d'une campagne de deux ans dans le Pacifique. Pendant cette navigation il n'y a pas eu de scorbut; on n'a jamais manqué de vivres frais. Plusieurs parages palustres ont été visités. Il y a eu à bord 5 héméralopes dont 3 seulement sont venus à l'hôpital.

Dans tous les cas la cécité nocturne a éclaté subitement pendant le séjour du navire à divers mouillages, soit aux Marquises, soit au Pérou. — Traités sans succès par le foie de bœuf en fumigations.

Obs. VIII. — Geoffroy, vingt-et-un ans, matelot robuste. — Breton — yeux bleus, santé générale non altérée — à peine un certain degré d'anémie et une très forte pigmentation de la peau.

1er *juin.* — La maladie a débuté il y a un an et a présenté des périodes d'amélioration, mais jamais de disparition absolue.

Pupille très dilatée variant de 3 millimètres à 8 millimètres trois quarts selon que l'on fait lire au grand jour ou dans l'ombre. V = 1. Vision emmétrope. — Eloignement du P P. et parésie de l'accommodation.

Le malade raconte que quand il veut enfiler une aiguille pour raccommoder ses effets, il est obligé de placer son aiguille et son fil beaucoup plus loin de ses yeux qu'autrefois.

Dyschromatopsie : Le vert, le jaune et le bleu sont accusés bleus.

Champ périphérique intact.

A l'ophthalmoscope : veines turgides et violettes, artères petites à peine visibles; papilles assez nettes; suffusion blan-

Digitized by Google

châtre partant de leurs bords, surtout en bas (fig. 4, pl. II), et s'étendant en traînées diffuses le long des vaisseaux. En dehors de la papille tout le fond de l'œil est d'un rouge terne, cendré de gris. — Point de dépôt de pigment, ni de lésion de l'équateur.

Traitement. — Le *4 juillet* on commence l'instillation de l'ésérine chaque soir.

6 *juillet.* — Se déclare beaucoup mieux.

10 *juillet.* — Se dit guéri; mais comme les lésions sont encore appréciables, on poursuit le traitement.

15 *juillet.* — Sort guéri.

Obs. IX. — Squiban, vingt-quatre ans, — matelot breton, robuste, blond, yeux bleus, provient de la *Triomphante.* L'héméralopie a débuté brusquement le soir du mouillage aux Marquises. Le premier accès a duré 3 mois; le deuxième après 2 mois de répit a duré 4 mois; celui-ci date de 25 jours. — Pas de fièvres intermittentes, de scorbut, ni d'affection tropicale. — Rien d'apparent du côté du foie ni de la rate, mais coloration pigmentaire très intense de la peau contrastant avec le type blond de l'individu.

L'examen du sang donne : hématimétrie, 4.061.000 — leucocythose douteuse — présence manifeste dans le sang de masses pigmentaires, sous forme de conglomérats granuleux en boudins bruns liserés de gris.

Acuité diurne = 1. — Vision emmétrope.

Éloignement du PP. — Parésie de l'accommodation dont le champ est réduit à 1 D (voir plus loin le procédé de mensuration).

Pupille assez développée mesurant depuis 3 millimètres (lecture au grand jour) jusqu'à 7 millimètres (lecture des mêmes caractères avec minimum de L, nécessaire). — Champ périférique intact.

Vision des couleurs peu satisfaisante : confusion entre le vert et le bleu; hésitation pour toutes les teintes atténuées.

Ophthalmoscope. — Fond de l'œil très ischémié, au point qu'on aurait pu croire à une atrophie totale — veines énormes — artères filiformes. Exsudat péripapillaire incomplet, for-

Digitized by Google

mant à gauche une tache laiteuse qui suit et masque en partie une artère en haut et en dedans de la pupille (fig. 3, pl. II).

Traitement.—9 *juillet*, injection de pilocarpine (3 gouttes).

11 *juillet.*— Légère amélioration.

18 *juillet.* — L'amélioration ne s'étant pas maintenue, on prescrit le sulfate d'ésérine dans les deux yeux tous les soirs; l'injection de pilocarpine est continuée.

20 *juillet.* — Amélioration très sensible la nuit dernière.

30 *juillet.* — Déclare y voir aussi bien la nuit qu'avant sa maladie.

La pupille varie de 2 millimètres à 5 $\frac{1}{2}$ millimètres dans les mêmes conditions d'examen que précédemment. L'amplitude d'accommodation atteint 3 $\frac{1}{2}$ D.

La vision des couleurs est bien meilleure, il n'y a plus ni erreur ni hésitation au sujet du vert et du bleu; à l'ophthalmoscope, les veines sont restées grosses; les artères sont devenues un peu plus volumineuses.

Les exsudats ont partout disparu, sauf celui représenté dans la figure 1, qui n'est pas absolument effacé, mais qui se trouve réduit en surface au quart de l'étendue qu'il occupait.

1er *août.* — Sort pour aller en congé de convalescence.

Obs. X. — Guillerme, vingt-cinq ans — matelot breton, robuste, brun avec les yeux bleus, provient de la *Triomphante.* Pas de scorbut, ni de fièvres intermittentes. Rien au foie ni à la rate. Pigmentation considérable de la peau, dont la coloration est analogue à celle de l'ictère bronzé.

Hématimétrie : 4.960.000. — Pas de leucocythose. — Concrétions pigmentaires d'un brun clair avec ganulations grises dans le sang. Héméralope depuis 10 mois, avec améliorations incomplètes de temps en temps, accuse les plages ensoleillées du Pérou.

Acuité diurne = 1. — Vision emmétrope.

Eloignement du PP. — Parésie de l'accommodation dont l'amplitude est réduite à 1 D (1 dioptrie sur la règle de l'optomètre de Perrin).

Pupille mesurant depuis 3 millimètres (lecture au grand

Digitized by Google

jour) jusqu'à 8 millimètres (lecture des mêmes caractères, au minimum de L nécessaire).

Dyschromatopsie probablement pathologique. Confond le vert et le bleu, hésite et de plus se fatigue très vite et appelle alors le vert rouge.

La vision périphérique est très réduite, particulièrement à gauche, ainsi que le montrent les figures ci-dessous, résumant l'analyse faite au périmètre de Badal.

A l'ophthalmoscope, les veines sont énormes et les artères presque complètement effacées. A droite (fig. 5, pl. II) le bord de la papille est net dans toute son étendue, sauf en

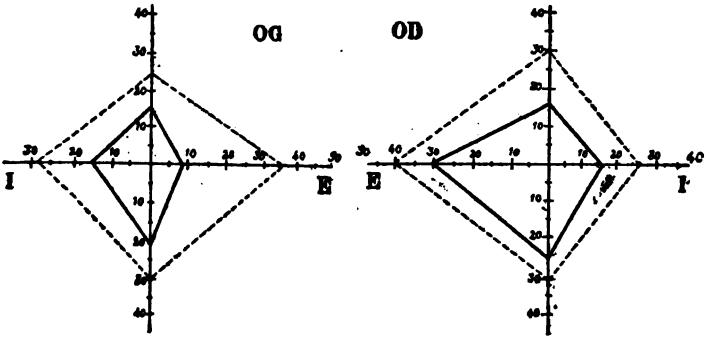

Fig. 1 et 2.

bas où un exsudat suit et cache complètement une artère.

Traitement. — 10 *juillet.* — Injection de 1 milligramme de sulfate de strychnine continuée sans succès pendant 8 jours.

18 *juillet.* — Ésérine le soir dans les deux yeux.

20 *juillet.* — Déclare être sensiblement mieux.

30 *juillet.* — Déclare que la vision nocturne est presque aussi bonne qu'avant sa maladie.

La pupille varie de 2 millimètres à 6 millimètres suivant l'éclairage, et toujours pendant la lecture des mêmes caractères.

La dyschromatopsie n'est guère modifiée.

Le champ d'accommodation atteint $2\frac{1}{2}$ D.

Digitized by Google

Le champ périphérique s'est considérablement agrandi, ainsi qu'on peut en juger par les figures ci-dessus dans lesquelles la ligne blanche continue indique les limites de la vision périphérique avant le traitement et la ponctuée après le traitement.

Reprenons un à un ces symptômes.

1° *Amblyopie nocturne.* — Cette cécité n'est souvent qu'incomplète et beaucoup de malades, de ceux qui n'ont aucun intérêt ni à simuler ni à exagérer, déclarent qu'ils peuvent se conduire la nuit dans des salles faiblement éclairées. Le mot *amblyopie* convient donc mieux que le mot *cécité*.

Quand on examine des héméralopes dans une pièce disposée à cet effet et dont les fenêtres peuvent être closes par d'épais rideaux qui se tirent graduellement, on est frappé en les faisant lire un tableau de moins en moins éclairé de leur acuité excellente même à un jour très faible. Combien de fois ai-je vu mes collègues devant cette épreuve se récrier sur cette prétendue cécité nocturne, disant que les malades y voyaient mieux qu'eux-mêmes. J'ai aussi partagé souvent moi-même cette première impression.

Mais voici ce qui se passe. Les héméralopes ont une acuité diurne excellente souvent supérieure à un. Ils lisent à la distance règlementaire les caractères prévus; l'éclairage est ordinaire.

Un aide obscurcit graduellement la salle et le malade dans un demi-jour continue à posséder le maximum de son acuité individuelle.

Tout à coup l'obscurité ayant atteint un certain degré, le malade déclare ne plus y voir; mais alors la décroissance de son acuité au lieu d'être proportionnelle à celle de la lumière est brusque et atteint presque d'emblée son degré extrême. Tandis qu'une vue normale continue sous ce jour décroissant à distinguer des caractères de plus en plus gros, la nuit s'est faite subitement ou à peu près pour l'œil héméralope. Ce point précis où l'héméralope cesse de voir, ce minimum de lumière nécessaire à la vision normale, constitue ce qu'on peut appeler *le moment initial de l'héméralopie.*

Digitized by Google

Reymond de Turin a fait des travaux fort intéressants sur la recherche de ce minimum de L nécessaire. « Dans l'héméralopie, dit-il, la limite inférieure de L qui permet le maximum d'acuité individuelle est la même que pour un œil normal et ce fait est dû à la compensation entre l'intensité d'éclairage L et l'angle visuel AV; grâce à cette compensation un objet est vu nettement à des éclairages très faibles, à condition qu'il impressionne un plus grand nombre d'éléments rétiniens. »

Il y a là une confusion manifeste ou peut-être une simple erreur de traduction et je regrette de ne pas posséder le texte italien analysé dans les annales d'oculistique.

Il ne dépend pas en effet de l'œil, organe de réception, d'augmenter *l'angle visuel.* L'angle visuel, celui sous lequel est vu un objet, dépend de deux choses : la dimension de cet objet et la distance à laquelle il est placé. Or aucun effort de l'œil ne peut modifier ces éléments mathématiques, c'est-à-dire l'incidence suivant laquelle les rayons extrêmes de l'objet viennent tomber sur les milieux de l'œil. Du reste en quoi une modification d'incidence et d'angle visuel pourrait-elle compenser une insuffisance d'éclairage ?

La compensation est bien réelle chez les héméralopes, mais elle est ailleurs que dans un changement d'angle : c'est simplement la dilatation de la pupille qui la donne.

2° *État de la pupille.* — Si nous continuons à faire lire l'héméralope sous un éclairage décroissant, nous remarquerons que sa pupille toujours grande, atteint une dilatation considérable de 7 à 8 millimètres et même plus. Or on sait que sous l'influence de l'atropine la dilatation chez l'homme ne dépasse pas 9 millimètres.

Dans mes recherches n'ayant point de pupillomètre, je me suis servi avantageusement d'une fillière de Charrière pour les sondes uréthrales. Les ouvertures de cette filière graduées par tiers de millimètre, peuvent servir tout à la fois à mesurer la pupille et à remplacer la carte percée dans l'expérience suivante :

Je place côte à côte deux sujets : un héméralope et un sujet sain servant de témoin et dont l'acuité et la métropie sont les

Digitized by Google

mêmes que celles de l'héméralope. Je leur fais lire les test-caractères en obscurcissant la salle. A un certain moment, tous deux en même temps déclarent ne plus lire les caractères fins. Je ramène alors et maintiens l'éclairage au minimum nécessaire pour la vision nette de ces caractères et dans cette situation je prends avec la filière la mesure des pupilles des deux sujets.

L'œil sain a une pupille de 4 millimètres; l'œil héméralope de 8 millimètres. Je place alors le trou de 4 millimètres devant l'œil héméralope et je lui commande de lire; il n'y réussit pas.

Ainsi l'éclairage du tableau n'ayant point changé, la quantité de lumière reçue dans l'œil est diminuée par la pupille artificielle que j'interpose et la vision n'est plus posssible.

L'héméralope réussit donc à voir dans un demi-jour, parce qu'il compense l'abaissement de l'éclairage par la dilatation de sa pupille. Grâce à cet artifice il reçoit encore une somme suffisante de rayons lumineux, et une plus grande étendue du champ rétinien est influencée par l'image éclairée. Ce n'est donc pas l'accroissement de l'angle visuel qui compense l'abaissement de l'éclairage, c'est l'agrandissement de la fenêtre pupillaire et par suite du faisceau lumineux.

La dilatation de la pupille est un symptôme à peu près constant de l'héméralopie et se prononce dès que l'éclairage baisse. Elle est quelquefois très marquée comme dans l'observation VIII où elle atteignait le degré d'une mydriase artificielle. Elle paraît devoir donner la mesure du degré d'amblyopie nocturne, mais c'est là une remarque théorique que je n'ai pas vérifiée dans tous les cas.

3° *Accommodation.* — La dilation de la pupille est associée à un autre trouble de l'appareil musculaire de l'œil, je veux dire à la paresse de l'accommodation.

En général les héméralopes soldats ou matelots sont des gens ayant de bonnes vues; ils sont emmétropes, et grâce à l'exercice de la vision aux diverses distances aussi bien que par leur âge, ils devraient posséder une grande puissance d'accommodation. Or, tous déclarent ne plus y voir de près;

Digitized by Google

pour eux esprits simples ils n'ont remarqué que deux choses : d'abord qu'ils n'y voient pas la nuit ; ensuite que le jour ils voient très bien et peut-être mieux de loin, tandis qu'ils y voient mal de près. Le matelot qui a l'habitude de tirer l'aiguille tous les samedis pour mettre de l'ordre dans les accrocs de ses vareuses, s'aperçoit bien vite que pendant les crises d'héméralopie il lui faut éloigner l'aiguille pour l'enfiler.

Ainsi, premier symptôme, éloignement du PP.

Mais si on mesure l'amplitude de l'accommodation on s'aperçoit qu'elle est réduite. Pour obtenir cette mesure je me suis servi de l'optomètre de Perrin et j'ai noté sur la règle marquée en dioptries où se font le P.P. et le P.R. Cette manière de procéder, si elle est inférieure aux calculs de Donders au point de vue d'une évaluation mathématique de l'amplitude d'accommodation, donne des résultats très suffisants, surtout comme valeur comparée.

Ainsi un œil sain emmétrope peut lire dans l'optomètre depuis 3 D.M (point qui correspond à une myopie de 3 dioptries concaves (jusqu'à 1 D.H. (1 dioptrie convexe). Je dis alors que le champ d'accommodation A = 4 D. Chez les héméralopes A = de 1 à 2 D *tout au plus*, c'est le P.P. qui est seul éloigné, P.R. étant demeuré à sa place.

Cette parésie de l'accommodation est analogue à la presbytie sénile : seulement elle n'a pas pour cause la perte d'élasticité du cristallin, mais bien l'affaiblissement du muscle ciliaire. Le traitement par l'ésérine le démontre.

4° *Vision périphérique.* — Presque toujours dans l'héméralopie essentielle le champ visuel périphérique est intact. Cette intégrité est signalée dans plusieurs observations publiées jusqu'à ce jour.

Il existe pourtant quelques faits contradictoires. Ainsi, Reymond dit avoir trouvé de petits scotômes périphériques. Hocquard dans sa thèse sur la rétinite pigmentaire, raconte la très intéressante histoire d'un officicier qui paraissait atteint d'héméralopie simple avec rétrécissement concentrique du champ visuel et chez qui après plusieurs années, on vit ap-

Digitized by Google

paraître au Val-de-Grâce les premières traces de rétinite pigmentaire. Je reviendrai sur ce fait à propos des lésions du fond de l'œil.

Enfin mon observation X est un exemple bien net de rétrécissement du champ visuel sans lésion pigmentaire. Ici le rétrécissement était surtout sensible du côté gauche. Le malade ne s'en était pas aperçu jusqu'au moment où je fis l'examen par le périmètre de Badal, et j'eus la satisfaction de voir l'étendue du champ visuel s'accroître graduellement à mesure que le traitement améliorait la vision nocturne.

Ainsi sans aller plus avant pour le moment dans les discussions que la présence de ce symptôme peut soulever, concluons qu'il est tout à fait exceptionnel.

5° *Dyschromatopsie.* — Les troubles de la vison des couleurs sont passés sous silence par la plupart des auteurs, sans doute parce qu'ils ne les ont pas recherchés. Ils m'ont paru être habituels.

Je sais bien que le daltonisme naturel ou congénital, au quel s'ajoute l'insuffisance d'éducation est fréquent surtout chez les matelots, population vouée à la navigation où à la pêche dès le jeune âge, et chez laquelle le développement artistique des sens est absolument nul. Aussi dans ces recherches un certain degré d'erreur sur le vert et bleu ou sur les teintes atténuées ne peut-il pas être accueilli comme une dyschromatopsie pathologique. Mais il est des faits incontestables, par exemple celui du soldat du génie Georges (Obs. VII) dont la dyschromatopsie considérable au début a presque complètement disparu à mesure que l'héméralopie s'avançait vers la guérison.

Du reste quand un homme interrogé au sujet des couleurs, hésite, se fatigue et donne des réponses *qui ne le satisfont pas lui-même*, il n'y a pas erreur congénitale, mais bien dyschromatopsie pathologique. Ainsi Guillerme (Obs. X) déclare qu'à bord avant sa maladie il distinguait très bien les feux de côté rouges et verts et maintenant il les confond; à l'hôpital, placé devant un disque à radiations colorées, il confond d'abord le vert et le bleu et distingue le rouge; puis

Digitized by Google

après un moment la fatigue intervient et il confond le rouge[1] le vert et le bleu qu'il appelle vert. Ainsi la dyschromatopsie, symptôme fréquent des lésions rétiniennes légères, accompagne ordinairement l'héméralopie essentielle; elle suit la marche des crises et disparaît avec elle.

L'explication de cette dyschromatopsie n'est pas facile. On sait d'ailleurs que le daltonisme fréquent dans les classes peu lettrées, le devient bien plus encore si l'on examine certaines catégories d'ouviers, en particulier les chauffeurs.

Favre affirme que les chauffeurs des chemins de fer donnent une proportion de 24 p. 0/0 d'altoniens, tandis que les employés ordinaires n'en comptent que 8 p. 0/0. Féris trouve 3, 4 p. 0/0 de daltoniens chez les marins en général, tandis qu'il en rencontre 18 p. 0/0 chez les chauffeurs. Il est manifeste que cette diminution habituelle du sens chromatique chez les chauffeurs est en relation avec l'épuisement de la sensibilité rétinienne pour le rouge incandescent.

Y a-t-il chez les héméralopes un épuisement, une torpeur chromatique analogue par suite du coup de soleil? Cela peut être, mais le fait de la réapparition de ces troubles par crises, sans que la cause soit répétée, donne peu de vraisemblance à cette interprétation. Dans l'état actuel de la science on ne peut rien formuler de plus précis.

Quant à la vision colorée je ne l'ai point rencontrée, n'ayant pas eu affaire à des ictériques.

Ainsi l'héméralopie s'accompagne de symptômes qui n'échappent pas à un examen attentif, mais qui passeront inaperçus si l'interrogatoire est sommaire et le jugement expéditif. Il faut que le clinicien provoque la manifestation de ces troubles dont le malade ignore presque toujours l'existence. On trouvera dans la mise en relief de ces symptômes des moyens absolus d'éloigner tout soupçon de simulation. Ainsi je regarde la parésie de l'accommodation comme cons-

1. Je me sers pour ces épreuves du disque coloré rotatoire de M. Barthélemy, médecin en chef de la marine. L'examen par le procédé quantitatif de Dor m'a donné des résultats trop peu précis pour que j'en tire quelque utilité dans les recherches actuelles.

Digitized by Google

tante et quand un héméralope se présente, le seul fait de l'éloignement du PP doit faire juger qu'il ne simule pas.

Le plus souvent il y aura en même temps dilatation de la pupille et dyschromatopsie. Le rétrécissement du champ visuel et les scotomes sont au contraire des troubles exceptionnels qui n'ont d'intérêt qu'au point de vue scientifique.

Enfin l'examen du fond de l'œil fournira le plus souvent des signes d'une grande valeur.

§ 3. LÉSIONS.

Longtemps les auteurs ont répété qu'il n'existait point de lésion du fond de l'œil. C'est Quaglino en 1865 qui le premier décrivit les altérations que l'on voit à l'ophthalmascope et donna la formule anatomique suivante qui a depuis peu varié : trouble du système circulatoire rétinien — stases des veines — infiltration séreuse de la substance rétinienne — compression des cônes et des bâtonnets.

Martialis en 1868 développe et accentue cette description en montrant des plaques à prolongements opaques le *long* des vaisseaux, *des veines surtout* (?) qui semblent être la source de cette transsudation séreuse.

Galezowski en 1869 précise davantage l'état des vaisseaux, montre que la suffusion séreuse péripapillaire s'étend le long *des artères* et que celles-ci sont très-petites, filiformes et parfois même interrompues. Ces interruptions sont regardées par lui comme des points rétrécis par l'état spasmodique qui produit l'anémie et l'anesthésie de la rétine.

Poncet (de Cluny) décrit la même année l'anémie des artères, la congestion des veines, l'injection rosée de la papille et l'œdème consécutif.

Après ces descriptions publiées par des auteurs qui savent je crois se servir de l'ophthalmoscope, on est étonné de retrouver dans les ouvrages postérieurs ce jugement suranné qu'il n'existe point de lésion du fond de l'œil dans l'héméralopie essentielle.

Ainsi s'exprime Laveran dans un chapitre qui est par ail-

Digitized by Google

leurs très bien fait. Ainsi parle Abadie dans son article du *Dict. prat.* : « Dans l'héméralopie essentielle, dit-il, l'examen du fond de l'œil est constamment négatif. » Il eût été plus sage d'avouer simplement que dans bien des cas on n'a pas trouvé de lésion. Parinaud n'en a point trouvé chez un de ses ictériques (Obs. V). Mon maître, M. Barthélemy, m'a souvent dit qu'il avait examiné fréquemment des héméralopes qui n'étaient pas des simulateurs, sans réussir à trouver aucune lésion. J'ai comme lui et comme tout le monde, rencontré aussi des faits négatifs. Cela dépend certainement de la période, mais quand l'héméralopie est déjà ancienne et qu'elle s'est montrée plusieurs fois, les lésions sont bien visibles.

Ce qui frappe souvent tout d'abord, c'est l'aspect blanc, anémique de la papille et des portions péri-papillaires. Squiban (Obs. IX) présentait cet état de la papille à un si haut degré, qu'on aurait pu croire à une atrophie du nerf optique. En second lieu les veines sont grosses, gorgées, et souvent d'une couleur violacée ou chocolat qui s'éloigne du rouge brun ordinaire. Les artères sont filiformes et souvent invisibles ; quelque fois on peut les suivre sur la papille, mais on les perd aussitôt en dehors pour les retrouver plus loin.

La suffusion séreuse-péripapillaire est formée d'un voile léger rose pâle ou presque blanc, demi-transparent et dont les limites diffuses se perdent dans la rétine anémiée. Ces traces de suffusion que je n'ai pas vues former de véritables plaques opaques, n'englobent pas d'ordinaire tout le tour de la papille; elles ne règnent que sur un arc plus ou moins étendu de ce bord (fig. 4), et souvent se montrent isolément au point où chacune des artères sort de la pupille (fig. 3). Elles suivent en décroissant les artères, et parfois, la traînée blanche qu'elles font (fig. 5) est la seule trace de l'artère étranglée et invisible.

Toutes ces lésions sont localisées autour de la papille et disparaissent vers l'ora serrata.

Existe-t-il des lésions hémorrhagiques, pigmentaires...? Plusieurs ophtalmologistes, Poncet entre autres, ont cherché ces altérations sans les trouver. Je ne les ai pas rencon-

Digitized by Google

trées non plus, même là où le champ visuel était rétréci. Martialis donne les taches pigmentaires avec véritable choroïdite comme la terminaison habituelle de l'héméralopie.

Il est manifeste qu'il s'est trouvé devant des cas dont le diagnostic n'était pas très net. Ainsi, il a rangé sous le nom d'héméralopes : un sergent atteint de choroïdite; un maître, alcoolique, atteint d'atrophie des deux rétines et qui fut amélioré par la faradisation; un caporal, syphilitique, dont les exsudats furent guéris par le traitement spécifique. Les figures du fond de l'œil qu'il donne à la fin de son article ajoutent encore à la confusion; c'est vraiment sur des preuves bien faibles que Netter s'appuie quand il tire, de l'examen des figures de Martialis, cette conclusion que l'héméralopie essentielle n'est qu'un début de rétinite pigmentaire.

Il faut à ce sujet citer quelques faits publiés récemment.

Landolt (*Ann. ocul.*, 1873) déclare avoir trouvé, au début de la rétinite pigmentaire acquise, « une papille grisâtre infiltrée, à circonférence masquée par du tissu rétinien infiltré; des vaisseaux voilés à travers *toute* la rétine; en outre à la périphérie, quelques rares amas pigmentaires. » Il y a bien une certaine similitude entre ces lésions et celles de l'héméralopie simple. Mais dans cette dernière maladie, les lésions paraissent être toujours localiseés à la région péri-papillaire.

Rousset, dans sa thèse, signale un cas où il y eut, comme dans mon observation X, lésions simples de l'héméralopie essentielle et rétrécissement concentrique du champ visuel. « C'est, dit-il, un cas intermédiaire entre l'héméralopie essentielle et la rétinite pigmentaire. »

Enfin, il faut surtout examiner le fait de Hocquard. Cette observation a été citée tout au long dans plusieurs publications, et je ne puis que la rappeler. Un officier était atteint d'héméralopie depuis quatre ans. Peu à peu le champ visuel périphérique se rétrécit, et, comme il était en traitement au Val-de-Grâce dans le service de M. Perrin, il avait été maintes fois examiné à l'ophthalmoscope. Toujours on trouvait les lésions de l'héméralopie et rien que cela; la zone de l'ora serrata était intacte. Un jour, on y vit poindre une tache pigmen-

Digitized by Google

taire, et la rétinite commença alors à se développer avec ses caractères ordinaires.

Ce fait donne à réfléchir et nous ramène aussitôt à cette déclaration de Martialis : « L'héméralopie, dit-il, n'a pas toujours une marche fatale, elle peut guérir après des récidives; mais beaucoup de ces guéris, momentanément repartis dans leurs foyers, ont du avoir des rétinites qui ont ensuite amené la cécité. Je possède bon nombre de faits à l'appui de cette opinion. »

Il est regrettable que ce bon nombre de faits n'ait pas été livré au public, car, pour le moment, il n'en existe pas dans la science d'autre que celui de Hocquart. Or, ce fait a reçu une explicatiou toute différente : il s'agissait bien d'une rétinite pigmentaire, mais la maladie est restée des années sans pigment visible à l'ophthalmoscope. La chose est possible; plusieurs l'ont admise, et je ne peux pour ma part qu'apporter aux débats mon observation X, sans oser cependant l'identifier avec celle de Hocquard.

Comme on vient de le voir pour la plupart des auteurs, les lésions résident dans la rétine et dans son système circulatoire en particulier. Cependant Parinaud expliquant les troubles héméralopiques par des modifications de sécrétion du pourpre visuel, sous l'influence d'une altération du sang, émet l'opinion que la véritable lésion réside dans la choroïde. Le moment ne paraît pas venu de résoudre ce point théorique.

Ainsi, les lésions ophthalmoscopiques sont en général légères, fugaces, et quoique Martialis craigne que les transsudations séreuses finissent par s'organiser et donner lieu à des désordres irrémédiables, il n'existe pas dans la science de faits bien nets pour étayer une doctrine aussi sévère.

Quant aux lésions anatomiques proprement dites, à celles qui sont étudiées sous le microscope, on n'en connaît à peu près rien. Il n'existe qu'une description histologique de Iwanoff (*Arch. für Ophth.*, 1865) se rapportant à une rétinite périvasculaire, mais les désordres profonds de la rétine, de la choroïde, du cristallin, de l'iris, etc., montrent qu'il y avait dans cet œil toute autre chose qu'une simple héméralopie.

Digitized by Google

§ 4. MARCHE. PRONOSTIC.

Il y a peu de chose à dire de la durée et du pronostic de l'héméralopie. On sait que le plus souvent elle récidive plusieurs fois, chacun des accès ou crises durant de quelques jours à quelques mois, ces crises sont séparées par des intervalles plus longs que les périodes de troubles. Puis, si la maladie persiste, les troubles deviennent continus ou subcontinus.

La maladie paraît guérir, soit spontanément par changement de milieu et suppression des causes qui l'avaient amenée, soit par le traitement médical. La guérison est-elle bien définitive? Je pense que oui, et que nos matelots échappés au soleil et aux marécages des tropiques retrouvent dans leur métier de pêcheurs sur les côtes de Bretagne ou de Normandie des conditions de guérison durable.

A ce propos, j'ai interrogé un certain nombre de malheureux affectés de cécité, suite d'atrophie, de choroïdite, etc, et pouvant avoir un début dans un séjour aux pays chauds; j'ai recherché avec soin par l'interrogatoire si le premier trouble dont ils se souvinssent avait été la cécité nocturne : jamais je ne l'ai rencontrée.

§ 5. TRAITEMENT.

Ainsi, le pronostic me paraît peu grave, quoique l'insuffisance des faits commande à ce sujet de prudentes réserves.

Une maladie qui survient par accès de quelques jours de durée suivis de rémissions spontanées donne beau jeu aux médicaments; car quel est le praticien qui ne sera pas satisfait de sa cure et qui n'imputera pas la guérison à son remède favori? Il ne faut pas chercher d'autre raison à la faveur dont jouissent dans l'héméralopie une série de moyens d'une activité absolument nulle.

Il faut placer au premier rang de ces médicaments inoffen-

Digitized by Google

sifs le biblique foie de bœuf que Tobie légua à toute une postérité d'héméralopes. Le dernier défenseur de ce baume angélique, Baizeau, soutient sa cause d'une façon étrange. « J'ai eu des succès, dit-il, non seulement avec la décoction de foie de bœuf, mais encore avec des vapeurs d'eau pure et d'infusion de diverses plantes. » Inutile d'insister.

Un certain nombre de médicaments seront employés avec succès contre la détérioration générale de l'organisme : l'huile de foie de morue, le fer, le quinquina, etc. Dans ce groupe, la cure de Vichy a échoué entre les mains de Cornillon. La quinine a réussi quelquefois quand les accès d'héméralopie concordaient avec des accès paludiques.

Quaglino a obtenu une belle guérison par des injections hypodermiques de strychnine; je les ai essayées une seule fois et sans succès.

J'ai essayé aussi les injections de pilocarpine, là où il y avait une abondante transudation séreuse dans la rétine, et je n'en ai retiré aucun avantage.

Mais le médicament qui a toujours agi d'une façon presque instantanée, c'est le sulfate d'ésérine. Préconisé par Galezowski, en 1869, cet agent a donné d'excellents résultats tant à ce maître éminent qu'à plusieurs de ses élèves. Je ne veux pas, à la fin d'un travail déjà trop long, aborder une étude de l'action de l'ésérine sur l'œil sain et malade; c'est un sujet à réserver. Mais on peut dire en deux mots que l'ésérine ayant le double effet de développer les vaisseaux rétiniens et de tonifier les muscles ciliaires et iridiens, est le vrai médicament physiologique de l'héméralopie.

On voit, en effet, sous son influence, et dès la deuxième ou troisième instillation (Voir observation VII, etc.), l'ischémie diminuer, la parésie accommodative disparaître, et en même temps le malade accuse une grande amélioration dans la vision nocturne. Au bout d'une semaine en moyenne, même chez les gens atteints d'héméralopie depuis plusieurs mois et que j'avais déjà traités par d'autres moyens sans succès, la vision est redevenue normale.

L'ésérine s'instille chaque soir, et il faut naturellement pro-

Digitized by Google

longer le traitement deux à trois semaines après la cessation des troubles.

Le succès de cette méthode est incontestable, et on ne saurait mettre en parallèle les résultats cités par quelques auteurs dans la méthode des cabinets noirs de Netter. Je ne pense pas que, par cette méthode, on arrive à de pareils succès dans des cas d'héméralopie invétérée. Néanmoins, n'ayant pas d'expérience personnelle à ce sujet, je me propose de faire à l'occasion l'étude comparative des deux modes de traitement.

Conclusions. — 1° L'héméralopie mérite d'être conservée pour le moment comme maladie essentielle.

2° Elle est en relation avec l'anémie en général et le paludisme en particulier.

3° Elle se caractérise *subjectivement* par l'amblyopie nocturne, la parésie d'accommodation, la dyschromatopsie, et quelquefois le rétrécissement périphérique, et *objectivement* par la dilatation et la paresse de la pupille, et, du côté de la rétine, une stase des veines, une ischémie des artères et des transsudations séreuses localisées.

4° Elle est en général bénigne, mais dans quelques cas, son avenir est inconnu.

5° Le meilleur traitement consiste dans l'usage de l'ésérine.

PLANCHE XX.

Fig. 3. — Tache exsudative. — Œil gauche de Squiban.
Fig. 4. — Œdème péripapillaire. — Œil gauche de Geoffroy.
Fig. 5. — Œdème périvasculaire. — Œil droit de Guillerme.

CHANCRE DES PAUPIÈRES ET DU GLOBE OCULAIRE

Par le docteur GALEZOWSKI

Les chancres infectants des paupières ne sont pas excessivement rares, si on en juge par des nombreuses

Digitized by Google

observations qui se trouvent rapportées dans les différentes publications ophtalmologiques et de syphiligraphie.

En ce qui me concerne particulièrement, je dois dire qu'il ne se passe pas un an ou deux ans plus, sans que je ne voie pas un cas de ce genre.

Je parle ici de chancre infectant, car le chancre mou ne constitue qu'une très grande exception.

Un fait tout récent vient de se présenter à ma consultation de la clinique, et les caractères qu'il accusait dès le début de la maladie sont tellement caractéristiques, qu'il m'a semblé très utile de les rapporter ici. Si on examine la maladie en détails et si on compare tous les symptômes au début et à une période ultérieure, on verra qu'ils diffèrent tellement que si on n'analyse pas scrupuleusement chaque symptôme, avec soin, on sera très facilement induit en erreur et on confondra la maladie avec toute autre ulcération.

Voici l'observation détaillée telle que nous l'avons rédigée avec le concours d'un de mes assistants le docteur Aguilar Blanch.

OBSERVATION

Chancre infectant de la paupière supérieure,
Syphilis secondaire.

Monsieur B,.. âgé de 35 ans, boulanger, demeurant à Paris, se présente à la clinique de la rue Dauphine, le 3 août dernier, et se trouve inscrit au n° 77, v°, 56, du registre. Ce malade est en apparence bien portant quoique un peu lymphatique; il est marié depuis plusieurs années. Son père est mort de la poitrine à l'âge de 69 ans, et sa mère à l'âge de 60 ans à la suite d'une affection cérébrale.

Dans son enfance, notre malade n'a eu que la rougeole, et à l'âge de 25 ans il avait contracté une blennorrhagie qui a guéri très rapidement sans laisser aucune suite. Depuis, il affirme n'avoir jamais eu aucun accident vénérien. Ses yeux étaient toujours bons; il y a un an, il a eu une simple inflammation des conjonctives avec sécrétion peu abondante, qui se dissipa au bout de quelques semaines.

Digitized by Google

Ce n'est que depuis quatre semaines, par conséquent depuis le commencement du mois de juillet, qu'il a ressenti, pour la première fois, des cuissons dans le coin de l'œil droit; et, de plus, l'œil commença à larmoyer. Quelques jours après, il s'est aperçu d'une petite ulcération au bord interne de la paupière supérieure droite, qui, à partir de cette époque n'a cessé que de croître et de s'enflammer, sans qu'il en ressentît beaucoup de douleur. Le malade nous affirme qu'il n'a pas eu des relations avec des femmes et qu'il ne peut expliquer l'apparition de cette ulcération qu'après avoir essuyé son œil avec le mouchoir d'une femme de ses amis, chez laquelle il avait dîné. Ces renseignements, quoique un peu vagues, semblent néanmoins indiquer la contamination soit à l'aide d'un mouchoir sale, comme le malade l'avoue, soit par une autre voie et moyen quelconque.

L'examen attentif de l'œil malade et de tous les autres symptômes, nous démontre d'une manière positive que la contamination a eu lieu. Voici, en effet, dans quel état se présente la paupière enflammée et ulcérée : elle est œdémateuse, d'une teinte rouge foncé, et surtout dans son tiers interne. Au bord même de cette paupière et vers l'angle interne, on constate une ulcération profonde, à bord taillé à pic. Elle a la forme d'un éllipsoïde, dont le grand diamètre est placé horizontalement, longeant le bord palpébral, et mesure 13 millimètres; dans le diamètre vertical il y a 8 millimètres. Toute cette ulcération occupe presque exclusivement la peau et touche à peine le rebord conjonctival. Cet ulcère est recouvert d'une exsudation séro-purulente, très peu abondante, ses bords sont épais et indurés, d'une consistance presque cartilagineuse et cette dureté dépasse de quelques millimètres, tout autour, les bords de l'ulcération.

La conjonctive bulbaire dans la partie voisine à l'ulcération, de même que celle du cul-de sac inférieur, est assez fortement injectée, ce qui rend l'œil un peu larmoyant et sensible à la lumière.

Le malade a éprouvé, pendant les derniers jours, des douleurs sourdes a l'angle interne de l'œil, et qui s'irradiaient de temps en temps à la région sourciliaire temporale et à la joue du côté correspondant; ces douleurs devenaient plus intenses à l'air et au froid.

Le système ganglionnaire se trouve développé d'une manière très sensible dans toute la moitié de la tête et du cou. Nous constatons, en effet, deux ganglions lymphathiques

Digitized by Google

parotidiens engorgés et gonflés d'une manière très notable; ils y atteignent le volume d'une amane.

Les ganglions sous-maxillaires du côté droit et 5 ou 6 ganglions du côté droit du cou sont très fortement gonflés, en même temps qu'ils sont complètement indolents. Rien de semblable du côté gauche de la tête et du cou, ce qui prouve que ces engorgements ganglionaires sont réellement provoqués par un ulcère spécifique de la paupière.

Du côté de la santé générale on ne trouve rien de particulier, si ce n'est un peu de trouble digestif, et un catarrhe bronchique chronique sans gravité. Rien à la bouche, si ce n'est une légère cicatrice résultant d'une ancienne brulûre. La peau est saine et ne présente aucune trace d'éruption.

Diagnostic. — Prenant en considération l'état de la paupière et la forme de l'ulcération, nous avions le droit de diagnostiquer un chancre infectant. L'aspect, en effet, que présentait l'ulcération était on ne peut plus caractéristique : les bords étaient saillants et taillés à pic, toute la base de l'ulcère était dure, et cette dureté était bien circonscrite.

La conjonctive, au voisinage de l'ulcération, était très peu altérée; mais, ce qui avait, surtout, une grande signification dans le diagnostic différentiel, c'est l'engorgement des ganglions parotidiens, sous-maxillaires et du cou, qui tous étaient démesurément développés et indolents. Certainement, des engorgements ganglionaires peuvent exister dans l'herpès fébrile de la paupière, dans les furoncles, etc., mais ils sont alors bien plus douloureux et n'existent habituellement que dans la région parotidienne.

On ne pouvait pas admettre l'existence d'une plaque muqueuse ou d'une syphilide ulcéreuse à cause d'absence de tout autre signe d'infection syphilitique antérieure; d'autre part la dureté de la base était plutôt de nature primitive.

Nous étions, en effet, en présence d'un chancre infectant comme nous avons pu nous en convaincre par la marche ultérieure de la maladie et par l'éruption secondaire, qui apparut trois semaines après que le malade est venu nous voir pour la première fois, et par conséquent six semaines ou deux mois après l'inoculation de la maladie.

Digitized by Google

Traitement. — Le 3 août, le malade se présente à la clinique et on lui ordonne de faire des lotions *loco dolenti*, avec une solution phéniquée au 1/100e, de saupoudrer l'ulcération avec le calomel porphyrisé et de prendre à l'intérieur la liqueur de Van Swieten.

Le 6, la suppuration s'est arrêtée et alors le fond de l'ulcère se montra avec sa couleur lardacée ordinaire.

10 août. — La cicatrisation commence, l'ulcère est recouvert par une pellicule cicatricielle; l'induration de la base diminue, l'œdème s'efface. On ajoute à la prescription antérieure les frictions mercurielles générales aux jointures.

23 août. — On voit le fond de l'ulcère le malade ayant arraché avec son mouchoir la pellicule cicatricielle que nous avons vue le 10 août. Malgré cela la coloration de son fond est franchement rougeâtre et la saillie des bords a disparu, car maintenant tout est au même niveau. L'œdème de la paupière n'existe qu'autour de l'ulcération.

Cependant le malade a négligé les frictions mercurielles et les symptômes d'infection générale commencent à se représenter.

En effet, la roséole apparaît sur les membres, sur l'abdomen et sur le cuir chevelu; et même, dans la bouche, on peut voir une plaque muqueuse sur la face postérieure des lèvres inférieures.

29 août. — La cicatrisation commence de nouveau; l'ulcération chancreuse est recouverte de la pellicule épidermique et conséquemement, point du tout de suppuration. L'éruption papuleuse est encore dans le même état.

Cette observation ne peut laisser aucun doute sur l'existence de chancre chez ce malade; son aspect, sa marche et l'apparition de l'éruption syphilitique en sont la meilleure preuve. Ce qui est un peu plus difficile à établire, c'est le mode d'inoculation. Mais, à ce sujet, les malades sont en général très sobres de renseignements, car ils ne veulent jamais avouer leurs vices. C'est ainsi que dans le fait rapporté par Hirschler, le médecin qui portait le chancre induré sur la

Digitized by Google

paupière, prétend que le pus chancreux avait rejailli dans son œil pendant qu'il faisait des injections sur les plaies chancreuses des malades.

Un de mes malades affirmait qu'ayant couché sur des oreillers sales, il s'était inoculé ainsi le chancre. Un autre, dont j'ai rapporté l'histoire, paraissait avoir contracté la maladie par le transport du pus avec ses propres doigts, car il s'agissait chez lui d'un chancre mou.

Si ces différentes sortes de transmissions sont possibles, il faut retenir qu'elles doivent constituer une exception, car dans la majorité des cas, l'inoculation doit se faire par le contact direct de la langue ou de la bouche atteinte d'un chancre ou d'une plaque muqueuse, sur la paupière.

Le contact direct doit être, selon moi, considéré comme le seul et unique mode de transmission du chancre à l'œil, et si le malade veut se rappeler exactement toutes les circonstances dans lesquelles l'acte vénérien a eu lieu, il ne manquera pas de trouver des causes suffisantes pour l'inoculation du chancre à la paupière, soit par l'intermédiaire de la bouche, de la langue ou même du membre viril.

L'observation suivante me paraît être très utile pour éclairer ce point encore obscur de l'étiologie car elle se rapporte à un médecin qui a bien voulu rédiger lui-même son observation. Notre confrère est venu me voir, il y a huit ans, je lui avais reconnu immédiatement sa maladie, qui présentait pourtant sous plusieurs rapports des difficultés de diagnostic. Pour plus de certitude je l'avais adressé à mon excellent ami, le professeur Fournier, qui confirma de tous points mon diagnostic.

Voici cette observation :

OBSERVATION.

Chancre infectant des paupières. — Induration scléreuse des tissus. — Accidents secondaires. — Guérison.

M. X... trente-cinq ans. — Bonne santé habituelle, n'ayant

Digitized by Google

jamais eu la plus légère maladie des yeux est atteint, le 2 avril, d'une conjonctivite légère qu'il ne soigne pas les premiers jours et qui va en s'aggravant jusqu'au 12, époque à laquelle il suspend son service.

Entre le 2 avril, et le 12 du même mois, M. X. a des relations avec une femme qui a eu la syphilis il y a deux ans environ, mais qui paraissait complètement guérie.

Le 20 avril. Douleurs très vives à la tempe, à la région frontale et occipitale. Chémosis intense, semblant étrangler la cornée qui semble nette. L'iris se contracte facilement, mais le malade ne peut supporter la lumière.

On découvre à la face interne de la paupière, deux petites ulcérations, qui ne paraissent pas de nature spécifique aux médecins qui sont appelés à me donner leurs soins. Un liquide muco-purulent baigne la partie inférieure de l'œil. Engorgement ganglionnaire du cou et pré-auriculaire. La paupière inférieure est dure et tuméfiée.

Les douleurs sont continues mais redoublent tous les soirs et sont rebelles à l'emploi des narcotiques.

Traitement. — Applications de sangsues à la tempe, purgatif, collyre au nitrate d'argent. Frictions avec onguent napolitain belladoné. Du 28 au 30 avril par la palpation de la région orbitaire on sent une dureté de l'arcade orbitaire, due à de la périostite. Une exostose apparaît. L'iris est moins contractile, quelques abcès au pourtour de la cornée. Un des médecins consultants, soupçonne une affection de nature spécifique et envoie le malade consulter un spécialiste au 13 mai. Je viens consulter, à Paris, M. Galezowski, qui porte le diagnostic d'un chancre des paupières.

Le 20 mai, la roséole se déclare et vient éclairer un point obscur de la maladie qu'on pouvait rattacher à des accidents tertiaires. Et pourtant, le malade affirmait n'avoir nulle souvenance d'avoir eu la syphilis.

25 mai. — Applications de sangsues. Collyre au sulfate neutre d'atropine. Iodure de potassium et les pilules de proto-iodure d'hydrargyre. Sous l'influence de cette médication, les douleurs cèdent, la photophobie est moins intense le sommeil revient, la périostite diminue; mais la conjonctivite avec chémosis persiste encore, l'œil ne peut

Digitized by Google

s'ouvrir aussi facilement que l'autre. La vue est moins nette.

Voici la marche qu'a suivie ma maladie :

Je revis la dame avec laquelle j'avais eu des relations, et je me rappelle surtout d'après ses souvenirs, qu'elle avait à la pointe de la langue deux petites ulcérations qui ont disparu depuis, mais qui sont revenues en ces temps derniers et que j'ai pu constater. Il y avait de l'adénite cervicale manifeste. Examinée au spéculum, cette malade n'avait plus aucune trace de son ancienne affection.

Je crois donc au contact direct de la langue sur l'œil qui était atteint de conjonctivite intense, et qui, par conséquent, était plus disposé à l'absorption du virus, et le chancre est venu s'implanter sur l'œil malade.

Ainsi donc, voilà un fait des plus concluants de l'inoculation directe du chancre par la langue qui portait ces ulcères. Mais quels étaient ces ulcères ? Était-ce un chancre ou des plaques muqueuses ? D'après les renseignements fournis par le docteur X... sur les antécédents de la malade, elle paraissait être guérie de ses accidents syphilitiques, et par conséquent, elle aurait contracté un chancre à la langue, qu'elle a transmis à son médecin. Ou bien encore, on pourrait admettre qu'une plaque muqueuse aurait surgi spontanément sur sa langue et qu'elle a été transmise à l'œil de notre confrère sous forme d'un ulcère chancreux avec toutes ses conséquences. C'est cette dernière opinion qui paraît plus probable : c'est l'opinion admise aujourd'hui le plus généralement. Mon ami le docteur Joubert (de Bagnolles) m'a dit avoir constaté plus d'une fois chez des marins le chancre infectant provenir de l'inoculation des plaques muqueuses.

Mais si ce fait est réel, que les plaques muqueuses s'inoculent chez d'autres individus sous forme de chancres, il n'en est pas moins vrai, qu'elles peuvent aussi conserver après l'inoculation tous les caractères de la plaque muqueuse, ou bien ces ulcères subissent des transformations ultérieures avec hypertrophie des tissus sous-jacents.

Fournier insiste beaucoup sur ce fait, que les syphilides muqueuses se doublent souvent à leur base d'une indura-

Digitized by Google

tion absolument identique à celle du chancre[1]. Une plaque muqueuse peut donc ressembler au chancre et n'être qu'une plaque muqueuse qui peut donner lieu à la transmission de la syphilis sous forme d'un chancre. Chez notre malade le chancre de la paupière a pu être, par conséquent, engendré très facilement par une plaque muqueuse linguale de la femme, qui paraissait être guérie de la syphilis.

En examinant le chancre palpébral de mon confrère X... je n'ai pas pu retrouver des signes de la plaque muqueuse, et j'ai dû admettre l'existence d'un chancre, tandis qu'il n'y aurait rien d'étonnant que nous ayons eu affaire à une plaque muqueuse inoculée et indurée.

Les plaques muqueuses, inoculées aux paupières, peuvent dans certains cas conserver tous les caractères primitifs, mais ici, comme dans la forme indurée, on trouvera des altérations des paupières et des vaisseaux lymphatiques dans toute la moitié de la tête.

Voici un fait tout récent recueilli dans ma clinique qui est très caractéristique et très concluant sous ce rapport. L'observation a été recueillie par mon assistant, le docteur Aguilar Blanch.

Observation.

Plaque muqueuse de l'angle interne de l'œil gauche.

M. S... âgé de 27 ans, tempérament lympho-nerveux et assez bonne constitution, se présente à la clinique le 11 septembre dernier en demandant des soins.

Rien d'antécédents de famille qui ait rapport avec sa maladie actuelle, car son père était mort d'hémorrhagie, et sa mère d'une maladie de foie. Lui-même ne nous donne aucun renseignement; il n'a jamais été malade, si ce n'est quelques boutons qui parurent sur les différentes parties de son corps, à l'âge de la puberté. Il est marié et a deux enfants, sans qu'aucune personne chez lui ait eu la moindre affection.

Trois jours avant son entrée à la clinique son œil devint rouge à l'angle interne, enflé et larmoyant.

1. Fournier. *Syphilis chez la femme*, p. 602.

Digitized by Google

État actuel. — L'œil légérement hyperhémié. La paupière est rouge, tuméfiée dès sa partie moyenne jusqu'à la commissure interne, et d'une façon progressive. Le gonflement s'étend aussi quelque peu sur la région du sac lacrymal. Ce gonflement s'accentue davantage vers la région caronculaire, là où se trouve une ulcération de la grandeur d'une lentille de forme irrégulière placée plutôt sur la paupière supérieure à son quart interne, mais qui intéresse aussi en même temps, en se retournant en arrière, une partie de la conjonctive. Cette ulcération n'est pas très profonde, ses bords ne font pas une grande saillie, mais elle a un fond de teinte grisâtre et fournit une secrétion purulente jaune et demi-liquide qui a une odeur particulière, et qui en se répandant au dehors se dessèche en formant des croûtes. Du côté de la paupière supérieure on aperçoit des excoriations plus ou moins prononcées qui se portent aussi vers la cœroncule, et qui s'accompagnent d'une congestion fort vive.

Dans le tissu sous-cutané on sent par la palpation un cordon sous-cutané qui, prenant son point de départ des tissus voisins de l'ulcère, se dirige par la paupière supérieure, en formant un arc jusque tout près de l'extrémité externe de la région sourcilliaire, c'est à dire, côtoyant le rebord orbitaire de l'os frontal et se terminant là par une petite tumeur dure de la grandeur d'un pois. Une autre tumeur de la même espèce, plus aplatie et mobile, est placée sur le bord postérieur du muscle masseter et au dessous de l'arcade zygomatique, une autre grosseur semblable; est située en bas et en arrière de l'angle de la mâchoire inférieure. Aussi, entre ces deux tumeurs on peut trouver un autre cordon dur et résistant, avec des étranglements, et qui vient aboutir à toutes les deux par ses extrémités. Il est parallèle au bord postérieur de la branche ascendante de la mâchoire.

C'est une lymphangite avec adénite provoquée par l'ulcère qui n'est autre qu'une *plaque muqueuse.*

On lui ordonna de prendre des pilules de proto-iodure d'hydrargyre et de saupoudrer l'ulcération avec le calomel porphyrisé.

Digitized by Google

22 septembre. — L'engorgement lympho-glandulaire commence à se recoudre. La cicatrisation de la plaque avance rapidement.

27 septembre. — L'ulcération est complètement cicatrisée, mais le tissu inodulaire est encore très mince : cependant, il existe encore de la tuméfaction de tous les tissus voisins, au grand angle de l'œil.

La glande sous-maxillaire a diminué déjà de moitié, les autres sont en voie de résolution.

2 octobre. — La cicatrice de la plaque est devenue tout à fait solide. Elle a une teinte blanchâtre et forme des petites élévations qui ressemblent à une espèce d'hypertrophie des papilles du derme.

Le cordon lymphatique que nous avons décrit dans la région sourciliaire a disparu, de même que la petite glande où il aboutissait. Restent encore la glande préauriculaire et la glande de l'angle de la mâchoire inférieure; mais encore cette dernière est diminuée de deux tiers.

Des ulcères syphilitiques peuvent aussi se développer sur la muqueuse du globe oculaire lui-même. Ces faits s'observent quelquefois, mais il faut dire, qu'en général, les ulcères vénériens attaquent de préférence la peau du voisinage du bord palpébral.

Mais ce qui est plus rare, et on peut même dire exceptionnel, c'est de voir un ulcère syphilitique à la surface de la cornée elle-même. La chose pourtant ne peut pas être contestée dans le fait suivant qui a été observé à ma clinique il y a bientôt deux ans.

L'observation que je rapporte ici, a été recueillie par un médecin militaire, qui suivait mes cliniques, le docteur Chaussier.

Observation.

Plaque muqueuse de la cornée.

La nommée V... Léontine, âgée de 26 ans, demeurant à

Digitized by Google

Passy, se présente le 1er février 1881, à la consultation de M. Galezowski.

Mariée depuis six ans, elle n'a eu qu'un enfant âgé maintenant de cinq ans et qui n'a jamais été malade. Peu après son accouchement elle eut sur tout le corps, mais principalement sur l'abdomen et la poitrine une éruption peu douloureuse qui disparut au bout d'un mois et ne s'accompagna d'aucun phénomène suspect tel que mal de gorge, alopécie, ulcérations sur les parties génitales. Elle n'a jamais fait de fausses couches.

Elle a d'ailleurs été toujours très bien portante jusqu'à l'âge de 24 ans. A cette époque elle a eu sur l'œil gauche une kératite qui a laissé une taie au centre de la cornée.

Il y a deux mois elle a éprouvé dans l'œil droit les mêmes troubles que du côté gauche, douleur, photophobie, larmoiement. Ces phénomènes n'étaient pas cependant très-marqués.

Depuis une quinzaine de jours elle a de plus remarqué sur l'œil une petite saillie qui a été en s'agrandissant progressivement. A ce moment les paupières étaient absolument indemnes de toute altération. Au fur et à mesure de l'agrandissement de la saillie, la douleur a augmenté de plus en plus, ainsi que le larmoiement et la rougeur. La lumière est également une cause de gêne et de fatigue plus intense.

Au moment où la malade est soumise à notre examen voici ce que l'on constate.

A la partie inférieure de la cornée droite. Une petite élevure grisâtre, de forme arrondie, ayant de 6 à 8 mill. de diam. Elle est ulcérée et repose sur un leucome dont une partie se voit encore au-dessus. Dans le reste de son étendue la cornée est trouble.

Autour de la cornée. Rougeur intense avec vascularisation, marquée surtout au voisinage de la petite élevure.

Sur la paupière inférieure. Ulcération grisâtre dont les limites sont très bien circonscrites, avec légère tuméfaction et induration sur toute son étendue. Elle siège sur la partie médiane du bout libre et empiète du côté externe. Cette ulcération n'a débuté que *quatre jours après* l'élevure de la cornée. Sur cette même paupière, conjonctivite assez intense.

Enfin, il y a de l'*engorgement ganglionnaire* au-devant de la parotide, dans la région cervicale et enfin dans l'aisselle, mais exclusivement du côté droit. A gauche, fait important à noter, il n'existe rien de semblable. Au dire de la malade, cet engorgement surtout dans la région du cou, daterait de plusieurs années déjà, mais aurait subi une recrudescence dans ces derniers temps.

Digitized by Google

Dans les autres parties du corps il n'y a rien de spécial à signaler, sauf une petite ulcération sur la muqueuse buccale, siégeant en regard d'une dent cassée, ulcération qui est en voie de guérison et n'offre aucun caractère particulier.

Après avoir reconnu là les caractères d'un ulcère syphilitique, nous avons soumis la malade au traitement général mercuriel (frictions avec onguent mercuriel dans les jointures à la dose de 4 grammes par jour et la pommade à l'oxyde jaune d'hydrargyre dans l'œil.) Ce traitement a été suivi par la malade pendant deux semaines. Nous avons constaté une amélioration sensible, mais au bout de ce temps, nous l'avons perdue de vue, la malade n'est plus retournée à la clinique.

Cette dernière observation est certainement moins complète et moins concluante que les autres car nous n'avons pu suivre la malade jusqu'au bout. Mais il n'y a pas possibilité de nier les caractères syphilitiques, de la maladie et très probablement de l'ulcère syphilitique primitif, *chancre* ou *plaque muqueuse*. D'abord, nous ne connaissons pas de tumeurs aiguës, qui se développent rapidement et sans douleur sur la cornée. D'autre part, les affections cornéennes n'amènent jamais d'engorgements ganglionnaires pré-auriculaires, sous-maxillaires et du cou du côté correspondant à l'œil malade, et il n'y a que la syphilis, qui puisse présenter ces caractères.

Dans les antécédents de la malade, il n'y a rien qui indique la syphilis antérieure. Il serait plus naturel, selon moi, d'admettre, que la malade a eu une inoculation directe d'un chancre ou de la plaque muqueuse sur un ulcère lymphatique et ancien de la cornée, et qu'il en est résulté un engorgement ganglionnaire consécutif.

Si je compare mes propres observations avec celles qui ont été publiées par Salomon, Rollet, Demarres, Ricord, Hirschler, je trouve quelques particularités assez importantes à noter. D'abord, au point de vue symptomatologique, c'est que la conjonctive prend généralement une part très minime à l'inflammation, et que tout le travail ulcératif se produit dans la peau et le tissu cellulaire sous-cutané. Il en résulte un engorgement intersticiel sous-cutané très marqué qui ressemble

Digitized by Google

beaucoup à ce qu'on observe dans des productions gommeuses. Cette induration est, comme dit Fournier, un des attributs les plus caractéristiques du chancre infectant, syphilitique, et elle persiste longtemps après que l'ulcération a été cicatrisée. Nous avons observé ce fait chez le malade dont nous rapportons l'observation et chez tous les autres malades que nous avons eu l'occasion de soigner.

Tous ces signes joints à l'absence de toute douleur, sont nécessaires à connaître, car ces accidents étant très rares, on sera très embarrassé de reconnaître le mal si on n'est pas averti par des signes pathognomoniques. Les statistiques réunies de Fournier, Bassereau, de Clerc, de Martin et de Cartier, ne donnent que deux chancres des paupières sur 1412 malades, par conséquent 1 sur 700.

Il est vrai que les malades atteints d'un chancre des paupières ne consultent pas généralement les syphilographes, mais les oculistes. Le plus grand nombre des cas connus sont ceux qui ont été observés dans les cliniques ophtalmologiques. En ce qui me concerne, je les vois une ou deux fois par an.

Relativement au diagnotic d'un chancre des paupières, il importe d'établir une différence entre certaines tumeurs qui ressemblent au chancre, et notamment la syphilide tuberculeuse, le cancroïde et le chalazion suppuré du bord libre des paupières.

Les caractères principaux d'une ulcération secondaire ou tertiaire syphilitique, résident dans l'étendue de la plaie, qui s'étend généralement le long du bord palpébral, comme nous avons eu l'occasion de l'observer chez un jeune malade du professeur Fournier. L'engorgement de la base n'est pas considérable, les glandes circonvoisines sont peu ou point atteintes. Les antécédents syphilitiques antérieurs compléteront le diagnostic.

Le *cancroïde* ne pourra être confondu que difficilement avec le chancre, d'abord par sa durée excessivement longue, généralement dépassant 2 à 3 ans. L'aspect de la plaie elle-même, sinueuse, se couvre de croûtes épaisses et saignant

Digitized by Google

avec une grande abondance, ce sont autant de signes qui feront distinguer le cancroïde du chancre. L'absence des ganglions périauriculaires, sous-maxillaires et du cou dans le cancroïde, servira aussi pour une grande part dans le diagnotic différentiel de la maladie.

Chalazion du bord libre ulcéré. Cette affection, en apparence, n'a aucun rapport et aucune ressemblance avec le chancre infectant ; mais il y a des cas dans lesquels les chalazions du bord libre deviennent ulcérés, bourgeonnants, et ressemblent soit à un épithélioma, soit à un chancre. Néanmoins, par la palpation, on s'assurera immédiatement qu'il n'y a point d'engorgement, ni au pourtour de la tumeur, ni à la base; l'affection est généralement ancienne, elle dure plusieurs mois, et il n'y a point d'adénopathie.

Relativement au traitement des chancres palpébraux, nous devons faire quelques remarques qui nous ont paru très importantes.

Il n'est pas nécessaire d'avoir recours à des cautérisations ou à d'autres moyens par trop énergiques, car l'observation m'a démontré qu'il suffit de saupoudrer l'ulcère plusieurs fois par jour avec la poudre de calomel porphyrisé pour qu'on obtienne une cicatrisation de l'ulcère. Il est bien entendu qu'on devra joindre à cela le traitement général, qui dans le chancre palpébral doit être invariablement le même : méthode par les frictions mercurielles sur les différentes jointures. Ce traitement devra être continué pendant plusieurs mois consécutifs, et souvent même pendant deux ans jusqu'à ce que toute trace de la syphilis ait disparu dans l'organisme.

Dr GALEZOWSKI.

Digitized by Google

EPICANTHUS

Docteur Lyder BORTHEN, de THRONDHJEM (Norvège).

Dans l'espace d'une dizaine de jours j'ai eu a opérer deux cas d'Epicanthus qui m'avaient été soumis. Ce défaut naturel ne se présentant pas fréquemment je prends la liberté de décrire ceux que j'ai pu étudier.

Dans Sæmisch et Græfe *Handbuch II*, page 107, on trouvera une description parfaite de cette affection. Il y est dit entre autres choses: « 1° En général à l'égard de la constitution de l'angle interne de la caroncule et de la situation des points lacrymaux il n'y a aucun anomalie. 2° Le pli est un simple repli de la peau. 3° On trouve très souvent avec l'Epicanthus plusieurs autres défauts naturels à l'œil : fente étroite des paupières, abaissement de la paupière supérieure. Une diminution dans les mouvements du globe de l'œil, principalement en haut. »

En plusieurs points les cas que j'ai traités sont d'accord avec le passage que je viens de citer mais en d'autres aussi ils diffèrent.

Dans les deux cas, le dos du nez était peu élevé, principalement chez le premier sujet dont les deux orbites étaient très rapprochées. L'affection ne présentait ici aucune autre singularité; le bulbe était en partie recouvert d'un pli de la peau qui cachait les points lacrymaux; l'angle interne et la caroncule restaient normaux.

Chez la seconde personne, au contraire, ce pli de la peau n'existait pas. L'angle interne était cependant très-obtus, le bord libre touchant presque la cornée. Les points lacrymaux se trouvaient en conséquence un peu plus renversés au dehors que normalement. Les paupières étaient abaissées, leur fente étroite et je ne puis dire sûrement si la mobilité en haut était restreinte.

Digitized by Google

On ne trouvait ni microphthalmie ni aucune autre anomalie.

L'aspect de l'individu était singulier. Lorsqu'il regardait de côté la moitié de la cornée se cachait derrière l'angle interne. Cette singularité d'aspect était augmentée par la forme du nez dont la racine était très basse et le bout obtus avec des narines fort étroites.

Dans le premier cas les paupières et les mouvements du bulbe étaient normaux; ses deux plis disparaissaient lorsque, avec le doigt, on formait un pli longitudinal sur le dos nasal. Les deux opérations consistèrent à enlever un morceau elliptique de la peau à axe longitudinal, au dessus, par conséquent, de la racine du nez. Dans les deux cas il y eut amélioration considérable et guérison parfaite.

La méthode opératoire que j'ai employée est celle recommandée par Von Ammon et dont le professeur Von Arlt n'a pas trouvé les résultats satisfaisants.

Von Arlt recommande de remplacer ce procédé opératoire par l'excision du pli vertical. Cette méthode que j'aurais pu suivre dans un des deux cas que je viens de citer à l'inconvénient de donner deux cicatrices au lieu d'une puisque généralement l'épicanthus est double. Elle ne peut être du reste conseillée d'une manière générale. En effet, chez un de mes deux malades, l'épicanthus ne provenait pas de plis mais d'une dislocation en dehors de l'angle interne un peu déformé.

Dr Lyder Borthen.

MELANO-SARCOME DE LA PAUPIÈRE

EXTIRPATION, GUÉRISON

Par le docteur Aguilar BLANCH

Lorsque les néoplasies qui siégent dans le globe même de l'œil ont une tendance à envahir les parties voisines, elles sont fréquemment envahies, à leur tour, par des dépôts pig-

Digitized by Google

mentaires. Mais la pigmentation des tumeurs extra-oculaires est beaucoup plus rare; aussi, avons-nous cru devoir rapporter l'observation suivante où il s'agit d'un sarcome mélanique de la conjonctive palpébrale.

Observation. — Madame H. E, âgée de 56 ans, blanchisseuse, d'assez bonne constitution, est inscrite à la clinique du docteur Galezowski le 17 août 1882 au numéro 77 427 du registre général des malades.

Chargé de prendre l'observation, nous apprenons qu'il n'y a dans ses antécédents rien en rapport avec sa maladie actuelle; elle nous raconte qu'à l'âge de 22 ans, elle a été atteinte de varices aux cuisses qui, après une assez longue durée, guérirent par des cautérisations.

A cette époque (10 ans auparavant) remonte le début de l'affection oculaire. Elle commença par un petit point noir placé au-dessous de la prunelle et, qui ressemblait à une ordure. Cette taie disparut sans traitement, mais un an après il se forma une grosseur dans l'angle interne de l'œil (caroncule) du volume d'un grain de chenevis, qui fut enlevée avec des ciseaux. Quatre mois après cette opération apparurent les premiers symptômes de l'affection qui l'amène maintenant à la clinique.

État actuel. Symptômes anatomiques. — Côté malade, le droit. La paupière supérieure n'a rien en apparence, tout au plus est-elle un peu saillante, mais en la renversant, on voit une tumeur placée sur la conjonctive, grosse comme une fève, étendue horizontalement, et composée de deux noyaux bien définis placés obliquement en bas et en dehors. La base de la tumeur mesure, dans le diamètre horizontal 25^{mm}; dans le vertical 15^{mm}, et la hauteur prise dans le sens antéro-postérieur, marque à peu près 6^{mm}, au centre même de la néoplasie. Elle est comme imprégnée dans tout son étendue de granulations pigmentaires, beaucoup plus accentuées dans le centre que sur les bords de la tumeur; elle forme en ces endroits de petits îlots, d'apparence diffuse. La surface est rugueuse au toucher.

Cette paupière, à cause de son épaississement, se trouve

Digitized by Google

abaissée, tout en simulant une paralysie de la troisième paire.

La conjonctive qui entoure la tumeur se trouve un peu œdématiée.

En comprimant les veines du voisinage nous n'avons pu remarquer de changement dans le volume de cette tumeur.

Absence complète de glandes qui puissent indiquer une généralisation de la tumeur.

Symptômes fonctionnels. — Larmoiement très peu prononcé ; secrétion muqueuse ; photophobie légère, et quelques troubles de la vue au réveil. Impossibilité de relever la paupière. Fond de l'œil normal.

Avec le concours de notre savant maître, le docteur Galezowski, nous diagnosticâmes la tumeur d'un mélano-sarcome de la paupière supérieure, en nous basant dans notre diagnostic, sur les granulations pigmentaires, sur la rapidité de développement, sur la récidive, et finalement sur l'engorgement glandulaire.

L'opération proposée à la malade ayant été acceptée fut fixée au 22.

Opération. — Les paupières furent renversées et écartées au moyen de deux pinces qui prenaient point de fixation sur le bord libre. Alors, à l'aide de la pince et du bistouri, on fit l'énucléation de la tumeur en incisant d'abord la conjonctive dans le cul-de-sac même, dépassant de 5^{mm} les limites de celle-ci, et puis le tissu cellulaire sous-conjonctival, le ligament large et le muscle orbito-palpébral de Sappey, en abordant derrière le tarse. Cette incision faite en sens horizontal, on la prolongea des deux côtés pour disséquer la base d'implantation de la tumeur en allant de bas en haut, ayant conséquemment sectionné l'attache du cartilage au tendon de l'orbiculaire et les prolongements latéraux de l'aponévrose de Cenon, pour gagner par ce moyen la couche cellulaire qui se trouve placée entre le tarse et le muscle orbiculaire, suivre la même route et finir l'énucléation par le bord libre. De cette façon on enleva tous les tissus atteints par le processus et même la couche de tissu sain qui l'enveloppait, par crainte de récidive.

Digitized by Google

L'hémorrhagie fut insignifiante.

Après s'être assuré qu'il ne restait aucun débris de tissu malade, on plaça un point de suture qui attachait la conjonctive du cul-de-sac au centre du bord palpébral, en faisant de cette façon une espèce d'autoplastie par glissement.

Après l'opération il existait une entropion assez considérable. Pansement antiseptique. Comme prescription, mettre souvent entre les paupières de la pommade de vaseline.

Examen microscopique. — L'analyse de la tumeur a confirmé histiologiquement le diagnostic clinique.

Après avoir endurci la pièce, fait une coupe en sens perpendiculaire à la base et l'avoir moulée dans la glycérine, j'ai pu constater : Avec un grossissement de 30 diamètres (ocul. 1 ; obj. 2, ancien 0, Vachet) : 1° une couche de fibres musculaires (voir la figure ci-jointe) coupées en sens divers : 2° Le fibro-cartilage tarse avec ses glandes de Neibomius et ses vaisseaux : 3° Une masse homogène formée par de la substance finement granuleuse de couleur rosée qui prend les deux tiers de la préparation au-dessous du cartilage et qui entoure de petits vaisseaux sans parois distinctes : 4° Dans certains endroits cette masse est comme criblée par des dépôts du pigment en forme d'îlots.

Si l'on regarde maintenant avec un grossissement de 500 diamètres (ocul. 1 ; obj. 5, Vachet) on remarque que cette substance granuleuse, est composée exclusivement par de petites cellules embryonnaires qui s'avancent jusqu'au tarse lui-même dans son extrémité gauche ; mais les cellules manquent du côté de la couche musculaire. Ces cellules présentent trois aspects distincts. Les unes sont semblables à celles du tissu embryonaire normal ; d'autres sont plus grandes, plus volumineuses et avec des noyaux multiples ; ce sont des cellules mères de Muller ou des micloplases, de Robin. Tandis que les premières ne mesurent pas plus de 0,006 de millimètre, ces dernières arrivent jusqu'à 0,009 et 0,010. Enfin, les troisièmes sont volumineuses encore et remplies par une substance noirâtre qui les rend tout à fait opaques ; en

Digitized by Google

se rapprochant elles ont constitué les îlots pigmentaires que nous avons signalés déjà.

On trouve enfin, spécialement dans la périphérie, quelques débris du tissu conjonctival et de petits noyaux transparents répandus par-ci et par-là, qui montrent leur plus haute réfringeance en changeant de foyer.

Nous pouvons conclure de cette analyse : 1° Que la tumeur a pris son siège de développement dans la conjonctive, de laquelle on ne trouve plus que des débris. 2° Bien que la néoplasie empiète un peu sur le tissu du tarse, elle s'arrête au niveau du muscle orbiculaire. 3° Ces noyaux transparents, de nature huileuse qui pourraient faire croire à une dégénérescence graisseuse de la tumeur, ne sont autres que des petites gouttes échappées des glandes de Neibomius. 4° Par la forme ronde des cellules ; par l'absence de tout autre élément interstitiel, par la présence des vaisseaux sans parois propres, et par l'infiltration des élements pigmentaires, on doit faire le diagnostic microscopique d'un *sarcome* à cellules rondes.

Complément.—Six jours après l'opération la malade sortit de la clinique entièrement guérie.

Nous avons eu l'occasion de l'examiner plusieurs fois depuis et nous avons pu remarquer que l'entropion qui s'est manifesté au moment de l'opération a suivi une marche progressivement décroissante ; et aujourd'hui, deux mois après l'opération, l'œil ne présente plus aucune trace de l'affection.

BIBLIOGRAPHIE

UNE SOCIÉTÉ D'OPHTALMOLOGISTES DE LANGUE FRANÇAISE. — SON OPPORTUNITÉ. VOIES ET MOYENS DE CONSTITUTION

En 1879, lors du Congrès d'Amsterdam, dans la séance du 13 septembre, la section d'ophtalmologie fut saisie par M. le docteur Martin (de Cognac, actuellement à Bordeaux), d'une proposition

Digitized by Google

de constitution d'une Société d'ophtalmologie de langue française.

Un Comité fut nommé séance tenante pour préparer l'exécution. MM. Giraud-Teulon, Panas, Gayet, pour la France; Landolt, pour la Suisse; Warlomont, pour la Belgique, acceptèrent la mission qui leur fut confiée.

Ces honorables maîtres hésitèrent devant des difficultés d'exécution, et trois années se sont écoulées sans que la proposition de M. le docteur Martin ait été renouvelée.

L'opportunité reconnue en 1879 existe *à fortiori* en 1882. Depuis cette époque, peu éloignée, l'ophtalmologie a reçu en France une très vive impulsion qu'atteste suffisamment la création de trois journaux d'ophtalmologie : les *Archives d'Ophtalmologie;* la *Revue Générale d'Ophtalmologie* et la *Revue* dans laquelle paraît cet article. Les chaires spéciales de province ont été définitivement constituées et outillées; en un mot, l'ophtalmologie française est, d'ores et déjà, digne d'une grande nation civilisée.

Pourquoi, après avoir emprunté à l'Allemagne ses institutions militaires et scientifiques, hésitons-nous à créer une Société à l'imitation de celle de Heidelberg? Cette question, on se la pose tout haut et l'on y répond tout bas. Je pense plus digne de l'aborder franchement en ayant soin d'éviter tout ce qui pourrait ressembler à une personnalité.

L'ophtalmologie est actuellement représentée en France par deux écoles : l'école Française qui se meurt et l'école Néerlando-Allemande qui compte non seulement les étrangers qui l'ont importée chez nous, il y a une quinzaine d'années, mais encore la presque généralité des jeunes ophtalmologistes français. Les étrangers, qui ont importé en France la bonne semence, ont fait pour la plupart de notre pays leur patrie d'adoption, et c'est le moins que nous considérions comme nos compatriotes les hommes qui nous ont tenus sur les fonds baptismaux de l'Ophtalmologie. En agir autrement serait ingratitude et petitesse d'esprit, deux défauts qui ne sont pas français.

Ainsi donc, en France, il n'y a que des ophtalmologistes de même famille.

D'un autre côté, depuis la reconnaissance officielle de l'ophtalmologie, nous avons deux classes de praticiens : les professeurs titrés et les professeurs ou praticiens libres. Une pointe de jalousie anime quelquefois ces derniers contre leurs confrères privilégiés; ceux-ci y répondent souvent par un peu de dédain. Et, cependant, les uns comme les autres ont pour juge le public, et leurs chances sont égales pour réussir à conquérir la clientèle.

L'indépendance est un levier aussi puissant que le titre. L'indé-

Digitized by Google

pendance permet de s'adonner plus entièrement à la clinique, le titre entraîne certaines obligations purement scientifiques qui la font négliger. Les rivalités de professeurs à praticiens libres peuvent avoir encore une autre cause : plusieurs ophtalmologistes ont été déçus dans leurs espérances lors de la création des chaires officielles. Je ne doute pas qu'une association, où tous se réuniraient sur le terrain de la science ou de la clinique, serait une œuvre d'apaisement. On s'estimerait en se connaissant mieux. Chacun, en outre, prendrait dans la réunion une influence légitimée exclusivement par l'importance ou l'originalité de ses travaux. La libre discussion fournirait en outre un moyen de juger sérieusement la valeur des communications. Combien de travaux restent lettre morte faute d'explication et d'éclaircissement. Combien de théories trop absolues, quoique séduisantes, seraient ramenées à leur juste valeur par la présentation des objections que l'on n'émet pas dans la presse de peur d'être taxé de polémiste et d'amener les échanges d'arguments qui perdent tout intérêt quand, paraissant dans un journal, ils ne sont lus qu'à plusieurs mois d'intervalle.

Le journal est l'organe de la présentation, la réunion est le lieu de la discussion et des éclaircissements.

J'ai entendu émettre une objection contre les Sociétés en général. Elles suscitent la discussion, mais on arrive toujours à ne pas s'entendre.

Cette objection tendrait vers la suppression de l'Institut, de l'Académie de médecine, des Sociétés de chirurgie, de biologie, etc., etc.

Elle s'applique d'autant moins à une réunion de spécialistes que, la compétence de chacun des membres existant, ils peuvent arriver à s'entendre souvent ou tout au moins à se comprendre et à tirer profit de toutes les communications et de tous les débats.

L'opportunité et l'utilité étant admises, comment créer une association des ophtalmologistes de langue française?

Deux procédés se présentent : nommer une Commission *ad hoc* et attendre le résultat de ses efforts. La chose a été tentée par le Comité élu au Congrès d'Amsterdam; ses efforts n'ont malheureusement pas abouti. Cherchons donc une solution dans l'initiative privée, ce puissant levier trop peu employé chez nous qui attendons tout volontiers d'en haut.

Voici la solution qui, après mûre réflexion, m'a semblé la meilleure et que je proposerais à l'approbation de mes confrères. Si quelqu'un d'entre eux trouve mieux, je suis tout disposé à retirer mon projet et à accepter le sien :

1° L'Association des ophtalmologistes de langue française est ouverte à tous, et convie plus spécialement les ophtalmologistes de langue latine ;

Digitized by Google

2° Elle se réunit annuellement à Paris, dans la dernière semaine de janvier;

3° Elle adopte provisoirement les statuts de la Société de Heidelberg, qu'elle pourra modifier après sa constitution;

4° Les adhésions peuvent être adressées dès à présent, au bureau de ce journal qui en fera paraître la liste;

5° La Société sera constituée à l'époque de la réunion fixée, dès qu'il sera parvenu 25 adhésions;

6° Le chiffre de la cotisation annuelle sera établi lors de la première réunion.

Il me reste à prendre un à un chacun des articles et à en justifier la teneur.

La Société doit être ouverte à tous, cela s'impose. D'honorable confrères m'ont dit : Vous allez vous exposer à vous rencontrer avec des personnalités tapageuses et peu scientifiques, pour ne pas dire davantage; votre société ouverte va exclure les plus honnêtes et les plus sérieux. Mais, ai-je répondu, vous avez l'exemple de l'association Française pour l'avancement des sciences; elle est largement ouverte à tous, même aux intrus; qui y trouve à redire? on taxerait de pruderie le savant qui hésiterait à y entrer sous le futile prétexte que tout le monde peut en être. Et qui niera le rôle essentiellement scientifique et moralisateur même, de cette association?

Le temps n'est plus où l'on faisait des associations fermées. Les jeunes et les plus vivaces en même temps sont largement ouvertes. Que nous importe d'ailleurs que le docteur X., qui est un homme de talent, soit accusé de charlatanisme?

Nous ne sommes pas tenus de l'imiter. Nous lisons ses écrits. Pourquoi n'entendrions-nous pas ses communications, pourquoi ne lui ferions-nous pas à haute voix les objections que nous faisons *in petto*.

Une Société d'ophthalmologie, cette jeune branche de la médecine, ne peut être qu'ouverte largement à tous.

La réunion annuelle n'a pas besoin d'être défendue; toutes let associations qui réunissent des membres éloignés les uns des autres, sont annuelles. Quant au siége de la Société et à l'époque de ses réunions, je choisis de préférence la fin de janvier, parce que l'hiver est le Dieu qui nous crée des loisirs : en janvier, nous pouvons tous abandonner pour quelques jours les malades, car les malades nous abandonnent, ou peu s'en faut. Les affections, et surtout les opétions des yeux, font relâche. Nos confrères de Paris pourront facilement assister à nos séances. Ceux de la province quitterons volontiers leur résidence pour venir passer quelques jours à Paris, qui leur offre, en dehors du côté scientifique, des ressources de toutes sortes pour leurs achats on réparations d'instruments, pour

Digitized by Google

leurs emplettes de librairie, pour les distractions intelligentes. Tout ophtalmologiste provincial est moralement et matériellement tenu à un voyage annuel à Paris.

Choisir l'été, ce serait gêner les membres français de la Société de Heidelberg; ceux qui font partie de l'Association française; et puis l'été est l'époque des saisons thermales des villégiatures, de la chasse, autant de causes d'empêchement qui n'existent point en hiver.

L'adoption provisoire des Statuts de la Société de Heidelberg, est une garantie de succès qui n'engage en rien l'avenir, puisque la porte est ouverte à la révision.

Les adhésions seront envoyées au bureau du journal : je n'ai pas l'honneur de connaître personnellement M. le docteur Armaignac, c'est dire que je ne défends pas un intérêt de clocher. Notre honorable confrère m'a demandé par lettre ma collaboration ; je la lui ai donnée pour ce qu'elle vaut, peu de chose; mais en y mettant comme condition qu'il publierait cet appel. Il est tout naturel que l'organe qui prend l'initiative reçoive les adhésions.

Le nombre de 25 adhérents me semble suffisant pour la constitution de notre Société. S'il est atteint d'emblée, il ne tardera pas à être dépassé. J'estime à 80 le nombre des ophtalmologistes, sans sortir de France. En ajoutant la Suisse, la Belgique, quelques confrères Italiens et Espagnols, nous pouvons estimer à 100 le nombre des membres que comptera plus tard l'Association.

Quant au chiffre de la cotisation, il ne saurait être fixé à l'avance. Il appartient à la réunion de l'établir. Il sera, du reste, comme à l'Association française, rendu pour ainsi dire en une brochure de comptes-rendus. Ce chiffre ne saurait être élevé.

Pour terminer d'une façon pratique, j'invite nos confrères à discuter sans retard ce projet, à émettre le leur s'ils trouvent une solution meilleure, et, dans le cas où ils approuveraient le nôtre, à envoyer immédiatement leur adhésion.

Nous aurions ainsi la double satisfaction de nous trouver bientôt réunis, et d'avoir rempli un devoir vis-à-vis de notre chère ophtalmologie (*).

Clermont, 26 septembre 1882. Dr Chibret.

(*Revue d'oculistique, septembre* 1882.)

Nous espérons que l'appel de M. Chibret sera favorablement accueilli. Nous félicitons notre confrère de son initiative et nous nous empressons d'envoyer notre adhésion à son projet :

(Dr Parent.)

Congrès médical de Séville. Le Congrès médical réuni à Séville, au mois d'avril dernier a consacré trois séances à l'ophtalmologie.

Digitized by Google

Les principaux travaux sont dus aux docteurs Osio, Chiralt, Aycart et Pena. On a eu, de plus, un rapport du docteur Carreras Arago, lu par le secrétaire du Congrès sur le moyen le plus simple et le plus exact pour déterminer le daltonisme. Le docteur Osio s'est occupé spécialement de la névrotomie; et il a tâché de démontrer que les nerfs ciliaires servant de voie de communication à l'inflammation, ce sont eux seulement que l'on doit sectionner dans la névrotomie. Il recommande donc l'énucléation dans l'ophtalmie sympathique proprement dite, réservant la névrotomie ciliaire pour les cas où il y a irritation sympathique seulement.

Le docteur Osio a également présenté un nouveau procédé pour l'opération du staphylôme total opaque de la cornée.

Le docteur Chiralt a lu un mémoire sur le moyen de combattre le strabisme chez les enfants jusqu'à l'âge de sept ans. L'auteur préconise l'oclusion de l'œil sain, mais d'une manière intermittente. Par ce procédé du docteur Chiralt a obtenu la guérison de sujets dont l'affection datait d'une période variant entre deux semaines et deux ans.

Par l'expérience tirée de sa pratique, l'auteur établit les conclusions suivantes :

1° La ténotomie n'est pas indiquée dans tous les cas de strabisme;

2° Dans le cas où l'opération est indiquée; elle suffit rarement pour guérir le malade au double point de vue anatomique et physiologique;

3° Il faut quelquefois faire précéder l'opération et toujours la faire suivre de gymnastique oculaire : emploi de verres prismatiques, du stéréoscope, etc. Le docteur Osio ajoute qu'il reconnaît deux sortes de strabisme.

Le strabisme congénital et le strabisme qui naît quand l'enfant commence à fixer les objets. Il considère la ténotomie comme nécessaire et il ajoute aux moyens indiqués par le docteur Chiralt l'emploi de l'atropine qui paralyse l'accommodation.

Résumé extrait de la *Crónica optalmologica* du 22 avril dernier.

Dr Aguilar.

Association française pour l'avancement des sciences. — *Congrès de la Rochelle.* — L'ouverture de la onzième session de l'Association française a eu lieu le 24 août par un remarquable discours de son président, M. Janssen, directeur de l'Observatoire astronomique de Meudon, sur les progrès immenses réalisés dans l'astronomie depuis les premières découvertes de Galilée jusqu'à nos jours, où, grâce à la photographie, grâce à la rapidité avec laquelle on obtient des impressions du soleil, la plaque photographique deviendra bientôt « la véritable rétine du savant ».

Digitized by Google

M. Dor, maire de la ville, a souhaité la bienvenue aux membres du Congrès; puis M. Trélat, secrétaire général adjoint, dans un récit humoristique vivement applaudi, a non seulement fait l'histoire du Congrès tenu l'an dernier à Alger, mais encore a décrit les villes traversées par les membres de l'Association.

A la séance du 25 août, le docteur Dransart a présenté au Congrès une étude sur **le nystagmus et l'héméralopie chez les mineurs.** — M. Dransart fait les conclusions suivantes:

1° Le nystagmus des mineurs est une parésie des organes élévateurs de l'œil (muscles et nerfs tout à la fois), parésie produite par la fatigue des élévateurs occasionnée elle-même par le travail dans les veines peu élevées et les galeries basses. Cette parésie est indépendante d'une lésion cérébrale du système nerveux ainsi que de tout vice de réfraction ;

2° L'atonie générale, l'anémie et le défaut d'éclairage sont des facteurs secondaires importants, mais non essentiels à la production du nystagmus des mineurs ;

3° Il existe chez les mineurs une héméralopie intimement liée au nystagmus, mais qui peut exister indépendamment de cette affection;

4° Le nystagmus des mineurs est une affection curable ; il ne peut et ne doit pas être considéré comme un cas d'exemption absolue du service militaire, ainsi que l'auteur en a vu un exemple il y a peu de temps encore.

Séance du 26 *août.* — **De l'expérience de Scheiner envisagée dans ses rapports avec la théorie de l'accommodation.** — Dans sa communication, M. Prompt dit que les preuves empruntées à l'expérience de Scheiner pour établir l'existence de l'accommodation reposent sur une observation incomplète. Les doubles images observées de près quand l'œil s'accommode pour l'épingle la plus éloignée tiennent à la dilatation de la pupille; celles qu'on observe dans le cas opposé tiennent à la polyopie occasionnée par la couche liquide qui se répand sur la cornée.

Traitement de la méningite chez les enfants. — M. Vovard (de Bordeaux) donne neuf observations de guérison de méningite. Cinq des enfants traités par la médication qu'il préconise ont été vus par d'autres médecins qui ont porté le même diagnostic que lui. Voici en quoi consiste cette médication :

Aussitôt le diagnostic de méningite posé, il prescrit l'iodure de potassium; il fait raser la tête de l'enfant et répandre sur le cuir chevelu, à l'aide d'un petit pinceau, une légère couche d'huile de

Digitized by Google

croton tiglium, puis il applique une calotte de toile-Dieu pour éviter l'absorption de l'huile par les draps. Ce pansement est renouvelé trois fois par jour jusqu'à ce que l'on obtienne une éruption pustuleuse abondante. Alors on cesse l'huile de croton tiglium.

Il fait ensuite coudre, dans un petit bonnet, afin d'éviter leur déplacement, des feuilles de poirée qu'on recouvre de pommade de sainbois, et ce petit bonnet est mis sur la tête de l'enfant.

Il obtient ainsi souvent une suppuration abondante et prolongée à laquelle il attribue particulièrement la guérison de ses malades.

Il insiste beaucoup sur ce point que, pour obtenir des guérisons, on doit chercher à obtenir la suppuration dès le début de la maladie et l'entretenir jusqu'à ce que le malade n'inspire plus d'inquiétude.

La fréquence relative des guérisons de cette maladie lui fait conclure que dans un grand nombre de cas la méningite des enfants n'est pas de nature tuberculeuse, mais, le plus souvent, le résultat de localisations strumeuses sur les méninges.

Il y a, selon lui, des méningites strumeuses, lymphatiques ou scrofuleuses, comme il y a des arthropathies scrofuleuses, des ophthalmies lympathiques.

C'est pour cela qu'il donne à la maladie le nom de *méningite des enfants*, ne voulant pas la qualifier de méningite tuberculeuse, granuleuse, etc., parce que ces diverses nominations pourraient consacrer des erreurs.

Trois processus morbides principaux, selon lui, peuvent déterminer la méningite des enfants :

1° Le processus inflammatoire, qui peut résulter d'une insolation, d'une contusion du cerveau; d'une excitation par action réflexe, comme celle qui résulte du travail de la dentition, etc.;

2° Le processus strumeux, lymphatique (c'est le processus qui détermine le plus grand nombre de méningites);

3° Le processus tuberculeux.

Les deux premières formes de méningite sont assez souvent curables avec un traitement énergique.

La dernière est peut-être toujours incurable.

M. René Le Clerc se demande s'il s'agit bien de méningite dans les faits rapportés par M. Vovard et rapporte l'observation d'un enfant considéré comme atteint de méningite tuberculeuse, tandis qu'il n'avait, en réalité, qu'une fièvre de croissance, laquelle guérit très rapidement. L'enfant avait grandi de 9 centimètres en huit jours.

M. Duplouy croit que les faits du genre de celui que vient de mentionner M. Le Clerc sont plus nombreux que l'on ne pense, et rapporte aussi un cas de fièvre de croissance prise pour une ménin-

Digitized by Google

gite par cinq médecins et guérie en quelques jours par le chloral.

M. Vovard répond que les observations relatées dans son mémoire sont bien des faits de méningite dont l'évolution a duré plus de quinze ou dix-huit jours. Dans trois cas, il y avait paralysie.

M. Musgrave Clay cite aussi le fait d'un enfant de douze ans qui présente le tableau classique de la méningite tuberculeuse, restant dans un état presque comateux pendant dix ou douze jours, guérissant pour ainsi dire sans aucun traitement.

Séance du 28 août. **Sur la distribution de la cataracte dans la région lyonnaise.** — M. Gayet, professeur à la faculté de médecine de Lyon, voulant étudier l'étiologie de la cataracte, a commencé par établir le rapport des cataractes à la population en consultant le registre d'inscription de l'Hôtel-Dieu de Lyon qui mentionne à peu près tous les cas qui se produisent dans la région lyonnaise. Cette région comprend les départements du Rhône et de la Loire, ainsi qu'une partie de ceux de l'Ain, de la Haute-Loire, de Saône-et-Loire, de l'Isère, de l'Ardèche et de la Drôme.

Il a dressé sur une carte de l'état-major le tableau des cataractes réparties dans les divers pays où elles sont nées, et il a pu constater ainsi d'un seul coup d'œil que, sauf dans le bassin houiller de la Loire, la maladie est dans un rapport constant avec la population, et ce rapport est à peu près de 2, en dix ans, pour 1,000 habitants, et qu'il ne varie pas selon la nature du sol, dans la plaine ou dans la montagne.

Les femmes, quoique un peu plus nombreuses que les hommes, sont moins atteintes qu'eux 1,54, au lieu de deux pour 1,000. Les citadins sont moins disposés au mal que les campagnards; à Lyon, 1 pour 1,000 seulement. Par contre, le chiffre des cataractes est de 3 pour 1,000 dans le bassin houilier de la Loire, où se trouvent en grand nombre des verreries et des établissements métallurgiques.

Quant à l'âge, la cataracte débute à quarante-quatre ans chez l'homme, à quarante-neuf ans chez la femme, et le maximum se trouve à soixante-huit ans dans les deux sexes. Relativement aux professions, M. Gayet a constaté que l'exercice assidu de l'accommodation ne prédisposait pas à la cataracte. Ce fait, ajouté à la prédominance du mal chez les campagnards, lui a fait se demander si la chaleur rayonnante ne pouvait pas être considérée comme un agent actif dans la production de la maladie. Ce qui est certain, c'est l'influence de la chaleur sur les ouvriers qui y sont soumis, notamment sur les verriers.

En terminant, M. Gayet sollicite de tous ses collègues des documents capables d'éclairer cet important sujet.

M. Verneuil n'admet pas l'influence de la chaleur et de la

Digitized by Google

lumière, mais bien celle de la goutte et du rhumatisme; la cataracte, selon lui, est un trouble analogue à l'athérome artériel.

Séance du 29 août. — **Considérations sur la cause la plus fréquente de cécité chez les agriculteurs.** — M. GEORGES MARTIN (de Bordeaux). La kératite à hypopyon aurait, à son actif, d'après l'auteur, dans les pays agricoles, 67 p. 100 des cas de cécité, tandis que dans les villes la proportion ne serait que de 8 à 10 p. 100.

La fréquence de la kératite grave résiderait dans la multiplicité des traumatismes et principalement dans le grand nombre de maladies des voies lacrymales. Les maladies génératrices de la cécité étant du nombre de celles qu'on peut éviter ou qu'on guérit, l'auteur pense que peu à peu cette infirmité aura moins de représentants parmi les villageois.

Tout d'abord pour prévenir l'apparition des maladies lacrymales on conseillera l'usage de verres coquilles et de chapeaux à bords fortement rabattus en forme de cloche (chapeaux indiens). On évitera ainsi les effets nuisibles du vent, des poussières et de la réverbération du sol, causes premières de la plupart de ces maladies chez les agriculteurs. Ce sont en même temps d'excellents moyens pour protéger les yeux contre le traumatisme.

L'attitude du travailleur devra être moins inclinée vers le sol. Il évitera ainsi la congestion des organes visuels et sera également moins exposé à l'action de la plupart des agents vulnérants qui atteignent les yeux lorsque le corps est courbé vers le sol. Dans ce but il devra se servir d'outils à longs manches.

Une affection des voies lacrymales est-elle déclarée et le malade se refuse-t-il à l'opération de Bowman, on lui signalera les dangers du moindre traumatisme oculaire, surtout pendant la période des chaleurs, de manière qu'il prenne les précautions nécessaires pour les éviter. On formulera un collyre antiseptique dont il sera fait usage particulièrement dans le cas de contusion ou de blessure en attendant les soins du médecin. Le collyre ordinairement prescrit par l'auteur est le suivant :

℞	Acide salicylique.....	10 centigr.
	Acide phénique.....	20 —
	Acide borique.....	4 gr.
	Eau distillée.....	100 —

Filtrez; pour bains oculaires d'une durée de trois minutes.

Enfin la kératite qu'on a voulu éviter a-t-elle fait son apparition, sur-le-champ elle devra être traitée de manière à combattre sa

Digitized by Google

marche si rapidement envahissante. Appelé à temps, le médecin pourra souvent enrayer le mal et écarter d'un des organes les plus précieux un danger certain.

(Dr GALEZOWSKI.)

De l'application des courants continus dans les opacités du corps vitré, par GIRAUD-TEULON. — L'auteur conclut ainsi; pour apprécier sainement la valeur thérapeutique — ici, catalytique — du courant constant plus ou moins longtemps prolongé, dans les opacités vitrées, il convient de jeter un coup d'œil rétrospectif sur les formes anatomiques qui constituent ces altérations.

Les opacités du corps vitré, conséquence directe de l'inflammation de ce milieu, résultent de la prolifération des cellules propres de son tissu, et les formes qu'elles présentent à l'amatomo-pathologiste répondent aux différents degrés d'activité de cette prolifération.

Le premier de ces degrés s'offre à nous dans un fin pointillé grisâtre ou même noir, qui, par la prolongation du processus inflammatoire, et suivant son énergie, atteint plus ou moins rapidement l'une des formes suivantes :

La forme hypertrophique, et à sa suite, les manifestations propres à la néoplasie du tissu connectif (membranules, tractus fibreux, ondulés, entrelacés, fausses membranes caractérisées, amas pigmentaires, néoformations vasculaires) et enfin en cas d'extrême virulence, la forme suppurative.

Le processus, au contraire, vient-il à languir, ce qui est le plus habituel, on assiste à la production des modifications régressives, depuis la simple résorption, souvent très rapide, des résultats de la prolifération, jusqu'aux résultats stationnaires d'une régression plus lente, tels que paillettes de cholestérine, produits calcaires et même osseux.

Ces éléments nouveaux, à tous les degrés, le pus excepté, qui envahit plus ou moins vite toute l'étendue de la cavité, peuvent occuper seulement une portion de cet espace; en d'autres termes, l'opacité peut être partielle ou générale.

Si nous recherchons maintenant la cause ou les causes de ces inflammations, nous leur reconnaissons plusieurs origines.

Et d'abord, elles peuvent se produire sous la seule influence de la communication inflammatoire se faisait par contiguïté, de l'inflammation des organes immédiatement voisins, et plus particulièrement, dans cet ordre d'idées, comme le résultat d'une altération de la nutrition de la membrane nourricière de ce milieu, la choroïde, et peut-être de l'arbre vasculaire rétinien.

Mais le corps hyalin, malgré la simplicité de sa structure, peut

Digitized by Google

aussi s'enflammer (se troubler), sans la participation préalable des membranes qui l'enveloppent. Tout corps étranger qui y pénètre peut, par le seul fait de sa présence, y faire naître un mouvement inflammatoire qui, au point de vue pathogénique pur, peut être considéré comme spontané ou plutôt autochtone. Ainsi, tout comme à la suite de l'introduction d'un petit corps étranger proprement dit, nous voyons le trouble inflammatoire naître dans le corps hyalin, par le fait d'une pénétration soit par déchirure, soit par exhalation des produits d'un simple processus séreux ou séro-albumineux ou séro-fibrineux, issu des membranes d'enveloppe. Dans le glaucome, il paraît en être ainsi. Dans certains cas, un épanchement sanguin (généralement choroïdien) en est la cause. Nous ne nous arrêterons pas sur la gravité d'une telle origine.

On trouve dans le travail cité ci-dessus, de M. Boucheron, une très bonne analyse de ces diverses conditions pathogéniques, et nous adoptons avec empressement la conclusion à laquelle il est conduit :

« Ce qui s'observe dans une attaque de glaucome aigu, soit rétrocédant spontanément, soit à la suite d'une iridectomie, nous montre qu'il peut exister dans le corps vitré une opacité très prononcée sans altération importante du tissu : la restitution d'une transparence parfaite en témoigne évidemment.

» Les observations de guérison rapide des troubles du corps vitré par les courants continus, ajoute M. Boucheron, se rapportent probablement à des troubles analogues, c'est-à-dire, sans altérations profondes portées à la structure du corps vitré. »

Nous sommes entièrement de cet avis : il est clair que des produits osseux, calcaires ou simplement fibreux devront opposer aux courants continus, comme à la plupart des moyens simplement résorbants une fin de non recevoir absolue. Sans aller si loin, nous trouvons parmi nos vingt-quatre observations deux insuccès complets dus à une forme sans doute élevée de la néoplasie hypertrophique.

Dans l'une de ces observations, à la suite d'un faible éclaircissement dans le corps vitré, nous avons pu suivre le développement progressif de la pathogénie hypertrophique, et la formation de membranules, de tractus fibreux se fondant dans des productions semblables nées dans la rétine.

Dans l'observation n° 4 de la première série, même résultat, et aussi même causalité. Ici ce ne sont pas des membranes de nouvelle formation, mais des gommes plus ou moins nombreuses qui apparaissent dans les membranes profondes; *la cause*, dans ces deux cas, état syphilitique.

Par contre, nous attirerons l'attention sur l'effet partiel sans doute, mais toutefois considérable obtenu dans les observations

Digitized by Google

2 et 9 où le trouble du vitré reconnaissait pour cause un décollement brusque de la rétine, traumatique dans l'un des cas, compliquée, dans les deux observations, de déchirure de la membrane, d'épanchements sanguins, dont l'ancienneté et l'étendue devaient laisser peu de place à l'espoir.

Dans aucun de ces cas, un résultat concluant n'a exigé plus de huit à dix applications des courants d'une durée de cinq à dix minutes chacune.

Si nous relevons sommairement les causes prochaines de ces inflammations, nous trouvons pour nos vingt-quatre cas :

Épanchements sanguins en cours d'irido-choroïdite aiguë..	2
Décollements de la rétine avec déchirure de la membrane, traumatisme violent, et, nécessairement, épanchement sanguin	4
Décollement rétinien avec déchirure de la membrane au cours d'une myopie aiguë	1
Attaque de glaucome aigu	1
Congestions choroïdiennes de la ménopause	5
Irido-choroïdite sénile consécutive à une extraction de cataracte	1
Congestions choroïdiennes sans cause définie	2
Irido-choroïdite, peut-être sympathique, avec athéromes...	1
Résultat de fièvre adynamique	1
Processus syphilitiques invétérés	2
Processus atrophique des nerfs optiques	5
Sans cause définie	1
Total	24

Si nous considérons l'ancienneté relative des cas, nous trouvons :

Hyalitis de formation récente et généralement subite	5
D'une durée de six semaines à deux mois	4
Ancienne	8
Sans date	7
Total	24

Nous ne développerons pas davantage l'histoire, même résumée, de ces derniers cas, qui ne forment á nos yeux que des jalons pour les observations ultérieures.

Nous conclurons seulement, et croyons-nous, sans complaisance excessive, que :

Dans toute opacité du corps vitré, quels que soient d'ailleurs son degré et son étendue, mais dont le développement n'a pas atteint les formes confirmées de l'hypertrophie, les courants continus constants peuvent être considérés comme le moyen thérapeutique le plus efficace, et, ajouterons-nous, de l'effet le plus rapide.

Digitized by Google

Et si nous nous reportons aux conclusions que peuvent nous offrir sur la thérapeutique de cet état morbide, les auteurs même les plus nouveaux, nous emporterons la conviction de l'importance de l'acquisition faite, dans cette application de l'électricité, par la thérapeutique.

Nous espérons qu'au point de vue du mécanisme physiologique de cette action, l'électro-dynamique aura également, par voie de conséquence, un bénéfice à retirer de cette constatation.

Dr PARENT.

Essai sur l'emploi thérapeutique de l'iodoforme en oculistique, par M. le Dr FOURGUETTE. (*Thèse de Paris* 1882.) — Voici les conclusions de l'auteur :

1° L'iodoforme employé comme topique a une double action anesthésique et cicatrisante dans les affections oculaires, en particulier dans les conjonctivites survenant chez les scrofuleux, dans les ophthalmies blennorrhagiques, les dacryocistites chroniques et les ophthalmies purulentes croupales;

2° L'iodoforme ne détermine jamais d'accidents, si l'on a soin de débuter par des doses faibles qui pourront être augmentées quand on aura reconnu la tolérance du malade;

3° Dans quelques cas rares qu'il est impossible de déterminer à l'avance, la douleur est exaspérée;

4° La forme pharmaceutique qui paraît le mieux réussir est la pommade à l'iodoforme dans les propositions de 1 à 2 grammes d'iodoforme pour 10 gr. de vaseline ;

5° Le mode d'emploi de l'iodoforme en oculistique consiste, à porter, au moyen d'une sonde ou d'un pinceau l'agent thérapeutique dans les conduits ou sur les surfaces malades.

Dr PARENT.

Du siège cérébral des images accidentelles ou consécutives, par M. le Dr PARINAUD. — Dans la séance du 22 avril dernier, M. Pouchet a fait à la Société de biologie une intéressante communication « sur une espèce particulière d'images consécutives d'origine cérébrale. » Il a eu soin de distinguer le phénomène en question des images consécutives ordinaires bien connues des physiologistes.

Je rappelle que les images consécutives ou accidentelles qui succèdent, sinon instantanément, du moins d'une manière très immédiate, à l'impression d'un objet, ont été distinguées en positives et en négatives. L'image positive nous donne la représentation de l'objet tel qu'il est, avec conservation de l'intensité lumineuse relative des différentes parties.

Digitized by Google

Dans l'image négative tout est renversé, comme dans l'épreuve négative d'une photographie. Les parties claires sont obscures, et inversement. Si l'objet est coloré, l'image positive offre d'ordinaire la même teinte plus ou moins atténuée, l'image négative la teinte complémentaire. Ces images accidentelles sont localisées dans la rétine par tous les physiologistes et, si je ne me trompe, par M. Pouchet lui-même. Plateau[1] les explique par une série d'oscillations que la lumière développe dans la rétine et qui la font passer alternativement par des états opposés avant d'arriver au repos. Il admet une activité propre de la rétine dans le phénomène, pour expliquer certaines particularités. D'après Fechner[2], tous les phénomènes des images accidentelles trouvent leur explication en partie dans une excitation persistante de la rétine, en partie dans une diminution de l'excitabilité. Helmholtz[3] accepte et développe les idées de Fechner en les rattachant à ta théorie de Young sur les couleurs et en attribuant un rôle important à ce qu'il appelle la lumière propre de la rétine. Dans son récent ouvrage, Giraud-Teulon[4] propose une nouvelle explication basée sur la fluorescence des milieux de l'œil et les propriétés du pourpre visuel.

Aucun de ces éminents physiologistes ne semble avoir admis la possibilité d'un siège cérébral pour ces images. Voici les faits qui établissent que c'est dans le cerveau et non dans la rétine qu'il faut les localiser.

A. *Une image accidentelle produite par l'impression d'un œil peut être extériorée par l'autre.* — M. Charcot, qui m'a suggéré l'idée de ces recherches, m'a en même temps signalé une expérience peu connue, qui est décrite en ces termes dans le traité de M. Céclard : « L'impression d'une couleur sur une rétine éveille sur le point identique de l'autre rétine l'impression de la couleur complémentaire. Exemple : fermez l'un des yeux, fixez avec l'œil ouvert et pendant longtemps un cercle rouge; puis fermez cet œil, ouvrez celui qui était fermé, vous verrez apparaître une auréole verte. » (P. 863, édit. de 1866).

Ainsi présentée, cette expérience prête à la critique; sa formule énonce même une erreur; mais, ramenée à sa véritable signification, elle renferme la démonstration de la proposition que je viens d'émettre.

Pour bien nous rendre compte de la nature de la sensation dé-

1. *Essai d'une théorie générale comprenant l'ensemble des apparences visuelles qui succèdent à la contemplation d'un objet coloré.* Bruxelles, 1834.
2. *Pogg. Ann.*, XLIV, XLIX. L.
3. *Optique physiologique*, pages 471, 508. Édition française.
4. *La vision et ses anomalies*, pages 266, 297.

Digitized by Google

veloppée dans l'œil qui n'a pas été impressionné, voyons d'abord ce qui se passe dans l'œil qui reçoit l'impression.

Fermant l'œil gauche, pour le moment exclu de l'expérience, nous fixons un cercle rouge sur une feuille de papier blanc, ou mieux au point tracé au centre du cercle afin de mieux immobiliser l'œil. Après quelques secondes, le fond blanc perd de son intensité et la couleur elle-même s'obscurcit. Retirant le cercle rouge sans cesser de fixer le même point, nous voyons apparaître sur le papier l'image du cercle colorée en vert et plus claire que le fond : c'est l'*image négative*. Ferme-t-on l'œil, après avoir disparu un instant, l'image se reproduit avec les mêmes caractères.

Répétons maintenant l'expérience de Béclard, c'est-à-dire au moment où nous retirons le cercle, fermons l'œil droit impressionné et ouvrons l'œil gauche en fixant toujours le papier. L'image du cercle n'apparaît pas immédiatement. Le blanc du papier s'obscurcit tout d'abord, et c'est seulement alors que l'image se dessine colorée en vert et plus claire que le fond. C'est la même *image négative* extériorée par l'œil gauche non impressionné, avec les mêmes caractères que nous lui avons reconnus dans l'œil droit qui a reçu l'impression.

M. Giraud-Teulon, qui a répété cette expérience, est arrivé à des conclusions semblables (Note inédite remise à M. Charcot).

On peut reproduire le même *transfert* avec l'image positive en variant les conditions de l'expérience.

L'extérioration de l'image accidentelle par l'œil qui n'a pas reçu l'impression implique forcément l'intervention du cerveau et, avec une grande probabilité, le siège cérébral de l'image elle-même. Je ne parle que de probabilité, car, avec M. Béclard, on peut admettre par hypothèse une modification de la rétine non impressionnée par une sorte d'action réflexe partant de l'œil opposé. L'hypothèse serait fausse, ainsi que le démontrent les expériences suivantes.

B. *Les images accidentelles qui suivent les mouvements intentionnels de l'œil ne se déplacent pas quand on dévie l'axe optique par pression du globe.* — Une des raisons qui ont sans doute le plus contribué à la localisation des images consécutives dans la rétine, c'est que, si l'on promène le regard sur un fond uni, gris de préférence, les images se déplacent avec l'œil, traduisant avec une grande précision ses moindres mouvements. (Ruete, Donders, Giraud-Teulon, ont pu ainsi les utiliser pour une étude très délicate des mouvements oculaires.)

Mais, par un contraste bien remarquable, ces images ne se déplacent plus dans les mouvements non intentionnels du globe, lorsque, par exemple, on déplace l'axe optique à l'aide du doigt.

Digitized by Google

Si l'image est extériorée sur le fond, elle paraît bien se mouvoir au premier abord, mais il est facile de se convaincre que c'est l'effet d'une illusion. C'est le fond et non l'image consécutive qui se déplace si l'écran est assez étendu pour embrasser tout le champ visuel et assez uni pour que l'on n'ait pas la sensation de son déplacement; l'image accidentelle restera immobile. Une épreuve non moins concluante résulte de l'impossibilité de produire le dédoublement de l'image lorsque les deux yeux ont été impressionnés et que l'on dévie l'un deux à l'aide du doigt, de manière à produire la diplopie des objets extérieurs. Enfin, si, au lieu de projeter l'image accidentelle sur un écran, on l'observe les yeux étant fermés, on remarque encore qu'elle se déplace dans la direction intentionnelle du regard, mais nullement dans les mouvements imprimés artificiellement au globe de l'œil. Est-il nécessaire de faire remarquer que, si l'image avait un siège périphérique sur la rétine, cette différence dans les résultats obtenus par les deux espèces de mouvements n'existerait pas? Une image persistante de la rétine doit se déplacer dans la déviation mécanique du globe anssi bien que dans les mouvements intentionnels, au même titre qu'un scotome produit par une lésion de la macula.

Les images accidentelles ont donc un siège cérébral. Dans le jeu normal des organes, elles sont entraînées par les points de la rétine qui ont reçu l'impression. Grâce à cette propriété, indispensable pour que le sensorium ait la notion exacte de la fonction des objets dans l'espace, elles se comportent comme des images rétiniennes.

Dr PARENT.

Erratum. — Dans le précédent numéro, à la page 560, il faut lire : le professeur Hirschberg, de Berlin, au lieu de Dublin.

Le gérant : GERMER BAILLIÈRE.

MOTTEROZ, Adm.-Direct. des Imprimeries réunies, 8, Puteaux.

Digitized by Google

LE COUP D'ŒIL PROFESSIONNEL

Par le Dr Cuignet (de Lille).

J'avais presque achevé un travail particulier sous l'intitulé : *Du coup d'œil militaire*, lorsqu'il me vint à l'esprit que je pourrais utilement étendre les idées qui s'y rattachaient à plusieurs autres professions réputées pour exiger plus spécialement ce qu'on appelle du coup d'œil. Ainsi la peinture, l'architecture, les travaux du géomètre et des ajusteurs, certains emplois dans les chemins de fer, quelques fonctions dans la conduite des navires, enfin la télégraphie sont réputés pour exiger de la part de ceux qui s'y adonnent des aptitudes visuelles sans lesquelles on ne peut exercer correctement les professions qui en ont essentiellement besoin.

Sous ce titre : du coup d'œil professionnel, je ne rechercherai ni n'étudierai les qualités toutes morales d'intelligence, d'instruction, de caractère et d'expérience qui contribuent pour une bonne part à procurer et à perfectionner ce qu'on appelle ordinairement le coup d'œil, je me bornerai à indiquer et à expliquer les qualités proprement dites dont le secours est nécessaire pour jouir d'un bon coup d'œil mécaniquement parlant. Ce sujet est plus étendu, plus compliqué qu'on ne le croirait au premier abord, et partant plus intéressant et d'une utilité incontestable.

En effet, les qualités de la vision sont nombreuses et nombreux sont aussi les défauts qui peuvent résulter de l'absence de ces qualités ou de leur perversion. Les objets auxquels s'applique la vision dans les professions que nous venons de nommer sont nombreux également. Il en est de même pour les avantages et les inconvénients qui se rattachent à ces qualités et à ces défauts ; enfin les moyens de corriger les défectuosités sont multiples, de sorte que l'étude que nous nous proposons de faire a besoin, pour se présenter clairement à la lecture et être menée à bonne fin, d'une sorte de classement des questions, d'une méthode que nous allons offrir de suite.

Digitized by Google

Les qualités de la vision sont les suivantes : 1° l'acuité, 2° la portée, 3° l'étendue, 4° le sens chromatique, 5° la vue simple, 6° le sens des dimensions; 7° celui de la forme; 8° celui de la distance; 9° celui de la position exacte; 10° celui de l'aplomb ou du degré d'inclinaison; 11° celui du relief ou de la perspective; 12° celui de l'égalité dans tous les sens; 13° la tolérance lumineuse; 14° la vision nocturne et diurne; 15° la vision binoculaire.

Nous étudierons chacune de ces qualités en en donnant : 1° la définition, 2° l'explication organo-physiologique; 3° l'usage avec les avantages, 4° la défectuosité avec les inconvénients, 5° la correction.

D'autre part, nous étudierons les avantages et les inconvénients par rapport aux professions ci-dessus visées. Aussi, pour la profession militaire, nous les examinerons dans leurs conséquences sur l'instruction, le terrain, le matériel, les troupes, la surveillance, la conduite des chevaux et voitures, les signaux, le tir, l'escrime, la discipline, le caractère ; pour la marine nous verrons la conduite des navires, et les signaux; pour la peinture, nous étudierons l'effet de la vue sur l'appréciation des couleurs et teintes, sur la direction et l'agencement des lignes constituant le dessin, et ainsi de suite pour les autres professions.

Nous n'indiquerons pas, de peur de nous répéter à chaque chapitre, les moyens correcteurs au fur et à mesure de cet examen des qualités de la vision ; nous les réserverons pour la fin de notre travail en les présentant dans un spécial et dernier chapitre. Cela dit, nous entrons de suite dans notre sujet en suivant l'ordre indiqué.

1° *Acuité.* — C'est la qualité de vision qui permet de voir et de distinguer nettement les choses extérieures à des distances en rapport avec leurs dimensions.

Elle dépend absolument de la conformation normale et de l'état intégral de l'œil. Elle diminue ou se perd toutes les fois que les membranes et humeurs translucides ont perdu leur transparence, toutes les fois que l'œil se déforme, que les éléments s'altèrent, que la conduction des impressions est

Digitized by Google

arrêtée ou que le cerveau la reçoit moins bien ou ne la reçoit plus. Enfin, elle diminue aussi par le fait de circonstances extérieures, telles que pluie, brouillards, neige, poussières, crépuscule et nuit.

Une bonne acuité visuelle a des avantages qui peuvent être estimés d'après les trois distances principales; c'est-à-dire de près, à distance moyenne et de loin, de même que d'après les professions qui en ont plus spécialement besoin. Ainsi, pour les distances rapprochées, elle permet, à toutes les professions, l'étude et l'instruction de lecture, d'écriture, de dessin, la perception nette des divisions millimétriques, des cartes géographiques et des couleurs, la préparation des plans militaires et architecturaux, l'expertise des étoffes, linges, harnachements. Elle donne à l'architecte et au peintre la facilité de composer, dessiner, au médecin d'analyser tous les signes physiques, présentés par des malades debout, assis ou couchés, de vérifier toutes les parties visibles, d'expertiser l'attitude, les formes, les teintes, le volume, en un mot l'état de santé et beaucoup de signes de maladie. C'est surtout pour l'examen médical des yeux qu'une bonne acuité visuelle est indispensable de la part de l'expert. Elle l'est aussi à l'ouvrier ajusteur, au bijoutier, etc.

Pour les distances moyennes, elle permet à tous les élèves de suivre les démonstrations au tableau, au militaire de pratiquer le tir au tube, de reconnaître ses chefs, de suivre les exercices, de conduire bêtes et voitures; à l'architecte, de contempler et de juger les monuments, au peintre, de saisir les effets d'un tableau sous les rapports de la dimension, des couleurs, du dessin; elle est beaucoup moins utile au médecin que celle exercée de près, car elle n'indique guère que la démarche et le résultat, pour l'oreille et l'œil, d'épreuves faites à distance de quelques pas.

Pour les distances éloignées, l'acuité visuelle sert beaucoup au militaire et au géomètre, moins à l'architecte, au peintre et au médecin. C'est grâce à elle, en effet, que le militaire distingue nettement le terrain de séjour, de manœuvre ou de lutte, qu'il reconnaît de suite l'espèce des troupes, l'éclat

Digitized by Google

et l'espèce des armes, les objets matériels tels que voitures, ballons, qu'il peut, en garde ou en reconnaissance, pourvoir à la surveillance et à la sécurité, apercevoir des signaux, pratiquer le tir de toutes armes à longue portée, attaquer, se défendre ou se protéger de loin. Le géomètre doué d'une bonne acuité de loin reconnaît et opère les subdivisions du terrain, installe et voit les points de repère, les bases de grands calculs terrestres. Au moral, une bonne acuité visuelle donne confiance et bravoure.

Les inconvénients d'une mauvaise acuité visuelle sont nombreux dans ces différentes professions : ils sont pour ainsi dire à rebours des avantages, pour l'instruction sur le terrain, le tir, la reconnaissance des troupes et des objets, la surveillance, les signaux, la conduite des trains et des navires. Elle rend le soldat timide, malhonnête, incertain, peureux; dans un chef elle compromet la sécurité des troupes et des escadres.

2° *Portée.* — C'est la qualité de la vision qui permet de distinguer nettement les objets éloignés. On la confond souvent avec l'acuité qui en diffère parce qu'elle peut être *excellente* de près, quelquefois même à distance moyenne, mais jamais de loin, tandis que certaines vues sont normales de loin, mais mauvaises de près.

La portée est la compagne assurée d'une conformation normale de l'œil; mais lorsqu'elle existe seule l'œil offre quelque défectuosité. Ainsi, l'hypermétropie moyenne laisse une excellente portée sans acuité rapprochée; dans certaines maladies la portée reste seule ou est altérée sans que l'acuité ait changé. Elle se perd lorsque l'œil est myope, quand il est hypermétrope au 3e degré, astigmatique, altéré dans ses éléments réfringents, transparents, nerveux; quand l'atmosphère est brumeuse, le soleil très éclatant.

Les avantages de la portée se rattachent exclusivement aux besoins de la vision éloignée. Ainsi, pour le militaire, l'appréciation du terrain, la reconnaissance des troupes ennemies et des objets matériels se montrant ou se mouvant au loin; le tir à longue distance, la garde et la surveillauce, les signaux.

Digitized by Google

Pour le marin, la reconnaissance des navires, des pavillons, des objets flottants, des bords terrestres, des nuages orageux, des signaux colorés et autres.

Les inconvénients sont le manque d'aptitude pour les observations et les œuvres s'accomplissant au loin. Quand la portée se trouve diminuée, le militaire est insuffisant pour les trois quarts des nécessités de son service; l'arpenteur, le géomètre, le marin réduisent forcément leurs travaux. L'homme dont le sens visuel est ainsi borné en portée ne peut plus s'occuper que des études et des applications de petit volume et siégeant à une petite distance. C'est une grande défectuosité pour les professions que nous venons de citer; elle est moindre pour le peintre, pour le médecin, pour l'ajusteur, le typographe, etc.

L'altération la plus fréquente et la plus considérable de la portée, dans le sens de sa diminution, se rattache à la myopie; la vue est alors bornée à un rayon peu étendu, à la perception des choses tout à fait avoisinantes. Le myope est principalement un homme de cabinet, par conséquent d'études sur livres, cartes, caractères fins; s'il ne peut étendre sa vue au moyen de lunettes, il reste forcément borné à ces occupations rapprochées et à peu d'applications matérielles.

Dans l'état militaire, les inconvénients sont très nombreux et très importants du moment qu'on ne perçoit que des choses peu distantes. Le terrain d'exercices, d'opérations et de luttes ne peut être vu; le matériel en voitures, caissons, canons, aérostats ne peut être reconnu; les personnes et les bêtes, les troupes d'infanterie et de cavalerie sont indistinctes; la garde et la reconnaissance sont impossibles et dangereuses; la conduite des animaux et voitures est incertaine; le tir est empêché; le combattant le tourne souvent contre des camarades; les prescriptions de saluts, de convenances ne peuvent être observées; le caractère et les tendances répugnent à tout ce qui est extérieur, éloigné; il devient hésitant, craintif, incapable de décision sur le terrain; le myope ne peut ni attaquer, ni se défendre, ni se garder; il est disposé aux paniques parce qu'il ne voit pas ou parce

Digitized by Google

qu'il se trompe sur ce qu'il voit ; il perd tout sang-froid, toute sécurité, toute tenue ; il mène sa troupe à des attaques folles ; il ne peut la préparer à la défense. Le marin myope est également incapable de faire un bon service, il est même dangereux ; exposé à toutes sortes de méprises comme à ne pas voir ce qui importe pour les manœuvres, les signaux, la conduite d'un navire, les signes du temps, la connaissance des ennemis, la vue des îles, bancs, côtes, signaux.

C'est donc exclusivement l'homme des études de cabinet, des expertises, des ajustements, du coloris et non des effets à distance.

Il y a malheureusement beaucoup trop de myopes dans l'armée, particulièrement parmi les officiers sortant des écoles et surtout de l'École polytechnique ; malgré les restrictions apportées à leur acceptation, elle se fait encore avec trop de complaisance, car aux inconvénients militaires que nous venons d'énumérer, il y a plus tard à joindre ceux d'une diminution incurable, ou même de la perte de vision d'un œil ou des deux yeux par des complications inhérentes à la myopie forte.

Malgré que ses œuvres soient rapprochées et sollicitent surtout l'application de près de tous les sens, le médecin myope reste toujours incomplet et insuffisant. Il ne peut voir un malade ni un conscrit dans son ensemble, il ne distingue pas les couleurs peu prononcées dans certaines maladies de la peau ; il se méprend et se blesse avec les instruments, il est maladroit de ses mains, est gêné et gênant avec son entourage. Il ne peut, à un degré de myopie, prétendre à faire de l'anatomie, ni de la chirurgie. Mais nous verrons plus loin quels correctifs on peut et on doit opposer à cette infirmité devenue si commune.

4° *Étendue visuelle.* — On appelle étendue visuelle la facilité que possède l'œil de voir en même temps en face et autour de lui. Chaque œil a aussi un champ de vue qui lui est propre et qui au milieu, se mêle à celui de son congénère. En haut il est limité par le sourcil, en bas par la saillie de la pommette, en dehors par le rebord temporal et en dedans par le

Digitized by Google

nez. Mais ce pouvoir n'a pas partout la même acuité; vive au centre elle se dégrade progressivement vers la périphérie.

L'organe de cette faculté est la rétine qui est beaucoup plus sensible au centre en raison de la disposition plus serrée de ses éléments perceptifs en un point qu'on appelle macula ou foyer central, éléments qui se disséminent et se raréfient de plus en plus vers les confins périphériques.

La défectuosité de cette aptitude, c'est-à-dire la réduction à la vision centrale, ou à des points plus ou moins éloignés du centre est rare; elle s'observe cependant chez des individus à malformation native de la rétine avec accompagnement fréquent d'hypermétropie; chez ceux atteints de rétinite pigmentaire, d'atrophies choroïdiennes disséminées, d'amblyopie toxique, d'atrophies progressives du nerf optique; chez ceux qui portent des lunettes à monture épaisse et à verres étroits. La plus fâcheuses de ces diminutions dans le champ de vision est nécessairemcnt celle qui atteint le centre, le foyer incisif des perceptions. L'est à un degré un peu moindre celle qui consiste à ne plus voir que par en haut; l'est encore moins celle qui consiste à ne plus voir que vers la droite ou vers la gauche.

Les avantages de la possession intégrale du champ de vision sont considérables. Voir dans tous les sens en un moment instantané est extrêmement utile dans la vie de tout le monde pour distinguer d'un seul coup le monde extérieur, les objets agréables, les menaces d'accidents, pour se mouvoir de tous côtés sans se heurter, sans tomber. Les inconvénients se déduisent des avantages mêmes qui n'existent plus. Ne pas voir au centre c'est éprouver une diminution notable de l'acuité à toutes distances, surtout de près et sur des petits objets; ne pas voir sur les confins c'est n'avoir que des perceptions limitées en étendue; on ne peut se diriger sûrement, ni juger les monuments, les terrains, ni conduire des voitures, des chevaux car on imprime de fausses directions, on ne voit pas les obstacles.

Dans les professions, les avantages et les inconvénients sont notables. Le militaire qui ne voit pas nettement devant lui et

Digitized by Google

autour ne peut ni bien s'instruire, ni bien viser, ni se trouver prêt à l'attaque et à la parade; il est gêné dans les marches parce qu'il n'aperçoit pas bien le sol; il est toujours hors du rang parce qu'il ne voit pas son voisin de droite ou de gauche; il ne distingue pas, dans les rues, les chefs passant latéralement et ne peut mesurer d'un coup d'œil unique et rapide toute l'étendue du terrain, ni reconnaître les dispositions de l'ennemi, ses mouvements; ni se garder contre des ruses de flanc. Lorsque l'obstacle à la vision est central, les professions d'architecte, de géomètre, d'ajusteur, de médecin, de peintre, sont entravées au point quelles deviennent très difficultueuses et inhabiles.

4° *Le sens chromatique.* — C'est l'aptitude à reconnaître exactement les couleurs et les teintes mêmes les plus atténuées. L'organe appréciateur est bien certainement la rétine; mais on ne connaît pas l'élément de cette membrane qui est chargé de la distinction chromatique, ni le jeu ou *modus faciendi* de cet élément. En tous cas l'appréciation exacte ne peut se faire que quand la rétine est saine, l'œil doué de sa transparence et de son pouvoir réfringent à peu près normal. Toutefois la perception physiologique des couleurs ne se fait pas également pour toutes les teintes ni pour toutes les réunions de teintes. Ainsi le noir se voit plus loin que le blanc; ces deux couleurs plus loin que le rouge, celle-ci plus loin que le bleu, le vert, le jaune. D'autre part, un petit noir se distingue mieux sur un grand blanc qu'un petit blanc sur un grand noir, et les autres couleurs, mêlées entre elles, se distinguent moins que blanc sur noir ou noir sur blanc.

L'altération du sens de la couleur est connue sous le nom de daltonisme; elle est de deux espèces, l'une par absence, l'autre par perversion, l'absence étant l'impossibilité de distinguer une ou plusieurs couleurs de la gamme chromatique, la perversion étant l'erreur de prendre une couleur pour une autre.

Cette infirmité de l'organe visuel est assez fréquemment native, tantôt isolée et simple, tantôt compliquée d'autres défectuosités telles que l'hypermétropie forte et l'héméralopie,

Digitized by Google

ou de quelque affection toxique telle que le nicotinisme, l'alcoolisme; ou organique, telle que l'atrophie du nerf optique. Les couleurs peuvent aussi être modifiées par les inconstances extérieures; ainsi les brouillards changent quelquefois les teintes des lumières et des objets : on connaît le fait du soleil rouge, des nuages irisés; en mer les feux des côtes et des navires apparaissent parfois, ou plus blancs qu'ils ne sont, ou jaunis, ou rougeâtres; l'éloignement peut encore donner lieu à des modifications ou à des erreurs de teintes. Ainsi, un daltonien voyait une couleur pervertie à une distance et autrement pervertie à une distance plus grande. M. Paul Bert voit bleue au loin la lanterne verte des cars ou des voies ferrées. L'intensité ou la nuance de la lumière extérieure peut aussi modifier les couleurs; ainsi on ne juge pas les étoffes à la lumière du gaz comme à celle du soleil. Enfin, des teintes vives peuvent être si diminuées par l'éloignement, les poussières ou l'ombre, qu'on ne les reconnaît plus pour les signaux des armées, des bateaux, des phares.

Les avantages et les inconvénients résultant de la possession intégrale du sens chromatique sont plus limités que ceux des autres aptitudes visuelles déjà examinées; ils intéressent moins l'état militaire, les professions de géomètre, d'arpenteur, de médecin, d'ajusteur, mais surtout la peinture, la télégraphie par signaux colorés, les surveillances de chemin de fer et des navires à l'aide de feux variés.

Dans l'état militaire, l'intégralité du sens chromatique permet de distinguer nettement la couleur des draps, celle des uniformes amis ou ennemis, les signaux à l'aide d'objets de teintes significatives, la robe des chevaux; elle facilite le tir sur cibles. Pour ce dernier cas on a reconnu que le rond du centre se voit plus loin lorsqu'il est blanc sur noir, que quand il est noir sur blanc; c'est une indication pour améliorer l'exercice du tir chez les militaires. Dans la marine, l'homme de garde doit pouvoir distinguer, au loin comme de près, la couleur des feux des phares, des navires voisins, celle des pavillons, celle des signaux qui se font à l'aide de teintes flottantes, sans quoi des erreurs très préjudiciables peuvent être com-

Digitized by Google

mises. C'est bien pire encore quand il s'agit de conduire un train et de juger par les signaux à feux ou à disques colorés les avis communiqués tout à coup pour modérer ou suspendre la marche, ou pour reculer et fuir. Aussi les marins et les employés de voies ferrées sont-ils soumis avec raison à des épreuves portant sur l'état de leur sens chromatique, afin d'éviter des méprises qui tournent quelquefois en catastrophes. La médecine n'a pas grand besoin de l'appréciation exacte des couleurs; toutefois, nous pouvons dire qu'un médecin s'égarerait dans bien des appréciations sur la nature des maladies s'il ne reconnaissait pas bien les teintes rouges des inflammations superficielles, les taches cutanées de différentes nuances, les changements de couleur survenus à l'iris, les teintes cachectiques de la fièvre paludéenne, de l'anémie, du cancer. Enfin, la profession qui réclame le plus impérieusement la possession d'un sens chromatique exact et délicat est la peinture. A un degré peu prononcé, consistant seulement dans un sentiment inexact de la nuance, par exemple à prendre le jaune pour le violet, le bleu pour le vert, ou à voir tout avec une teinte jaunâtre, des peintres ont cependant réussi à produire de fort beaux tableaux; on prétend que des artistes célèbres ont été atteints de ces aberrations chromatiques. Mais, lorsque le sens des couleurs est altéré au point d'être insensible pour certaines d'entre elles, ou que l'une est absolument pervertie, on ne peut plus réussir à mêler, combiner, agencer les teintes, ni à les rendre vraies selon la nature, ni selon l'histoire.

5° *La vision simple.* — C'est cette qualité de la vue qui fait qu'un seul objet vu avec les deux yeux en même temps ne paraît pas double, mais unique ou simple tant de face que de côté. Elle résulte de ce que les deux yeux bien conformés fixent au même moment cet objet en vision dite conjugée. Cette qualité de la vue est nécessaire : 1° pour ne pas voir chaque objet se répéter deux fois inutilement devant la vue; 2° pour ne pas se tromper sur la réalité de la chose vue; 3° pour ne pas avoir le trouble de visions superposées. Ce sont là les avantages de la vision simple. Dans la pratique, autre-

Digitized by Google

ment dit dans les professions, ils empêchent les erreurs, les maladresses, les accidents mêmes, ainsi que nous le verrons à propos des inconvénients.

La vision double ou déplopie, la vision multiple ou polyopie est celle qui perçoit le même objet deux ou plusieurs fois, représenté, soit avec séparation, soit avec superposition incomplète les uns sur les autres. Cette manière fautive de voir appartient le plus souvent aux deux yeux agissant ensemble, mais elle peut aussi appartenir à un seul fonctionnant isolément. Dans le premier cas elle résulte d'une dissociation du regard, l'un des deux yeux fixant un objet et l'autre fixant à côté, par suite de paralysie, de spasme d'un muscle moteur de l'œil, ou d'une pression latérale qui le dévie dans tel ou tel sens, en haut, en bas, de côté; dans le second cas, l'œil est atteint de quelque inégalité de la cornée, d'un déplacement du cristallin, d'une anomalie prononcée de la réfraction ou d'un désordre nerveux qui multiplie les images d'un seul objet en les éparpillant.

Les inconvénients de la perte de l'unité visuelle, ou vision simple sont nombreux dans toutes les professions, car la diplopie introduit, dans la perception visuelle de toutes choses, un trouble qui modifie considérablement l'acuité, la partie et l'étendue du champ de vue; elle déplace une des perceptions en la doublant; elle cause une erreur de lieu ou de position. Dans l'état militaire elle confusionne le terrain pour toutes ses particularités; elle double le nombre des saillies, des dépressions, des cours d'eaux et lacs, des villages, des convois, des régiments, des points de repert. En se trompant à cause de l'image fausse on peut exécuter une charge ou tirer sur des ennemis fictifs; l'escrime, la bastonnade sont rendues impossibles par le dédoublement des armes, des lames, des fleurets, même par le doublement de l'adversaire. La marche est difficile et blessante sur un terrain mal dessiné, à plans superposés, à inégalités doublées. Toutes ces erreurs de vision peuvent donner lieu à des résultats très fâcheux; il en est de moins graves qui représentent l'embarras du diplopique sous un autre rapport. Un officier général devenu tout

Digitized by Google

à coup diplope par paralysie d'un muscle de l'œil droit fut obligé, dans cet état, de se présenter à une réunion solennelle d'une municipalité. Pendant le discours de bienvenue il voyait deux maires et deux conseils séparés l'un de l'autre et il se demandait vers lequel il convenait de se tourner pour écouter avec bienveillance et répondre avec à-propos. Il ne se tira d'embarras que grâce à son oreille qui lui indiqua, par le son de la voix de l'orateur la place du groupe vrai.

Ces inconvénients gênent également les professions que nous avons particulièrement visées, celles du médecin, de l'arpenteur, de l'architecte, de l'ajusteur etc.; nous en avons dit assez pour qu'on le comprenne : mais on se figurera plus particulièrement quelle gêne extrême et quels accidents terribles peuvent se produire pour le conducteur de train, pour le marin dirigeant un bateau, pour les télégraphistes devant faire ou interpréter des signaux.

6° *La dimension exacte.* — C'est la propriété de voir les objets avec leur mesure exacte, ni plus grande, ni plus petite que dans la réalité. L'œil sain et exempt de toute anomalie de réfraction, regardant sans interposition de plaques réfringentes, possède cette propriété. Mais on pourrait dire qu'aucun œil ne voit exactement cette mesure exacte, car la distance, à tous degrés, est une cause constante et générale d'erreur pour l'appréciation des mesures. Mais nous voulons parler de cas plus prononcés.

Certains yeux sont naturellement conformés de manière à voir plus grand ou plus petit que nature sans qu'on puisse expliquer cette abréviation par une différence de structure. D'autres voient plus petit par suite d'hypermétropie ou de myopie; il en est qui voient plus grand par la même cause, mais ce défaut dépend alors de ce que les sujets portent des lunettes mal appropriées. Je connais une jeune fille qui, sans aucune anomalie de réfraction, sans aucune altération des membranes ni des milieux, voit d'un tiers plus grand, probablement par influence nerveuse. Un infirmier de visite de mon service voyait plus petit d'un œil que de l'autre; il est vrai que cet œil était myope, mais le verre correcteur de la

Digitized by Google

myopie ne rendait pas aux objets leur dimension exacte.

On comprend les avantages de cette qualité visuelle pour les professions diverses, car toutes sont intéressées à apprécier correctement le volume de tous les signes, de tous les instruments, de tous les objets. On les comprendra mieux en signalant quelques inconvénients. La demoiselle qui est affectée de megalopie ne sait pas exactement ce que c'est qu'un centimètre; lorsqu'on lui demande d'en limiter un au tableau ou sur du papier elle lui donne la dimension d'environ 13 ou 14 millimètres; elle se rend mal compte des mesures de longueur, des figures de géométrie; ses dessins sont toujours hors de proportions; en brodant elle fait des points trop gros; elle a mal réussi dans ses classes pour beaucoup de choses afférentes aux mesures. C'est là un inconvénient d'instruction, de travail et de jugement qui s'applique à beaucoup de choses professionnelles.

Le militaire verrait les groupes armés, les bataillons, les canons ennemis plus gros qu'ils ne sont en réalité, les chemins plus larges, les projectiles énormes; il les croirait aussi plus rapprochés, de même le marin, l'arpenteur, etc.

Dr P. Cuignet.

DE LA VALEUR SÉMÉIOLOGIQUE

DES PHÉNOMÈNES VISUELS CHEZ LES CATARACTÉS

Par le docteur GALEZOWSKI

Des altérations dans la transparence du cristallin, aussi petites et aussi peu marquées qu'elles soient, amènent invariablement des perturbations dans la perception visuelle. Quelques-uns de ces phénomènes sont en rapport du degré d'altération de l'organe, de la forme et de la position qu'elle occupe; d'autres, au contraire, présentent des par-

Digitized by Google

ticularités tellement bizarres, et si peu en rapport avec la lésion elle-même, qu'on serait très embarrassé de s'en rendre un compte exact et on serait tenté plutôt de les considérer comme une simple coïncidence, que comme un attribut de la cataracte elle-même.

Certainement, avec les moyens précis, presque mathématiques de diagnostic que nous possédons aujourd'hui dans l'examen ophtalmoscopique, la connaissance de ces divers phénomènes physiologiques et fonctionnels de la vision n'a pas une grande valeur; mais, au point de vue scientifique, cette question mérite toute notre attention, d'autant plus qu'elle nous aidera jusqu'à un certain point à faire le pronostic des troubles visuels accusés par les malades et de leur signification.

Nous avons vu, dans les précédents articles, que nous avons publiés sur la cataracte, qu'il existe une très grande variété d'opacités cristalliniennes. Le trouble de la vue que produisent ces opacités, n'est pas toujours le même; mais il existe un certain nombre des phénomènes qui s'observent à un degré plus ou moins prononcés dans toutes les variétés.

Ces phénomènes sont les suivants :

1° *Mouches volantes ou membranules mobiles;* 2° *Photophobie;* 3° *Irisation et des cercles d'arc-en-ciel* autour *d'une flamme;* 4° *Diplopie et polyopie;* 5° *Diminution de l'acuité visuelle;* 6° *Myopie acquise;* 7° *Suppression de l'accomodation;* 8° *Persistance des images rétiniennes;* 9° *Nystagmus dans les cataractes congénitales.*

La connaissance de ces phénomènes ne peut qu'être utile au diagnostic de la maladie, elle nous permettra en outre, de rechercher dans nos prescriptions, les moyens qui seront les plus efficaces pour soulager les malades et atténuer jusqu'à un certain point les symptômes morbides dont ils se plaignent.

I. *Mouches volantes.* — Un des phénomènes le plus constant, et qui agace le plus les malades est l'apparition *des mouches* volantes devant les yeux; ils les voient, dès le début

Digitized by Google

de la formation d'opacités centrales ou à la périphérie du cristallin. C'est à la distance de 0,25 ou 0,50 centimètres et quelquefois même au delà qu'on aperçoit des filaments allongés, munis souvent des petits globules ou anneaux à leurs bouts, et qui voltigent et se déplacent dans tous les sens. Leur volume et leur nombre sont des plus variés, le plus souvent ils se trouvent en dehors de l'axe visuel, mais dans d'autres cas, rares, il est vrai, ces corpuscules s'interposent entre l'objet fixé et l'œil et gênent plus ou moins la vue.

Quelle explication peut-on donner aux mouches volantes, et jusqu'à quel point ce phénomène doit-il être considéré comme dépendant de la cataracte?

Pour répondre à cette question nous devons nous rapporter aux données physiologiques générales sur les mouches volantes car, selon nous, les mouches volantes physiologiques et celles que les cataractés aperçoivent ne constituent qu'un seul et même phénomène et il n'y a absolument aucune différence entre les unes et les autres. Elles sont produites par des corpuscules microscopiques, les cellules épithéliales du corps vitré, et les bulles d'air, ou des mucosités qui se promènent avec les larmes à la surface de la cornée.

Ces mêmes mouches sont vues tout aussi souvent, et même plus fréquemment par les yeux sains que par les yeux cataractés; elles indiquent souvent une sensibilité très grande pour la lumière, ce qui rend la rétine plus apte à percevoir les ombres qui se projettent sur elle. La présence des mouches volantes n'est nullement un signe d'une cataracte au début, car elles existent dans les yeux exempts de toute altération profonde.

Les anciens auteurs avaient déjà signalé ce phénomène. Nous lisons en effet dans le traité des maladies des yeux de Guérin de Lyon (1769, à la page 326), une notice on ne peut plus intéressante : « Ce symptôme n'annonce pas toujours un commencement de la cataracte; Bertholin, en réponse à Jean-Louis Hausseman, médecin qui se plaignait de voir voltiger devant ses yeux des toiles d'araignées

Digitized by Google

lui écrivit : Les toiles d'araignées dont vous vous plaignez, ne doivent point vous alarmer. Il y a plus de trente ans que j'ai eu à Padoue, pour la première fois, les mêmes accidents; je craignais comme vous, que ce ne fussent des avant-coureurs de la cataracte, mais le docteur Sala me rassura en me disant qu'elles causaient plus de peur que de mal.»

Ce fait prouve, d'une manière on ne peut plus concluante, que les mouches volantes existent dans l'état physiologique de l'œil sans que le cristallin soit atteint. Pour ma part, j'ai vu souvent des personnes se plaindre des mouches quand leurs yeux n'avait absolument aucune altération.

Il n'est pas douteux pourtant qu'une cataracte au début fait voir des mouches volantes. La quantité plus ou moins grande de mouches volantes chez un individu n'est nullement en rapport du développement de la cataracte. Le plus souvent le malade ne voit qu'une seule mouche, isolée, qui suit tout les mouvements de l'œil, et dont la forme peut-être très bien définie par l'individu lui-même. Ces corpuscules flottants sont à demi-transparents, ils ne masquent point les objets, mais ils sont plutôt fatigants et gênants pour les malades.

Avec le développement de la cataracte, et à mesure que le trouble de la vue augmente, les mouches deviennent de moins en moins apparentes, puis elles disparaissent complètement.

Au lieu d'une mouche, c'est une vraie toile d'araignée et une petite membrane transparente, en forme du tulle qu'un certain nombre de malades voient apparaître subitement devant les yeux. Ces corps flottants constituent quelquefois de simples phénomènes physiologiques et sont dus à la dispersion de la lumière dans le cristallin opacifié; mais dans d'autres cas, et surtout chez les myopes, il peut être le résultat d'épanchements ou flocons dans le corps vitré. L'examen ophtalmoscopique, fait avec attention, permettra facilement de se rendre compte de la cause de ce phénomène.

Les mouches et les voiles que les cataractés aperçoivent devant les yeux, sont le plus souvent mobiles et paraissent

Digitized by Google

voltiger devant les yeux. Mais il existe encore un autre phénomène, moins fréquent il est vrai, dont ces malades se plaignent : ce sont des taches opaques et fixes, une sorte de scotomes qu'ils voient se placer sur les objets qu'ils examinent. C'est ainsi, qu'un de mes malades, en regardant la pleine lune, n'en aperçoit qu'un croissant, le reste se trouvant masqué par une tache opaque. Lorsqu'il fixe une lumière quelconque, la flamme d'une lampe par exemple, il voit une grosse tache noire qui masque la partie centrale de la lumière et ne voit qu'un rond lumineux autour de la tache. Ces phénomènes s'observent plus particulièrement dans les cataractes nucléolaires dures, et centrales, surtout dans des cas où les parties périphériques de la lentille conservent leur transparence.

II. *Photophobie.* — Un second phénomène morbide qui s'observe chez les cataractés, est la *photophobie* plus ou moins intense pour la lumière du jour. Tantôt c'est une simple irritation qui oblige le malade à porter des conserves teintées; dans d'autres cas la photophobie prend une telle intensité que les malades sont obligés de se cacher dans des chambres obscures. Au soleil, et dans les endroits fortement éclairés, ils sont éblouis, au point de ne pas pouvoir ouvrirleurs yeux. Cet éblouissement tient à une seule cause, qui réside dans une très grande dispersion des rayons lumineux dans le cristallin opacifié, segmenté et brisé en centaines et en milliers de facettes. Chaque rayon, en frappant la surface cristallinienne, est brisé et dispersé autant de fois qu'il y a de segment et de fragments isolé dans le cristallin segmenté; et c'est de cette façon dispersé et multiplié qu'il arrive à la surface rétinienne; cette dernière n'étant pas habituée à supporter une aussi grande quantité de rayons lumineux, se trouve éblouie, ce qui constitue la *photophobie*.

L'observation m'a démontré que toutes les cataractes ne donnent pas le même degré de photophobie; les cataractes polaires, postérieures et les périphériques n'occasionnent pas beaucoup de sensibilité pour la lumière; elle s'observe au contraire la plus prononcée dans les cataractes corticales

Digitized by Google

antérieures disséminées soit à leur début, soit à une période de leur complet développement.

Dans les cataractes complètement formées, dans celles surtout dont les couches corticales antérieures sont brisées, fendillées et forment des stries blanches, opaques, la photophobie atteint peu à peu une très grande intensité, et les malades sont obligés de se munir de visières, de chapeaux à grands bords, etc., pour se prémunir contre le très grand éblouissement.

Les cataractés sont obligés de baisser la tête en marchant pour ne pas s'exposer à recevoir une trop grande quantité de lumière dans les yeux. Chez les personnes âgées, chez lesquelles les cataractes se développent lentement et pendant de longues années, on voit se produire dans les muscles sourciliers et frontaux des contractions presque permanentes, qui font avancer les sourcils en avant et constituent de cette façon une espèce d'abat-jour ou visière naturelle qui garantit l'œil contre la lumière trop vive.

Les efforts que font ces malades pour se prémunir contre la lumière amènent en même temps des contractions dans la pupille, et aboutissant au bout de quelque temps, à un vrai *myosis*. Ce dernier phénomène, il faut le dire pourtant, ne s'observe que dans des cataractes, dont le volume n'a pas augmenté sensiblement et où l'iris n'a pas subi de propulsion en avant. Dans les cataractes molles, la pupille se dilate au contraire malgré la photophobie.

III. *Irisation et grossissement des objets lumineux.* — Nous avons exposé dans la partie physiologique de cette étude, que le cristallin a une organisation tellement parfaite, que malgré sa grande épaisseur, il ne présente pas de défaut d'aberration chromatique. Mais il suffit que le cristallin devienne trouble, dans certaines de ses parties, pour que les phénomènes d'irisation deviennent apparents. C'est ce qui a lieu, en effet, très souvent dans les cataractes commençantes; on voit même quelquefois le phénomène des cercles colorés autour de la flamme apparaître, alors que le cristallin ne présente que quelques taches opaques, isolées et disséminées.

Digitized by Google

Chez un de mes malades, ce phénomène était tellement prononcé, que tous les objets même très peu éclairés étaient entourés de cercles irisés et colorés, comme on pourra juger par l'observation suivante :

OBSERVATION

Cataracte disséminée commençante avec segmentation du cristallin, irisation des objets.

Monsieur M..., âgé de soixante-trois ans, demeurant à Paris, vint me consulter en 1873, pour des phénomènes irisés et colorés, qu'il voyait depuis quelque temps autour de tous les objets qu'il regardait. Son acuité visuelle est normale, il voit très bien à distance, malgré un très léger degré de myopie. Mais ce qui le fatigue beaucoup, c'est que tous les objets qu'il regarde sont entourés d'un cercle des couleurs d'arc-en-ciel. Les objets lumineux, se doublent, se multiplient, apparaissent plus gros et entourés d'auréoles. L'instillation d'atropine augmente l'effet d'irisation, tandis que l'ésérine instillé le lendemain, a diminué très notablement ce phénomène. Lorsque le malade lit ou écrit, les lettres lui paraissent entourées d'auréoles de couleurs. — J'ai prescrit au malade l'emploie du collyre à l'ésérine pendant 8 jours, mais ce moyen qui, au premier abord, semblait diminuer les effets d'observation chromatique, est resté au bout de quatre ou cinq jours sans effet. C'est alors que j'ai prescrit au malade de porter des lunettes pour le travail de 3,25, diotries en verres achromatiques, et des verres concaves, n° 1 dioptries aussi achromatiques pour la vision à distance, de cette façon j'ai pu, quoique incomplètement, atténuer l'effet d'irisation chromatique.

Ce phénomène, développé à un si haut degré apparaît rarement, mais on le rencontre chez un très grand nombre de cataractés sous forme d'irisation légère, peu apparente et qui ne gène nullement la vue.

IV. *Diplopie* et *polyopie*. — Toute altération dans la transparence des milieux réfringents peut donner lieu au dédoublement des rayons lumineux et à la formation d'une double image sur la rétine.

Digitized by Google

Dans les opacités du cristallin, l'apparition de la diplopie et de la polyopie est un fait constant, car, en dehors d'opacités, il existe encore une segmentation du cristallin en un certain nombre de secteurs, dont chacun possède son foyer et sa direction différente pour les rayons lumineux. D'où il résulte qu'un cristallin, ainsi segmenté, ressemble à une lentille à facettes qui fait voir chaque objet autant de fois qu'il y a de facettes. Généralement, les personnes atteintes de cataracte commençante ne voient les objets lumineux placés à grande distance, que doubles. Une lune est vue double, des réverbères sont vus doubles, etc. Cela tient, très probablement à la formation de deux images principales sur la rétine, dont l'une est formée par le noyau, et l'autre par la couche périphérique.

Helmholtz[1] a démontré que, dans certaines conditions même de l'état physiologique, une polyopie peut devenir apparente, surtout à un certain âge, justement à cause de la soudure incomplète des différents éléments cristalliniens. Avec les opacités commençantes ce phénomène devient naturellement plus apparent.

La diplopie monoculaire jointe à l'irisation, le trouble de la vue et la photophobie suffisent, quelquefois à eux seuls, pour diagnostiquer le commencement de la cataracte. Ce signe est utile surtout à connaître, lorsqu'il s'agit de donner notre avis sur la cause des troubles visuels éprouvés par des personnes qui habitent des pays éloignés et qui demandent notre avis par lettre.

La connaissance de ces signes fonctionnels n'est pas non plus à dédaigner lorsqu'il s'agit de cas de diagnostic difficile où l'apparence nuageuse de la papille ressemble à ce qu'on observe dans les choroïdes syphilitiques, et où il est impossible de décider le malade à se laisser dilater la pupille. Les signes fonctionnels, dans ces cas, peuvent contribuer puissamment au diagnostic.

V. *Diminution de l'acuité visuelle.* — Une diminution de

1. Helmholtz, *Optique physiologique*, p. 144.

Digitized by Google

la transparence dans les éléments cristalliniens ne peut pas avoir lieu, sans qu'il y ait un afaiblissement plus ou moins grand de l'acuité visuelle. Cet affaiblissement est on ne peut plus varié, et change selon la forme de la cataracte, l'âge et le degré de son évolution.

Dans les cataractes corticales périphériques la vue n'est nullement diminuée; pendant très longtemps, les malades peuvent lire les caractères les plus fins, et ce n'est que par la présence des symptômes fonctionnels signalés plus haut qu'on est averti de l'existence d'une lésion.

Les cataractes polaires postérieures de même que les cataractes nucléolaires, amènent dès leur début, une diminution de l'acuité visuelle, les rayons lumineux centraux, axiles, se trouvant interceptés, dans leur trajet, par une opacité. La vision de loin comme celle de près se trouve plus ou moins diminuée selon le degré d'opacification, et c'est dans ces variétés de cataractes que la dilatation de la pupille est favorable à la vision. Les individus, en effet, atteints de cette altération, voient beaucoup moins bien, lorsqu'ils se trouvent en face du jour, car la pupille se trouve contractée. C'est pour améliorer la vision que nous conseillons d'instiller le collyre d'atropine une fois ou deux par semaine, pour maintenir la pupille dilatée, et faciliter le passage des rayons lumineux à travers la partie périphérique transparente du cristallin. Dans la cataracte zonulaire où le centre est opaque aussi bien que dans les cataractes nucléolaires séniles, la dilatation de la pupille avec l'atropine facilite la vision et fait cesser le trouble de la vue.

C'est ainsi qu'il nous est arrivé de permettre aux malades atteints de cataracte nucléolaire senile de se servir de leurs yeux pour la lecture et l'écriture, pendant 10 à 15 ans consécutifs en leur instillant l'atropine, tandis que sans ce médicament la vue était presque nulle.

Dans les cataractes corticales progressives, l'acuité visuelle diminue au fur et à mesure que les opacités s'avancent vers l'axe optique : la portée de la vue diminue à distance, et en même temps la perception des petits objets, des caractères

Digitized by Google

de l'imprimé devient de plus en plus difficile, de sorte qu'on est obligé de se servir pour la lecture et l'écriture, des verres convexes de 4, 5 ou de 6 dioptries et quelquefois même d'une forte loupe.

Le trouble de la vue des cataractés prend des formes de plus bizarres; les uns étant éblouis par une trop vive lumière du jour et au soleil surtout, se trouvent gênés à tel point qu'ils ont la plus grande peine à se conduire. Le soir, dans le crépuscule, les objets leur paraissent de nouveau trop éclairés, et ils ont de la peine à se conduire. Ils accusent donc une cécité nocturne et diurne en même temps, et ne voient relativement bien que dans un demi-jour, pendant les journées sombres avec le ciel couvert, et lorsqu'ils se servent des conserves en coquilles, teinte fumée ou bleue.

Dans les cataractes corticales ou nucléolaires complètes la perception des objets est abolie complètement, à une certaine distance, mais les malades peuvent, pendant très longtemps, compter les doigts à la distance de 10 à 15 centimètres, surtout si on les place le dos tourné à la lumière, et si on garantit leurs yeux contre l'action de la lumière venant de côté. La même chose a lieu en ce qui concerne la perception des couleurs. De sorte que tous ces individus atteints de cataractes complètes et qui ne voient point à se conduire, apperçoivent facilement les mouvements de la main à 10 ou 15 centimètres et peuvent même compter les doigts.

Quant à ce qui concerne la perception de la lumière elle se conserve toujours dans toute son intégrité; peu importe la distance à laquelle on la place, l'œil cataracté la distinguera si ce n'est pas comme forme, mais au moins comme foyer lumineux, et il précisera exactement la position qu'elle occupe et la direction que prennent les rayons lumineux. Les rayons lumineux, en effet, n'ont pas besoin de passer par la pupille pour impressionner la rétine, mais ils peuvent traverser la sclérotique dans toutes les directions aussi bien que la masse opaque du cristallin et être perçue par la membrane sensible de l'œil.

C'est en se basant sur ce principe, que Graefe a érigé en

Digitized by Google

méthode l'investigation de la sensibilité rétinienne chez les personnes atteintes de la cataracte, au moyen de la lumière d'une bougie, que l'on promène dans une chambre noire à une certaine distance de l'œil cataracté. Si le malade perçoit cette lumière à 3 ou 4 mètres de distance, et s'il indique exactement les différentes positions dans lesquelles on la place, on a le droit de conclure que les membranes internes de l'œil sont saines.

VI. *Myopie acquise.* — Les anciens auteurs avaient déjà signalé l'apparition de la myopie chez les personnes atteintes de la cataracte, mais l'interprétation de ce phénomène n'a pas été toujours la même. C'est ainsi que Scarpa a cru voir là l'effet de l'augmentation du volume du cristallin par le ramollissement qu'il subit, dont la preuve la plus éclatante se trouve dans les cataractes molles qui repoussent l'iris en avant. Telle n'est pas l'opinion de Arlt ni de son disciple Becker [1].

Pour Arlt, la myopie n'est qu'apparente, et elle n'est due qu'à l'interception des rayons lumineux par les parties opaques du cristallin, ce qui occasionne une simple amblyopie.

Pour nous, la myopie des cataractés est réelle et non apparente, elle se montre souvent dans des cas où l'acuité visuelle n'est nullement diminuée, et où, par conséquent, on ne peut pas comparer la vision à celle d'une amblyopie. L'examen ophtalmoscopique à l'image droite m'a permis de constater chez ces individus que l'œil était réellement myope, de 2, 3 ou 4 dioptries. De plus, ces malades, qui ne distinguent rien au loin, et qui voyaient avant la formation de la cataracte très bien au loin, recouvrent presque complètement leur acuité visuelle, à l'aide des verres concaves de 2, 3 ou 4 dioptries. Presbytes avant la formation de la cataracte ces malades se sont servis pendant des années des lunettes convexes de 2 ou 3 dioptries, pour la lecture sans lesquelles il leur était impossible de rien déchiffrer. Peu à peu ils s'aperçoivent que les lunettes les gênent, et qu'ils voient mieux à l'œil nu.

1. Becker, *Handbuch der gesammten Augenheilkunde*, Bd V, p. 215.

Digitized by Google

Ils lisent pendant les 2, 3 ou 4 dernières années avant l'opération sans lunettes, et ils peuvent distinguer les caractères les plus fins sans grande difficulté. Évidemment on ne peut pas trouver là d'autres caractères que ceux de la myopie qui est due à l'augmentation de l'épaisseur et de la densité cristallinienne.

Les faits de la myopie acquise sont très fréquents, parmi lesquels je puis citer quelques-uns de plus démonstratifs. Je crois qu'on lira avec intérêt les deux observations suivantes, que j'ai recueillies dans ma clientèle particulière.

OBSERVATION

Cataracte corticale. — Myopie acquise.

Madame S..., âgée de 75 ans, demeurant à Amiens vint me consulter, le 28 septembre 1881, pour une cataracte corticale des deux yeux. La partie centrale du cristallin gauche est encore très peu altérée, et on voit très bien la papille à l'image droite à l'aide d'un verre concave de 3 dioptries. L'œil droit est un peu plus atteint dans les couches postérieures, néanmoins l'examen à l'image droite se fait assez facilement à l'aide du n° 3 concave. C'est avec ces mêmes lunettes que Madame S..., voit les caractères n° 10 à 5 mètres de distance. Elle lit le n° 2 de l'échelle typographique sans lunettes, mais elle me montre les lunettes dont elle s'est servi pendant plus des 5 dernières années pour la lecture, ce sont des verres convexes de 3,25 dioptries (anciens n° 12 en pouces). Aujourd'hui, ces lunettes la gênent et elle voit beaucoup mieux sans lunettes. Sa vue était toujours très longue, aujourd'hui elle voit au loin avec des verres concaves de 3 dioptries.

OBSERVATION

Myopie acquise avec cataracte polaire postérieure.

Monsieur M..., âgé de 61 ans, demeurant en Touraine, est venu me consulter, au mois de septembre dernier, pour le trouble de la vue consécutif à la formation de la cataracte. Il avait toujours la vue longue et pour la lecture, il se servait pendant plusieurs années des verres convexes, en dernier lieu

Digitized by Google

de 4 dioptries. Aujourd'hui il lit sans lunettes et au loin il voit avec des verres concaves de 2 dioptries. A l'examen ophtalmoscopique je concave des opacités disséminées à droite et polaires postérieures à gauche.

OBSERVATION

Cataracte centrale postérieure. — Emmétropie avec myopie acquise.

Madame X..., âgée de 52 ans, demeurant au Havre, vint me consulter, le 5 novembre 1882. Elle a eu toujours la vue longue; pour la lecture depuis quatre ans elle se servait des lunettes convexes, 1,50 dioptries. Aujourd'hui, elle ne peut plus lire avec aucune paire de lunettes si ce n'est avec une loupe de 13 dioptries à cause des opacités polaires postérieures. Avec les verres concaves de 2 dioptries on voit bien la papille à l'image droite, et de loin la malade distingue le caractère n° 30 avec un verre concave n° 1,50 dioptries, ce qu'il lui est impossible de faire sans lunettes. Elle est donc devenue myope par suite de la formation de la cataracte.

VII. *Suppression de l'accommodation.* — La faculté accommodative de l'œil se trouve complètement supprimée ou diminuée d'une manière très notable, chez les adultes comme chez les sujets très jeunes, Becker a démontré que, chez les sujets jeunes, forts et vigoureux atteints de la cataracte zonulaire, l'accommodation était réduite à peine à 1/20 de son intensité normale.

Dr GALEZOWSKI.

Digitized by Google

TROUBLES OCULAIRES D'ORIGINE NERVEUSE

PRODUITS PAR CAUSES EXTRA-ORBITAIRES

Par le docteur A. WEINBERG (de Bucarest)
Médecin-assistant de la clinique du professeur Galezowski.

En dehors des nombreuses lésions oculaires qui sont dues à des causes immédiates agissant sur les nerfs des différentes parties de l'œil, il y en a d'autres assez nombreuses dont l'étude exacte présente encore des nombreuses lacunes et qui sont dues aussi à des lésions nerveuses, mais à circonstances étiologiques placées à des distances plus ou moins éloignées du globe oculaire, de façon qu'elles échappent assez facilement à la vue, pour que les lésions secondaires des yeux soient considérées, soit comme des maladies indépendantes, soit comme des formes morbides, dont l'étiologie et la nature restent indéterminées. Il est certain, que dans cette matière comme dans beaucoup d'autres terrains mal cultivés de la médecine, on trouve par ci par là des observateurs qui ont vu d'une façon accidentelle les choses dans leur vrai jour, mais ces cas particuliers de clairvoyance médicale restent isolés et, n'étant pas systématisés, n'entrent pas de plein pied dans le domaine scientifique. Nous nous proposons, dans le présent travail, aidé par les connaissances récentes acquises sur le rôle du système nerveux dans la nutrition et la circulation, d'exposer d'une façon méthodique et aussi succinte que possible, les différents troubles oculaires, dus à l'action exagérée ou diminuée des nerfs de l'œil ; troubles produits par des causes agissant, soit sur le trajet de ces nerfs avant leur entrée dans l'orbite, soit sur le trajet de branches nerveuses différentes et retentissant d'une façon réflexe sur les nerfs oculaires.

Nous pensons qu'il est superflu d'ajouter que les lésions motrices de l'œil ne nous occuperont pas.

Digitized by Google

Dans une matière aussi vaste que celle qui nous occupe et dont l'étendue paraît souvent encore, plus considérable qu'elle ne l'est en réalité, le terrain n'étant pas défriché, nous pensons qu'il est bon, avant de nous engager dans les détails des faits, de ne pas nous risquer dans le dédale des phénomènes oculaires morbides d'origine nerveuse, sans avoir préalablement, autant pour nous-mêmes que pour le lecteur, commencé cette étude par une classification physiologique de tous les troubles nerveux qui puissent affecter l'œil.

Les troubles nerveux oculaires peuvent être divisés : d'après le système des nerfs qui est primitivement affecté, d'après le siège de la cause sur le trajet nerveux, et d'après les causes qui peuvent entraîner des lésions nerveuses, soient des troncs destinés à l'œil même, soient des autres nerfs du corps, et qui retentiraient dans ces derniers cas d'une façon réflexe, sur les nerfs de l'œil.

Parmi les causes qui agissent sur les troncs de l'œil même, nous ne croyons pas qu'il soit nécessaire d'insister sur celles qui sont intra-orbitaires, nous renvoyons les lecteurs aux différents livres classiques d'opthalmologie et particulièrement à un travail publié par notre excellent maître M. le professeur Galezowski, dans le *Recueil d'ophtalmologie* de anno 1875, page 353.

Les causes qui agissent sur les troncs nerveux de l'œil avant leur entrée dans l'orbite, présentent deux variétés importantes; l'une, qui consiste dans les lésions de la base du crâne et qui intéresse ordinairement plusieurs des troncs destinés à l'œil, présente elle-même deux sous-variétés importantes; l'une, lorsque la lésion siège en avant du ganglion de Gasser, et l'autre, constituée par les lésions qui siègent en arrière du même ganglion. La deuxième variété de cette classe importante de lésions siégeant sur le trajet des troncs nerveux destinés à l'œil, est constituée par les lésions du nerf sympathique, qui envoie des filets vers le globe oculaire. Ces lésions peuvent siéger sur le cou ou bien à la base même du crâne (anévrysme de la carotide, tumeurs du cou — mydriase, myosis, etc).

Digitized by Google

La deuxième classe constituée par des lésions siégeant sur les nerfs des différentes parties du corps, comprend deux variétés, l'une formée par des lésions de troncs assez rapprochés de ceux de l'œil, pour qu'il puisse y avoir extension d'un travail inflammatoire quelconque à un nerf de l'œil. Ceci se réalise dans les cas où ces nerfs présentent des anastomoses avec ceux de l'œil ou bien, plus fréquemment encore, lorsqu'un travail irritatif se passe dans une des branches du nerf trijumeau et s'étend de proche en proche jusqu'à affecter la branche ophtalmique elle-même. A côté de ces cas qui constituent les lésions nerveuses par extension se placent les cas de beaucoup plus nombreux, dans lesquels les troubles oculaires sont provoqués par une cause éloignée qui agit par voie réflexe. Ces cas se remarquent, soit lorsqu'un travail irritatif siège dans un des organes du corps (méninges, intestin, etc.), soit lorsque la lésion atteint primitivement un tronc nerveux quelconque (pneumo-gastrique; dans l'anévrysme aortique, etc.).

Nous prions le lecteur de bien vouloir jeter un regard sur le tableau ci-joint, qui certainement présente, nous sommes les premiers à le reconnaître, de nombreuses lacunes, mais qui, nous le pensons, n'en est pas moins à même de faciliter de beaucoup la compréhension de la physiologie pathologique des troubles compliqués et nombreux qui nous occupent. Nous tenons encore à faire remarquer, avant d'entrer dans le corps du travail, qu'une cause quelconque agissant sur le trajet d'un nerf oculaire (et ceci est un fait de névropathologie générale) provoque d'abord des phénomènes dûs aux nerfs mêmes sur lesquels agit la cause, et puis à des phénomènes indirects extrêmement nombreux et d'ordre réflexe; c'est pourquoi les troubles de notre première classe sont ordinairement très compliqués.

Digitized by Google

Troubles oculaires d'origine nerveuse produits par des causes extra-orbitaires.	I. — Cause immédiate siégeant sur le trajet retro-orbitaire des nerfs.	Cause siégeant à la base du crâne.	Siége sur ganglion de Gasser.	Zona ophtalmique.	Strabisme. Paralysies diverses. Anesthésie cornéenne.
			Siége de la cause en avant de Gasser.....	Tumeurs cérébrales...	
			Siége de la cause en arrière de Gasser.....	Tumeurs cérébrales...	Diplopie. Mouches volantes. Strabisme souvent passager. Anesthésie cornéenne.
				Syphilis.....	Mydriase monoculaire.
				Lésion du trijumeau.	Kératite névroparalytique.
		Cause siégeant dans les centres d'origine.	Congestion.....		Photophobie. Myosis binoculaire. Sécrétion séro-muqueuse, abondante des conjonct. (Durand-Fardel), etc.
			Anémie.....		Mydriase. Myosis. Amblyopie. Amaurose.
			Action médicamenteuse.....	Alcool.....	Mydriase. Amblyopie alcoolique.
				Nicotine, etc.....	Myosis. Amblyopie nicotinique.
		Cause siégeant sur le trajet sympathique.....	Cou.....	Anévrysme de la carotide.....	Myosis au début. Mydriase à la fin.
				Tumeurs de div. nat.	id.
			Base du crâne...	Anévr. carotide int...	
				Diverses tumeurs	Comme plus haut.
	II. — Cause médiate.	Par extension d'un travail irritatif d'une branche nerveuse à une autre faisant partie d'un même tronc....	Névrite maxillaire inférieure.....	Névralgie dentaire...	Injection de la conjonctive. Asthénopie. Mydriase. Névralgie sus et sous-orbitaire. Migraine ophtalmique. Exophtalmie.
			Névrite maxillaire supérieure.....		
		Par voie reflexe proprement dite.....	Travail irritatif siégeant sur un nerf quelconque du tronc.....	Anévrysme aortique..	Mydriase, etc.
				Arrachement du nerf facial.....	Dessèchement de la cornée. Ulcér. et perfor. cornée. Insensibilité de la cornée.
			Travail irritatif dans un organe quelconque....	Ménin ges.....	Myosis. Mydriase.
				Intestin. — Vers intestinaux.....	Mydriase.
				Dents. — Carie.....	Diff. névralgies oculaires. Mydriase. Asthénopie. Abcès de la cornée.
				Utérus. — Troubles menstruels.....	Kératite (phlyctenulaire). Iritis ou Irido-choroïdite.
				Mamelle. — Allaitement.....	Herpès de la conjonctive et de la cornée. Kératite interstitielle.

Nous n'avons pas l'intention de faire un exposé complet de la valeur diagnostique des symptômes fournis par l'œil; le cadre limité de notre travail ne comporte pas une étendue pareille, c'est pourquoi nous nous bornerons à étudier certains complexus symptomatiques qui se rencontrent sous forme de types presque toujours constants, de façon à constituer des processus morbides, à peu près bien définis. Nous allons commencer par le zona ophtalmique qui est un des processus de ce genre, de notre première classe.

Digitized by Google

ZONA OPHTHALMIQUE[1].

On appelle zona ophtalmique une maladie caractérisée, principalement par éruption de vésicules sur le domaine cutané du nerf ophtalmique, précédée, ordinairement, par les prodromes que nous allons décrire plus bas et accompagnée de douleurs névralgiques. Ordinairement cette maladie débute quelques heures avant l'éruption des vésicules par des troubles vaso-moteurs ou sensitifs, tels que : injection de la conjonctive, enchifrènement, augmentation de la chaleur locale, sécheresse de la cornée, engourdissement de cette membrane et de toute la région, douleurs névralgiques quelquefois très peu prononcées et d'autres fois dominant le tableau symptomatologique. Notre excellent maître M. le professeur Galezowski a observé de l'hyperesthésie remplaçant l'anesthésie de la cornée[2]. Peu de temps après le début de ces symptômes, on voit apparaître, ordinairement sur le trajet du nerf nasal, de petites papules rouges qui présentent une évolution analogue à celle des papules de la variole, c'est-à-dire qu'elles se transforment en vésicules, puis en pustules pour donner lieu enfin à des croûtes qui en tombant laissent des cicatrices assez analogues à celle de la variole.

On voit très souvent en même temps que l'éruption des vésicules sur la peau, l'apparition de quelques vésicules cornéennes. Ces vésicules siégent ordinairement sur la périphérie de la cornée qui est anesthésiée quelquefois à un tel degré, qu'elle est absolument insensible à des piqûres d'épingles. Nous avons eu l'occasion d'observer, dans le service de M. le professeur Hirschberg de Berlin, un cas de transfor-

1. BIBLIOGRAPHIE. — Marc Parton. *Du zona ophtalmique*, thèse de Paris, 1878.
Laborde. *Les altérations de l'œil déterminées expérimentalement par une section partielle du nerf trijumeau dans l'intérieur du crâne, à l'aide d'un procédé nouveau* (Bullet. Acad. de méd., t. IX, n° 18).
Longet. *Physiologie*, 3e édition, tome III, page 486 et suiv.
Vulpian. *Leçons sur l'appareil vaso-moteur*, t. II, page 159 et suiv., 1875.
Trousseau. *Clinique médicale*, t. I, page 263 et suiv. 1877.
2. Galezowski. *Traité des maladies des yeux*, 1875, page 32.

Digitized by Google

mation de ces vésicules en abcès perforant de la cornée. Ces cas sont, du reste, fort heureusement, excessivement rares.

L'élément douleur constitue, dans le zona ophtalmique, d'après beaucoup d'auteurs, un facteur caractéristique de la maladie, la névralgie qui devrait précéder toujours l'éruption, ne présente pas toujours une intensité remarquable, on voit des cas dans lesquels les douleurs sont presque minimes, et cessent aussitôt que l'éruption paraît.

L'éruption peut siéger sur toute l'étendue des ramifications cutanées de l'ophtalmique, elle suit quelquefois exactement le trajet de cette branche, d'autres fois l'éruption est constituée par des groupes irréguliers dans lesquels on ne peut pas distinguer une disposition anatomique bien déterminée.

Nous avons observé, comme Hutchinson [1], que c'est le zona du territoire du nerf nasal qui est accompagné le plus fréquemment d'accidents oculaires, nous ne pensons pas cependant que ce ne soit que dans ce cas qu'on observe ces accidents; un zona limité à la région frontale pourrait aussi donner lieu à des accidents oculaires, seulement au lieu d'être comme dans le premier cas, concomittants et primitifs, ils sont consécutifs et secondaires. Les accidents oculaires qui accompagnent le zona ophtalmique en général, sont de deux ordres, les uns directs et présentant une intensité assez grande, accompagnent le zona du nerf nasal, les autres secondaires d'une intensité moindre sont d'ordre réflexe et accompagnent le zona du nerf sous-orbitaire. Ces accidents oculaires sont constitués comme nous l'avons vu par des conjonctivites, de la kératite phlyctenulaire, de l'iritis et quelquefois même par un abcès perforant de la cornée (cas cité plus haut). On s'est demandé souvent quel était l'ordre, d'après lequel se suivraient la kératite et l'iritis? Il est incontestable qu'un des troubles oculaires qui se présentent le plus tôt est l'injection de la conjonctive pouvant aller jusqu'au chémosis dans certains cas, et ceci se montre surtout lorsque l'éruption cutanée n'est pas dans le domaine du rameau nasal. Autrement, on voit un

1. *Ophtalmic Hospital Reports*, 1866, vol. 5, 3, page 214.

Digitized by Google

ou deux phlyctènes apparaître sur la cornée et donner lieu à une kératite. Remarquons que la kératite est un accident qui paraît toujours quelque temps après l'éruption cutanée, de telle façon qu'on a certainement le droit de se demander s'il ne s'agit pas d'une inoculation et si les troubles de la cornée, surtout lorsqu'ils sont très prononcés et qu'ils n'arrivent que vers le déclin de l'éruption vésiculeuse (ce qui se passe dans la majorité des cas), ne sont pas l'effet d'une irritation spécifique produite par le contact de produits venus de la peau sur la cornée. Et le fait que les troubles oculaires suivent ordinairement les eruptions du nez, parle encore en faveur de cette hypothèse, puisque dans les éruptions du front l'œil est bien protégé par les sourcils, tandis que dans les premières l'œil est très exposé. L'iritis se voit ordinairement après la kératite et présente les symptômes qui la constituent ordinairement.

Une des questions qui a préoccupé le plus, dans le dernier temps, les oculistes a été celle de la pathogénie assez obscure de cette affection. Des recherches nombreuses faites par Magendie, Schiff, Claude Bernard, Snellen, Samuel, ont rendu de plus en plus probable la théorie qui attribuait au nerf trijumeau des filets trophiques pour l'œil. De là à dire que les troubles oculaires qui accompagnent le zona ophtalmique, sont de nature trophique et dus à des lésions du trijumeau, il n'y avait qu'un pas à faire et il fut fait.

Le Dr O. Wyss de Zurich[1] donne l'exposé détaillé des lésions observées à la nécropsie d'un individu atteint de zona ophtalmique. « En arrière du ganglion de Gasser, le trijumeau est sain, sauf à son entrée dans le ganglion où il existe une suffusion sanguine.

» Le ganglion lui-même est plus gros que du côté opposé, plus mou, plus vasculaire : A sa partie interne on constate la présence d'une extravasation sanguine.

» La branche ophthalmique est aussi plus large, plus

1. *Archiv der Heilkunde*, t. XII, page 262, in Abadie, t. I, page 68.

Digitized by Google

épaisse que du côté opposé, sa consistance est presque gélatineuse.

» Au microscope, la partie du ganglion de Gasser d'où émane l'ophtalmique est profondément altérée, les cellules ganglionaires ont subi des métamorphoses regressives, quelques-unes même sont complètement détruites, le tissu nerveux, à ce niveau, est infiltré de cellules de pus, la gaîne de la branche ophtalmique est aussi infiltrée de pus, non seulement à la surface, mais dans l'intérieur des faisceaux. »

Le Dr Steffan, de Francfort-sur-le-Mein, attribue ces lésions oculaires à une irritation siégeant, soit sur le ganglion de Gasser soit sur le tronc de la 5e paire, entre la protubérance et son centre d'origine.

Mentionnons encore le fait de Horner, qui observa un zona ophtalmique dû à une tumeur orbitraire. La majorité des savants pense donc aujourd'hui que le zona ophtalmique serait dû à une lésion des nerfs trophiques du trijumeau. Les expériences qui ont été faites, ayant à peu près prouvé que le nerf trijumeau a des fibres spéciales pour les fonctions nutritives, la suppression de ces fibres amènerait nécessairement des lésions inflammatoires des membranes de l'œil. Qu'il nous soit permis de remarquer cependant, que dans toutes les expériences de coupes du trijumeau soit en avant, soit en arrière du ganglion de Gasser, on n'a jamais réussi à produire des troubles présentant une parfaite analogie avec ceux du zona ophtalmique. Il est incontestable que ce qui est tout à fait caractéristique dans la maladie qui nous occupe, ne consiste pas autant dans les lésions oculaires qu'on peut rencontrer aussi dans d'autres affections, que dans les phénomènes cutanés concomittants. Ces deux ordres de faits pathologiques sont inséparables, et il n'y a pas d'explication pathogénique se rapportant à la première espèce, qui ne doive nécessairement se rapporter à la deuxième.

Or, si les troubles oculaires sont dûs à une innervation trophique défectueuse du trijumeau, les troubles cutanés sont dus à la même cause, et, dans tous les cas où l'on a produit d'une façon expérimentale le premier ordre de phéno-

Digitized by Google

mènes, le deuxième devrait se produire aussi. Cependant, aucun auteur n'a jamais noté des phénomènes cutanés dans les expériences d'irritation ou de suppression de la fonction du trijumeau.

Si comme on le prétend, les nerfs trophiques qui dominent la nutrition de l'œil, se trouvent déjà dans le tronc du trijumeau avant son entrée dans le ganglion de Gasser et dans la branche ophtalmique après sa sortie du même ganglion, des lésions qui atteindraient le tronc doivent nécessairement atteindre les filets de l'œil comme ceux de la face. Or ceci est inadmissible, dès faits nombreux de zona ophtalmique non accompagnés de phénomènes oculaires sont là pour rejeter la solidarité entre ces deux ordres de phénomènes, d'autant plus que, comme nous l'avons dit plus haut, il n'y a même pas simultanéité entre les troubles cutanés et les troubles oculaires, quand ceux-ci existent. Dans le zona ophtalmique où la lésion cutanée coïncide avec une simple congestion de la conjonctive, les accidents oculaires du côté de la cornée et de l'iris n'arrivent que bien plus tard, et ceci est inexplicable dans l'hypothèse d'une lésion du trijumeau.

Les raisons que nous venons d'exposer nous obligent de rejeter l'opinion qui attribue à des lésions de trijumeau et de ganglion de Gasser les troubles du zona ophtalmique.

Il est bon de remarquer, en outre, que dans le zona les lésions oculaires diffèrent sensiblement de celles qu'on observe dans les coupes expérimentales du trijumeau.

Nous serions fortement inclinés à penser que le zona ophtalmique accompagné de troubles oculaires, consiste dans une irritation de certaines branches cutanées du nerf ophtalmique, irritation se propageant d'un côté jusqu'à la peau et donnant ainsi lieu à l'éruption caractérisque, et provoquant d'une façon secondaire des troubles vaso-dilatateurs d'un ordre reflexe qui donnent lieu à l'injection de la conjonctive. La conjonctive étant injectée et l'œil présentant en général une tendance à l'inflammation par suite de la dilatation des vaisseaux, on comprend que lorsque certaines parties de la peau malade tomberont dans l'œil, elles

Digitized by Google

pourront donner lieu à des troubles très variés en intensité, d'après la disposition de l'œil, ainsi que d'après les parties qui y tomberont. Cette hypothèse explique, il nous semble, d'une façon bien suffisante, le fait, que les troubles sérieux de l'œil n'arrivent qu'à la période du maximum du développement ou de la déclinaison des vésicules, et l'autre particularité, c'est que les troubles oculaires accompagnent surtout les éruptions siégeant sur la région nasale. Ceci se comprend assez facilement dans notre théorie, puisque l'œil se trouve bien plus protégé du côté du front (par les sourcils, l'arcade orbitaire) que du côté du nez.

Quant à l'observation de Wyss, l'interprétation, pensons nous n'en est pas difficile; dans notre hypothèse les lésions du ganglion de Gasser, du trijumeau, sont dues à des lésions périphériques qui se sont étendues jusque-là, mais qui ont débuté à la périphérie.

En résumé, nous pensons que le zona ophtalmique est une lésion primitive des *filets cutanés* de l'ophtalmique et que cette irritation donne lieu à une dilatation reflexe des vaisseaux de l'œil et qu'il suffit alors d'une introduction dans l'œil de certaines particules malades de la peau pour donner lieu à des troubles assez graves, tels que kératite, iritis, etc. Quant aux troubles de sensibilité de l'œil, ils sont très faciles à expliquer; lorsqu'on les rencontre, ils sont des phénomènes d'irradiation.

Ceci dit, remarquons que de cette façon-ci, le zona aurait dû plutôt figurer dans notre deuxième classe et que, si nous ne l'avons pas fait ainsi, c'est pour ne pas embrouiller le lecteur, en mettant le zona dans la deuxième classe, sans avoir tâché d'expliquer d'abord les raisons qui nous dictaient cette conduite et nous avons cru préférable d'ajouter cette rectification dans le cours de notre travail, comme nous venons de le faire.

Nous passons immédiatement à l'étude d'un trouble important de notre première classe : la kératite névroparalytique. C'est une maladie qui présente dans la succession et le caractère de ses symptômes une ressemblance étonnante

Digitized by Google

avec les lésions expérimentales du trijumeau. La cornée commence à se troubler sur une de ses parties, ordinairement près de sa circonférence qui se ramollit, s'infiltre de pus et conduit soit à une ulcération, soit à une perforation.

Ces troubles, pour la description exacte desquels nous renvoyons aux livres classiques, peuvent certainement être dus à des lésions du trijumeau. Le fait de plusieurs observations de tumeurs du cerveau, comprimant le trijumeau et donnant lieu à la suppuration, ainsi que la destruction de la cornée par ulcération et suppuration, consécutive à l'encéphalite, mettent cette pathogénie tout à fait hors de doute[1].

Voilà donc les troubles qui sont dûs au trijumeau, et nous trouvons dans ceci un nouvel argument contre la thèse qui attribue le zona ophtalmique à une lésion de même nature.

Nous ne pensons pas qu'il soit nécessaire d'insister sur d'autres troubles oculaires dus à notre première classe de causes. Du reste, la description de ces symptômes ne présenterait pas un bien grand intérêt, et il n'y aurait qu'une seule façon raisonnable de le faire; ce serait d'étudier la valeur diagnostique de chacun de ces troubles. Comme un travail de ce genre nous entraînerait beaucoup trop loin, et comme il comporte des cadres beaucoup trop étendus pour un article de revue, nous sommes obligés de ne traiter que les troubles oculaires qui nous paraissent le moins complètement connus.

Lorsqu'une partie quelconque de notre corps est sous le coup d'un travail de nature irritative, ce travail peut modifier les filets nerveux qui aboutissent dans cet organe et provoquer ainsi des phénomènes réflexes, soit dans l'œil, soit dans d'autres parties plus ou moins éloignées de la région malade.

Mais il arrive aussi que le travail irritatif se propage sous forme d'un travail de même nature, et arrive ainsi de proche en proche jusqu'aux filets qui animent l'organe voisin. Il est évident que ceci ne peut se réaliser que dans les cas où les

1. Græfe, *Archiv für Ophtalmologie*, Bd XII, 2, p. 250.

Digitized by Google

filets de deux organes voisins sont des branches du même tronc nerveux, ou bien lorsqu'il y a des anastomoses entre deux nerfs qui se distribuent à deux organes différents.

Les deux espèces de propagations se trouvent réalisées dans le cas d'une *dent cariée*. On voit assez souvent des accidents oculaires être la conséquence d'une dent cariée.

Avant de procéder à la description symptomatologique de ces phénomènes oculaires secondaires, nous les diviserons en deux variétés. On voit des cas où un malade arrive chez le médecin-oculiste avec une conjonctivite assez prononcée, et qui est rebelle à toute espèce de traitement, on examine la bouche et l'on trouve une dent cariée dont l'existence, ou bien n'était pas soupçonnée par le malade, ou bien était oubliée, puisqu'elle n'avait jamais provoqué de douleurs; on arrache la dent, la conjonctivite disparaît d'elle-même. Nous rangeons cette espèce dans le cas de phénomènes morbides purement réflexes. Mais on voit d'autres cas où les malades ont des douleurs dentaires, la conjonctive est rouge, il se forme de petites ulcérations sur la cornée, qui peut devenir opaline; l'injection de la conjonctive peut être assez forte pour provoquer un chémosis et l'on voit quelquefois des troubles de la vision, compliquer encore davantage le tableau symptomatologique de la maladie.

Ces derniers cas présentent une pathogénie plus compliquée, il y a dans ces troubles oculaires, des phénomènes reflexes et des phénomènes dus à une extension de la névrite dentaire à la branche ophtalmique.

Nous avons eu l'occasion d'observer, dans le service de notre savant maître, M. le professeur Galezowski, 188 cas de maladies de l'œil, dues à des caries dentaires (voir la statistique) et qui se sont présentés dans le cours des neuf derniers mois. Ces troubles ont du reste été déja observés depuis plusieurs années. Le docteur Severin Galezowski, l'oncle de notre excellent maître, a observé, en 1830, la perte de la vue, due à un fragment de cure-dents implanté dans l'alvéole dentaire et qui guérit par l'extraction de ce fragment[1]. Des-

1. Voir in Galezowski, *loc. cit.*, page 96, 1875.

Digitized by Google

marres a obtenu la guérison d'une mydriase par l'extraction d'une molaire cariée [1].

Dans la plupart des cas, on observe des névralgies périorbitaires, elles s'observent surtout entre 30 et 40 ans et nous avons constaté que les femmes sont les plus sujettes à ces névralgies, comme du reste à tous les troubles oculaires réflexes dus à des caries dentaires.

En deuxième ordre, on observe des asthénopies qui se présentent surtout de 35 à 44 ans. Enfin, en troisième ligne, on observe des mydriases surtout entre 20 et 32 ans. Ensuite, par ordre de fréquence, viennent les abcès de la cornée et l'exophtalmie avec toutes ses conséquences [2].

Le fait de l'existence ou de la non-existence des névralgies dentaires qui indiquent si les troubles sont produits par extension ou simplement par action réflexe, présente beaucoup d'intérêt. Nous n'avons malheureusement pas pu insister particulièrement sur ce point dans toutes nos observations; c'est pourquoi nous ne pourrions affirmer que sous toute réserve l'existence d'une différentiation clinique nette et constante entre les troubles ayant ces deux espèces de pathogénie.

L'étude des troubles oculaires dus à une carie dentaire nous conduit directement à l'étude de certains troubles qui suivent : l'arrachement ou la section du nerf facial et qui ont été décrits par Högyes [3]. Dans ces cas on voit se produire, après 24 ou 48 heures, le dessèchement de cette membrane. Ces petits points blancs finissent par se confondre et donnant à la cornée un reflet mat. Il se produit du côté du dessèchement de petites ulcérations qui peuvent aboutir jusqu'à l'inflammation intense.

Parmi les autres cas de troubles oculaires dus à des causes réflexes, les plus importants et les plus nombreux sont ceux qui sont dus à un travail irritatif se passant dans un organe quelconque. Il est connu par tout le monde depuis longtemps,

1. Voir in Mackenzie, t. II.
2. Weinberg in *Revueil d'ophtalmologie*, 1882, page 441.
3. Högyes, *Ueber die Veränderungen d. Auges nach Facialisextirpation* (*Archiv f. exper. Pathol. u. Parmak.*, Bd XI, Heft 4, p. 258, 1879).

Digitized by Google

que toute irritation des méninges retentit sur la pupille. Si l'irritation méningitique siège à la base du crâne les troubles oculaires peuvent être assez étendus et sont dus à l'irritation d'abord, puis à la paralysie de ces nerfs par suite de l'excitation par l'exsudat. Les troubles purement réflexes sont ceux qui accompagnent une congestion ou une inflammation des méninges de la convexité; aussi dans ces derniers cas le trouble qu'on observe très souvent est la contraction pupillaire (myosis).

L'utérus peut être le point de départ d'une innervation réflexe déterminant des troubles oculaires. Hutchinson, Galezowski, Wecker, Meyer ont bien étudié la coexistence de certains troubles oculaires avec une menstruation irrégulière ou troublée. Lerat [1], a réuni, dans une thèse extrêmement intéressante, tous les cas connus de cette espèce. On observe différentes lésions cornéennes, parmi lesquelles le plus fréquemment, des kératites phlyctenulaires. D'après Lerat on verrait aussi de l'iritis ou de l'irido-choroïdite ; dans un cas il observa des hémorrhagies rétiniennes. Enfin, même chez les femmes fortes, bien constituées, lorsqu'il arrive que la menstruation devient irrégulière, on observe des poussées congestives vers les yeux ; poussées qui quelquefois se répètent tous les mois à l'époque de la menstruation.

Les glandes galactophores peuvent être, comme l'utérus, le point de départ d'une irritation réflexe des yeux. Nous avons publié d'une façon succinte, quelques observations de ce genre [2], et rappelons qu'on observe assez souvent des femmes qui, toutes les fois qu'elles allaitent, présentent de l'herpès de la cornée, de la conjonctivite, de la kératite interstitielle et qui guérissent aussitôt que le nourrisson est sevré.

Nous voilà arrivés au terme de notre travail. Nous avons évité d'être long et nous désirons avoir été aussi clair que

1. Lerat, *Essai sur certaines lésions de nutrition de l'œil liées à la menstruation*. Thèse de Paris, 1878.
2. Weinberg, *Wiener medicinische Blätter*, n° 35, 1882.

Digitized by Google

possible. Être lu facilement par le lecteur à qui nous aurons facilité la compréhension de certains processus morbides de l'œil, voilà notre unique souhait. Puisse-t-il être réalisé !

STATISTIQUE DE TOUS LES MALADES ATTEINTS DE TROUBLES OCULAIRES PAR CAUSES MÉDIATES QUI SE SONT PRÉSENTÉS A LA CLINIQUE DE M. LE PROFESSEUR GALEZOWSKI DANS L'INTERVALLE DU 1er JANVIER 1882 JUSQU'AU 30 SEPTEMBRE DE LA MÊME ANNÉE.

	DIAGNOSTIC.	SEXE. HOMME.	SEXE. FEMME.	LE PLUS fréquent entre l'âge de	OBSERVATIONS.
	I			Ans	
A la suite de dents cariées.	Mydriases.....	12	11	20 à 32	La plupart sur l'œil droit.
	Asthénopies...	11	46	35 à 44	
	Névralgies....	38	44	30 à 40	Sont compris toutes les variétés de névralgies, savoir : N. sus, sous-orbitaire ; de la 5e paire ; spasme des paupières ; migraine ophtalmique ; larmoiement.
	Abcès de la cornée.....	1	3		
	Exophtalmie...	»	1		
	Amblyopie.....	»	1		
	II				
Maladies trophiques de l'œil.	Zona ophtalmique.....	1	2		Le nombre total de malades soignés à la clinique dans le même laps de temps ayant été de
	Anesthésie et sécheresse de la cornée...	1	2		
	Herpès fébrile de la cornée.	7	7		
		71	117		7776
		188		ou	2,42 %

Dr WEINBERG.

Digitized by Google

BIBLIOGRAPHIE

DE LA NÉVROTOMIE OPTICO-CILIAIRE

Par M. PONCET (de Cluny).

I. **Optico-ciliar neurotomy**; by O.-F. WADSWORTH (Boston). In *Transactions of the American ophthalmological Society*. Seventeenth annual Meeting. Newport, 1881 (New-York, by the Society, 1881.)

II. **Zur Neurotomia optico-ciliaris**; par LANDERSBERG. In *Klinische Monatsblätter für Augenheilkunde, von Zehender*, october, Philadelphia, 1881.

III. **Ueber die anatomischen Veranderungen nach den neurotomia optico-ciliaris**; par Fried. KRAUSE. In *Archiv für Augenheilkunde* (Knapp-Schweiger), XI, Band-Helft (Wiesbaden, 1882).

I. — L'année dernière, à Londres, à propos de l'étude histologique que nous avions faite d'un bulbe oculaire, névrotomisé puis énuclé par notre confrère Landolt, le Congrès avait été amené à formuler une opinion sur la valeur de l'opération de Boucheron. Si quelques voix s'élevaient favorables à la névrotomie optico-ciliaire, d'autres plus prudentes demandaient un supplément d'enquête, pour bien apprécier toute l'importance de quelques faits malheureux signalés avec franchise. Cette requête a été écoutée; les observations de névrotomie deviennent de plus en plus nombreuses dans toutes les publications d'ophtalmologie, en sorte que le dossier complet serait déjà trop volumineux pour le modeste espace de cette revue. Nous ne voulons en retenir que trois mémoires écrits à New-York, Berlin et Philadelphie. Ils nous ont paru contenir des matériaux suffisants pour asseoir un jugement plus solide; ils révèlent en outre des tendances chirurgicales et des idées physiologiques nouvelles.

Wadsworth (Boston), à la réunion de Newport (1881), a pu présenter quinze observations de névrotomie; une discussion s'est engagée sur ce sujet et nous a fourni l'occasion de connaître l'opinion du président de la réunion, H. Noyes.

Voici le résumé rapide de ces observations où nous consignons seulement les faits importants :

1. Double opération de cataracte. Un des yeux présentait de la

Digitized by Google

rougeur depuis plusieurs années, la vue était perdue. — Névrotomie. — *Hémorrhagie.* — Anesthésie de la cornée. Le malade reprend ses occupations trois semaines après. La cornée était *opaque*, mais insensible, trois ans après l'opération.

II. Blessure de l'œil en 1877. Staphylôme. Quelques douleurs sympathiques, névrotomie le 17 janvier 1879. Exophtalmie. Chémosis. Ulcérations de la cornée. Ponctions, permanence de la saillie. Anesthésie permanente.

III. Blessure de l'œil en 1879, S=0. Rougeur modérée. — Photophobie de l'autre côté. *Neurotomie.* Bon résultat.

IV. Iritis rhumatismale. S=0. Pas d'accidents sympathiques, Névralgies. — *Neurotomie.* Accidents inflammatoires. *Enucléation.* — Décollement rétinien. La cornée était restée anesthésiée.

V. Coup de pied de cheval sur l'œil en 1879. Perte de la vue. Pas d'accidents sympathiques, mais rougeur et congestion avec cataracte. *Neurotomie.* La cornée est restée claire, anesthésiée (1881), *Tension diminuée.*

VI. Coup sur l'œil en 1876. Douleurs, faiblesse de la vue du côté opposé. *Neurotomie.* — *Menace de phlegmon, un peu de sensibilité à la cornée.* L'œil n'est plus douloureux (1881).

VII. Cicatrice de la cornée. — *Neurotomie.* — Anesthésie, pas d'accidents. L'œil opposé a conservé ses fonctions intactes.

VIII. Coup de corne dans l'œil droit en 1879. Accidents sympathiques à gauche. *Neurotomie.* L'acuité se relève, puis survient une nouvelle poussée d'Iritie. *Iridectomie.* État stationnaire de l'œil gauche.

IX. Perte de l'œil droit. Augmentation de la tension. Accidents sympathiques à gauche. — *Neurotomie* (août 1880). *Atrophie* en 1881, *cornée injectée et sensible*, refuse l'énucléation proposée.

X. Enfant. Fragment d'ardoise dans l'œil droit. Cicatrice. Troubles à gauche. — *Neurotomie.* — Pas d'accidents, mais 6 mois après, la *cornée est sensible.*

XI. Enfant. Coup de pierre dans l'œil droit. Cicatrice douloureuse. Pas d'accidents sympathiques. *Neurotomie.* Pas d'accidents. *Cornée sensible* mais bon résultat, plus de douleurs.

XII. Enfant. Coup de bâton sur l'œil droit. Cicatrice. Sympathie, six semaines après. *Neurotomie.* Bon résultat, mais la cornée a *repris une portion de la sensibilité.*

XIII. Enfant de six ans. Cicatrice de la cornée. Accidents sympathiques. — *Neurotomie.* Bons résultats. La cornée est un *peu sensible.*

XIV. Tailleur de pierre. Lésion à gauche en 1880, avec douleurs

Digitized by Google

permanentes, mais sans transmission sympathique. — *Neurotomie.* Cornée insensible, bon résultat.

XV. Homme de 40 ans. Fragment de fer dans l'œil gauche, en 1880. Extraction. Douleurs passant à droite. *Neurotomie, atrophie de la cornée* qui reste vasculaire et *sensible, phthisie bulbaire.*

Les résultats de cette série sont loin d'être mauvais; il est incontestable en effet que 10 de ces cas peuvent être considérés comme ayant fourni un bon résultat, en ce sens que les douleurs locales ou sympathiques ont été arrêtées. Sept fois la cornée a conservé sa transparence. Cependant, il faut ajouter que, deux fois, l'énucléation a été jugée nécessaire. La cornée s'est opacifiée, ulcérée deux fois; le phlegmon a été imminent une fois, un bulbe s'est fondu; et enfin l'exophtalmie, suite de l'hémorrhagie, a été assez fréquente, bien que momentanée. Le fait le plus curieux n'est-il pas ce retour si fréquent de la sensibilité partielle de la cornée : six fois sur quinze? Quoi qu'il en soit, Wadsworth, avec raison, se montre partisan de la névrotomie et se range à l'opinion émise par Schweiger sur l'utilité de cette opération.

II. — Continuons cette statistique et voyons ce qu'a donné la section optico-ciliaire entre les mains de Landesberg à Philadelphie. L'auteur déclare d'abord qu'il exposera les faits *sine ira et cum studio,* désireux avant tout de rechercher d'arriver à une conclusion vraie.

Voici la série de ces 23 observations, dont nous relatons les faits principaux.

I. Vingt-cinq ans. Leucome. Cataracte secondaire. Accidents sympathiques. — *Neurotomie* le 5 août 1878. Bon résultat immédiat. Insensibilité. *Atrophie du bulbe en* 1881.

II. Trente-deux ans. Éclat de fer dans l'œil. Phtisie bulbaire. Accidents sympathiques. *Neurotomie.* Bon résultat, pas d'accidents après l'opération.

III. Trente-trois ans. Phtisie bulbaire. Accidents sympathiques. *Neurotomie* le 26 octobre 1878. *Exophtalmie* immédiate. L'insensibilité persiste en 1881. L'œil non opéré est sain.

IV. Trente-deux ans. Ophtalmie sur l'O G. en 1871. O D. normal. Neurotomie *préventive* pour porter un œil de verre. Bon résultat, pas d'accidents.

V. Irido-choroïdite absolue sur OD. Augmentation de la tension. Accidents sympathiques. *Neurotomie* le 25 décembre 1878. *Exophtalmie, retour de la sensibilité de la cornée. Diminution oculaire.* OG normal.

VI. Dix-neuf ans. Leucome ectatique avec irido-choroïdite à gauche. L'acuité à droite = 2/3. *Neurotomie* à gauche, *kératite neuro-paralytique.* Nécrose.

Digitized by Google

VII. Huit ans. O D. Phtisie bulbaire. Accidents sympathiques. *Neurotomie* le 15 juin 1879. *Retour à la sensibilité trois semaines après*. Cyclite. *Enucléation* le 28 juillet.

VIII. Vingt-quatre ans. Staphylone cornéen, opéré. Accidents sympathiques. *Neurotomie* le 10 mai 1880. Bon résultat. L'ectasie persiste.

IX et X. Quarante-neuf ans. O D. Perdu il y a dix ans, atrophie. O G. Perdu depuis trois ans, par sympathie. Douleurs dans les deux yeux. *Neurotomie double*. Opération difficile à droite. *Hémorrhagie*. — *Panophtalmie*. A gauche, *la sensibilité revient quatre jours après*.

XI. Quarante-six ans. Pupille artificielle. Synchisis. Douleurs ciliaires. *Neurotomie*. Résultats heureux.

XII. Trente-cinq ans. Leucome et atrophie de l'œil gauche, quelques douleurs commencent à droite. *Neurotomie*, le 15 juin 1880. Résultats heureux.

XIII. Seize ans. Ophtalmie O D. Conjonctivite blennorrhagique. Douleurs et congestion de cet œil. *Neurotomie*, bon résultat pour porter œil artificiel.

XIV. Trente et un ans. Leucome ectatique. Atrophie du bulbe. *Neurotomie préventive* pour favoriser le port de l'œil artificiel. Bon résultat.

XV. Vingt-neuf ans. Folle. Leucome adhérent de l'œil gauche, avec atrophie, kératite à droite avec douleurs ciliaires. *Neurotomie* le 3 décembre 1880. Bon résultat.

XVI. Trente-sept ans. Blessure de l'œil. Douleur ciliaire et synchisis, névralgie et asthénopie accomodative du côté opposé. *Neurotomie* le 1er octobre 1880. Hémorrhagie. *Kératite neuroparalytique. Fonte de l'œil.*

XVII. Vingt-cinq ans. Bulbe atrophié à gauche. Phénomènes sympathiques à droite. *Neurotomie* le 10 novembre 1880. *Hémorrhagie. Exophtalmie*. Bon résultat.

XVIII. Trente-trois ans. Phtisie bulbaire à gauche. *Neurotomie préventive* le 18 juin 1881. Résultat heureux pour favoriser le port de l'œil artificiel.

XIX. Trente-sept ans. Leucome à gauche avec congestion et conjonctivite. Phénomènes sympathiques à droite. *Neurotomie*. Bons résultats.

XX. Quarante-cinq ans. Phtisie bulbaire de l'œil gauche. O D. normal. *Neurotomie préventive*. Bon résultat permettant le port de l'œil artificiel.

XXI. Phtisie bulbaire à gauche. Névralgie à droite, accidents sympathiques peu accusés. *Neurotomie*, anesthésie complète. Mais *Hémorrhagie, Exophtalmie, Kératite*.

Digitized by Google

XXII. Vingt-huit ans. Cyclite à gauche. Diminution de S à droite avec injection conjonctivale. *Neurotomie*, 5 juin 1881. Bon résultat. *Retour de la sensibilité cinq semaines après*. Même état de l'œil droit.

XXIII. Vingt-trois ans. Folle. Perte de la vision par traumatisme trois mois auparavant. Atrophie bulbaire. Douleurs ciliaires, œil droit normal. *Neurotomie*, 25 juin 1881. Bon résultat.

Les résultats de Landesberg sont encore très favorables à l'opération, car nous ne relevons que d'assez rares accidents. Une énucléation consécutive, trois nécroses de la cornée, une kératite, et quatre fois le retour de la sensibilité; mais en résumé, 16 fois sur 23, la névrotomie a donné d'excellents résultats, en rapport, avec le but même de l'opération.

Nous ajouterons que Bunge, sur 15 cas n'a eu qu'un seul fait de suppuration et un seul d'énucléation consécutive. Leber a publié un fait remarquable d'ophtalmie sympathique survenant après la névrotomie. Enfin Hirschberg, qui a rencontré assez souvent le retour de la sensibilité (9 fois), a relaté un fait malheureux où, après une *double névrotomie* sur le même œil, à *un mois* de distance (!) l'énucléation fut encore le résultat ultime, et à prévoir.

En somme, dans cette série nous pouvons dire que 53 cas de névrotomie n'ont fourni que trois énucléations consécutives (Wadsworth-Landesberg et Bunge); et que 38 faits ne comportent que quatre fontes purulentes de l'œil.

Nous ne parlerons pas de l'hémorrhagie, ni de l'exophtalmie immédiate; accidents passagers, cédant rapidement ou pouvant être prévenus par le bandage compressif. Si cette légère complication se déclare, elle n'a pas grande valeur : le chirurgien ne doit pas s'en alarmer, elle n'entrave pas le plus souvent le résultat définitif.

Que dire du retour si rapide et si fréquent de la sensibilité dans les segments de la cornée? C'est là un résultat bizarre, auquel on s'attendait peu, bien qu'il ait été entrevu par les physiologistes dans les expériences sur la section du trijumeau. On sait en effet que souvent, immédiatement après l'opération, l'anesthésie ayant été parfaite, la sensibilité reparaît après quelques jours dans des parties plus ou moins étendues de la cornée; ce fait est expliqué par une section incomplète, avec contusion de fibres respectées. Or, tel n'est pas le cas ici et force est donc de rechercher une autre explication.

III. — C'est ce qu'a tenté Krause, assistant de Hirschberg, dans un mémoire où il analyse quatre observations de névrotomie qui ont été suivies d'énucléations, à la clinique du professeur de Berlin.

Digitized by Google

Voici le résumé de ces opérations :

I. Enfant de neuf ans présentant sur l'œil gauche un prolapsus de l'iris. Pupille artificielle. Issue du corps vitré. Atrophie du bulbe commençant le 9 mars. *Nevrotomie* le 12 mars. La sensibilité de la cornée reparaît. Douleurs ciliaires et sympathiques. *Enucléation* le 24 juin.

II. Enfant de dix ans. Perte de l'œil gauche un an avant. Atrophie en 1848. *Névrotomie* le 17 septembre. Les douleurs ciliaires continuent. *Enuclation* le 15 janvier 1880.

III. Ouvrier de cinquante-cinq ans. Bulbe atrophié après ophtalmie. Douleurs ciliaires qui font pratiquer la *névrotomie* dans une autre clinique en 1879. Persistance des douleurs, sensibilité à la pression. *Enucléation* en 1881.

IV. C'est le fait décrit par Hirschberg au Congrès des chirurgiens de Berlin. Accident le 24 mars 1881. Éclat de fer. Extraction magnétique le 27. Accidents amenant la cécité le 15 juin. *Neurotomie* le 16 avril. *Enucléation* le 15 juin.

Nous n'avons pas joint ces quatre cas d'énucléation aux statistiques précédentes, parce que nous ne connaissons pas le total des névrotomies pratiquées par Hirschberg.

Krause s'est livré à une longue étude histiologique sur l'état des nerfs ciliaires dans ces bulbes névrotomisés, puis énuclées.

Dans sa première observation (section remontant à trois mois) il constate que le nombre des nerfs est augmenté ; il en a rencontré 8 à 10 sur une coupe, quant à l'état normal, le nombre *un* est la normale ; ils ont le diamètre de 0,023 mm. Ces mêmes coupes montrent bien la myéline et le cylindre-axe, et quelques noyaux un peu plus abondants. Le chlorure d'or les teint en violet. Sur un seul point de la coupe, Krause ne garantirait pas rigoureusement la présence des cylindres axes.

Dans le 2e cas, la section remontait à deux ans, le nombre des nerfs ciliaires est aussi considérablement augmenté ; chaque coupe en renferme au moins cinq ayant en moyenne un diamètre de 0.02 mm. Les fibres isolément sont munies de myéline et de cylindre axe.

Dans le 3e cas, la section remontant aussi à deux ans, on constate que le nombre des nerfs est à peu près normal. Les fibres en sont normales.

Dans le 4e cas, la névrotomie remontant à deux mois, le nombre des nerfs était normal en arrière du bulle dans le tissu de cicatrice. Les fibres étaient bien constituées, quelques enveloppes paraissent contenir plus de noyaux et pas de cylindre-axes. Il y a là un processus atrophique dû à la névrotomie.

C'est après ces examens que Krause attribue à la névrotomie

Digitized by Google

l'augmentation du nombre et du diamètre des nerfs ciliaires par suite de l'irritation chirurgicale. Se rangeant aux idées de Ranvier sur le développement par bourgeons, il expliquerait le nombre plus considérable des ciliaires par le développement qui se produirait après la section, sur chaque extrémité du filet nerveux.

Les résultats auxquels est arrivé l'assistant de Hirschberg sont assurément curieux, mais il sont passibles d'objections. D'abord rien n'est plus variable que le nombre et le diamètre des nerfs ciliaires dans une coupe de la sclérotique faite au hasard. Ensuite, il ne faut pas oublier que les bulbes énuclées étaient atrophiées à un haut degré : la sclérotique ratatinée, et assurément, dans un même espace, un petit bulbe phtisique doit contenir plus de filets ciliaires qu'une sclérotique normale. Enfin, disons un dernier mot sur le mode d'examen de la structure des fibres : le liquide de Muller et l'alcool employés par Krause ne donnent que des résultats insuffisants, bien éloignés des préparations à l'acide osmique, seul réactif pouvant éclairer cette difficile question. Par conséquent, l'hypertrophie numérique qu'a signalée l'auteur de ce mémoire, demande confirmation.

Le retour de la sensibilité et de la douleur, qui a nécessité ces quatre énucléations, est lié sans aucun doute à l'état des filets ciliaires ; or, les dissociations seules, et non de simples coupes peuvent éclairer sur l'état des fibres, à tous leurs degrés de dégénérescence et de régénération.

Cette question nous avait occupé au moment où la névrotomie fut préconisée et exécutée par Boucheron, en France, en 1876. Nous avions signalé à cette époque la régénération des filets nerveux. Mais il faut aller plus loin et étudier le plexus ciliaire normal et pathologique. C'est un sujet à l'étude depuis longtemps dans plusieurs laboratoires, à Modène par exemple, par Manfredi, et nous ne tarderons pas à être fixés sur ce point. Mais, jusque-là, les conclusions ne sont guère précises.

Les *indications* de la névrotomie se sont singulièrement modifiées dans les faits que nous avons relevés. Réservée au début pour combattre les dangers de l'ophtalmie sympathique, employée pour faire disparaître surtout les douleurs ciliaires, nous le voyons maintenant hautement déclarée *préventive*. Landesberg et Wadsworth surtout n'attendent pas les phénomènes sympathiques ; la douleur névralgique sur l'œil malade suffit. Enfin, la préparation seule d'un bulbe atrophié à rendre insensible pour recevoir une coque artificielle justifie cette opération. Landesberg compte 5 névrotomies préventives. Wadsworth, dans la moitié des opérations, n'avait pas de phénomènes sympathiques, ce que Kipp de Nowark, lui fit malicieusement constater dans la discussion du Congrès de Newport.

Digitized by Google

Le courant est établi : la névrotomie tend à devenir une opération presque de complaisance. Or, chose facile à constater d'après les statistiques précédentes, ces névrotomies préventives donnent de bons résultats, pas d'accidents. Les enfants, les malades, reprennent leurs travaux d'école et autres: peu de temps après la section; les douleurs ont disparu, l'œil est bien préparé pour la coque artificielle. Le but est atteint.

Les accidents au contraire paraissent plus fréquents quand les lésions sont irritatives, aiguës, installées et graves. Exemple : le fait d'Hirschberg, qui fait deux névrotomies pour finir par l'énucléation; les quatre autres observations de Krause, les cas d'énucléation de Landesberg et Wadsworth où les accidents sympathiques étaient déjà déclarés ; celui de Landolt que nous avons déjà étudié, où l'œil congénère paraissait déjà malade. En sorte que la loi que les chirurgiens ont surtout établie pour l'énucléation, celle de la non-intervention dans la période aiguë, paraît aujourd'hui s'imposer, soit par les mauvaises conséquences de l'opération entreprise à ce moment, soit par les succès nombreux et la névrotomie préventive.

Il est évident que la section optico-ciliaire portant sur des bulbes souvent atrophiés, nous n'avons plus à nous inquiéter des conséquences de cette section sur la forme de l'œil, sur la diminution de tension souvent constatée.

En résumé, les conclusions à tirer de la pratique de Landesberg, Wadsworth, Hirschberg, et des discussions de Londres ou Newport sont favorable à l'opération de Boucheron, à la névrotomie apticociliaire. L'hémorrhagie qui est assez fréquente avec l'exophtalmie consécutive, cède rapidement aux bandages compressifs. La sensibilité de la cornée se rétablit souvent sur de petits segments : c'est un fait de minime importance. Mais, en somme, la névrotomie réussit quand il s'agit de faire cesser les douleurs dans le moignon lui-même; elle est justifié par le simple but de tolérance d'un œil artificiel; elle paraît moins heureuse pour arrêter les accidents sympathique confirmés. La contre-indication paraît formelle dans la période aiguë des complications, soit locale, soit sur un organe congénère, comme pour l'énucléation.

De l'exagération des réflexes pupillaires, par H. Parinaud.— La pupille, dans l'état normal, se contracte par deux influences: l'excitation lumineuse et le mouvement de convergence auquel s'associe l'effort d'accommodation. Dans les affections cérébro-spinales, dans l'ataxie en particulier, il arrive fréquemment, ainsi que l'a signalé Argyl Robertson, que la pupille ne réagisse plus par l'excitation lumineuse, alors qu'elle se contracte par la conver-

Digitized by Google

gence. Cette roideur de l'iris s'accompagne quelquefois d'une dilatation modifiée de la pupille, mais elle est plus fréquemment associée au myosis. Quand le myosis tabétique est très prononcé, la pupille est d'ordinaire complètement immobile; elle ne réagit ni par l'excitation lumineuse, ni par la convergence.

Dans certaines affections, les réflexes, au lieu d'être abolis, sont exagérés, et cette exagération s'accompagne, elle aussi, de myosis. Il est remarquable que ces deux états opposés coïncident souvent avec l'abolition ou l'exagération des réflexes tendineux.

Les deux formes de myosis sont faciles à distinguer. Dans le myosis avec abolition des réflexes, la pupille ne se modifie ni par les changements d'éclairage ni, le plus souvent, par la convergence. Dans la seconde forme, la contraction de la pupille s'exagère encore par l'excitation de la lumière, et si l'on y joint l'influence de la convergence, on la réduit à l'état punctiforme. Par contre, elle se dilate dans un lieu faiblement éclairé, non pas aussi complètement que celle d'un œil normal, surtout si l'affection est ancienne, mais d'une manière assez notable cependant pour former un contraste remarquable avec la pupille tabétique.

Chez ces mêmes malades, on observe parfois de l'inégalité pupillaire qui paraît tenir à l'exagération inégale des réflexes dans les deux yeux. Il peut arriver dans ce cas que l'on fasse contracter plus fortement la pupille d'un œil en agissant sur l'œil opposé, qu'en excitant l'œil lui-même.

Sur sept malades atteints de sclérose en plaques, que M. Parinaud a observés dans le service de M. Charcot, il a trouvé l'exagération des réflexes très prononcée dans trois cas. Deux fois elle coïncidait avec l'exagération des réflexes rotuliens, une fois avec leur abolition.

M. Parinaud signale une autre particularité des réflexes pupillaires dont il ne peut préciser la signification clinique, mais qui mérite d'être connue des physiologistes : il arrive parfois qu'une forte excitation lumineuse, au lieu de contracter la pupille, la dilate.

(*Gazette des hôpitaux*.)

Hirschberg. — *Anatomische und praktische Bemerkungen zum Altersstaarsentziehung, etc.* (*Arch. f. Ophthalm.*, B^d XXVIII, Abth. I, p. 244.)

Au moment où la question de la méthode antiseptique appliquée aux opérations chirurgicales préoccupe à juste titre les ophtalmologistes, il importe beaucoup de connaître les appréciations des praticiens éminents sur cette matière [1].

1. Une erreur typographique s'est glissée dans notre dernier numéro du *Recueil d'Ophtalmologie* (sept. 1882), p. 560 En reproduisant la notice de M. Hirschberg, on a dit Hirschberg de Dublin au lieu de *Berlin*.

Digitized by Google

Le professeur Hirschberg (de Berlin) n'admet pas l'utilité de la méthode de Lister pour les opérations oculaires, et notamment pour les cataractes, mais il a recours à une méthode antiseptique; très rationnelle et très ingénieuse qui lui est propre. D'abord, il se sert d'une solution de 5 p. 100 de benzoate de soude pour le lavage de l'œil, des paupières et de tous les instruments avant l'opération. L'eau dont il se sert pendant l'opération est bouillie et filtrée. Pour le pansement, il se sert de la ouate trempée dans une solution concentrée de benzoate de soude.

La méthode, comme on voit, est toute différente de celle de Lister, mais le principe est le même, car l'auteur attribue la suppuration de la cornée après l'extraction de la cataracte, à une infection directe et à une inoculation, pour ainsi dire des microbes dans la plaie cornéenne. Cette opinion nous paraît complètement conforme à notre propre observation ; et depuis plusieurs années, nous avons remarqué que les suites suppuratives et les accidents graves consécutifs à l'extraction de la cataracte, prennent toujours naissance dans la plaie cornéenne, que l'on arrête souvent par les douches phéniquées.

GALEZOWSKI.

Guérison du ptosis, par le Dr DRANSART (de Somain). (*Annales d'oculistique, septembre-octobre* 1882). — Le Dr Dransart revendique la priorité du procédé opératoire recommandé l'anné edernière par Pagenstecher au Congrès de Londres et par Welker dans le dernier numéro des *Annales d'oculistique*. En effet, dans le numéro de juillet-août 1880, M. Dransart avait déjà donné du procédé en question la description ci-après.

1° Incision de la peau de la paupière supérieure tout le long du bord supérieur du cartilage tarse.

2° Dissection de la peau jusque sous le muscle sourcilier, de façon à mettre à nu la partie supérieure du muscle orbiculaire.

3° Une aiguille armée d'un fil de catgut traverse le bord supérieur du cartilage tarse à sa partie moyenne, de sa face superficielle vers sa face profonde; quand le cartilage est traversé dans presque toute son épaisseur, l'aiguille est dirigée vers le muscle sourcilier, en ayant soin de la faire voyager sous une certaine épaisseur de sourcil, l'aiguille retirée, entraîne le fil de catgut dans le trajet qu'elle vient de parcourir. On passe de la même façon deux autres fils, à droite et à gauche du fil médian, à une distance de six à huit millimètres, puis on noue fortement les fils de catgut ; on coupe ces fils au ras du nœud, et on laisse retomber le lambeau de peau disséqué, qui vient reprendre sa place tout naturellement. Cette opération, ainsi que le dit l'auteur, a eu pour but de relier par trois

Digitized by Google

fils le cartilage tarse au muscle frontal. Les fils laissent chacun une traînée cicatricielle (sous-cutanée) qui remplace ultérieurement l'action des fils quand la plaie a digéré ces derniers.

Ces traînées cicatricielles servent d'intermédiaire entre le cartilage tarse et les fibres du muscle frontal dont elles constituent pour ainsi dire, le tendon d'attache. *Le frontal devient par le fait le muscle élévateur des paupières supérieures.*

Du nystagmus et de l'héméralopie chez les mineurs (*même auteur, même journal*). — Voici sur ce sujet les conclusions de M. Dransart.

1° Le nystagmus des mineurs est une simple parésie des organes élévateurs de l'œil (muscles et nerfs tout à la fois), parésie produite par la fatigue des élévateurs, par suite du travail dans les veines peu élevées et dans des galeries basses, et indépendante d'une lésion centrale du système nerveux ainsi que de toute vue de réfraction. L'atonie générale, l'anémie et le défaut d'éclairage sont des facteurs secondaires importants mais non essentiels à la production du nystagmus chez les mineurs.

2° Il existe chez les mineurs une héméralopie entièrement liée au nystagmus mais qui peut exister indépendamment de cette affection.

3° Le nystagmus des mineurs est une affection curable, et ne peut pas ou plutôt ne doit pas être considéré comme un cas d'exemption militaire.

Un cas d'albinisme, par le Dr FORSTER, *Klin. Monatsbl. f. Augenh... octobre* 1882. — Chez une jeune fille de 18 ans, type parfait d'albinisme, le fond de l'œil, à l'exception du nerf optique, anormalement pigmenté, ne montre pas de traces de pigment. Les limites du champ visuel sont normales, et la perception chromatique est aussi satisfaisante que possible. Le pigment rétinien peut donc être extrêmement peu développé sans que pour cela la perception des couleurs soit nécessairement viciée.

Anophtalmos avec kyste congénital développé dans les paupières inférieures, par le Dr SKREBITZKY, *Klin. Monatsbl. f. Augenh., vol. XIV, novembre* 1881. — Il s'agit là d'une anomalie décrite par le Dr VAN DUSE (*Ann. d'ocul.*, 7 *octobre* 1881). Elle a été observée sur une petite fille de six mois. Paupières supérieures fortement entropionnées, les inférieures, au contraire, sont ectropionnées. La glande lacrymale existe de chaque côté. En écartant les paupières on constate l'absence complète des yeux, mais les conjonctives des paupières inférieures sont soulevées par deux tu-

Digitized by Google

meurs de la grandeur d'yeux normaux qui font aussi proéminence en avant, la paupière inférieure amincie (teinte bleuâtre visible à travers la peau). La tumeur régulièrement sphérique à droite est aplatie à gauche. Toutes deux sont fluctuantes et mobiles jusqu'à un certain point. Dans la profondeur de l'orbite, plus petite, ainsi qu'on le constate après l'énucléation, on observe outre la conjonctive, au fond du cul de sac une petite tache blanche pareille, par l'aspect extérieur à du tissu de cicatrice. Ce cas se rapproche entièrement de ceux que Talbo, Wecker et Wicker, Kievoiez ont décrits. Il est regrettable que l'auteur n'ait pas songé à recueillir par aspiration le liquide contenu dans la tumeur fluctuante. Le kyste affaissé, il eut pu explorer l'orbite avec plus de facilité, et eut peut-être trouvé un rudiment de l'œil adjacent au kyste.

Anévryame de l'orbite guéri par la ligature de l'artère carotide primitive par le Dr Wolfe. The *Lancet*, du 3-1881. — Il s'agit d'une femme de 22 ans, atteinte d'un large nœvus vasculaire à la tempe droite, et d'un autre au sein gauche. Au moment de son entrée à l'Institut ophtalmologique, on trouva les veines du fond de l'œil tortueuses et dilatées, au point d'atteindre le triple de leur calibre ordinaire. Les artères, au contraire, sont à peine visibles, la pupille est nuageuse et mal délimitée. En un mot le fond de l'œil rappelle l'aspect typique de la staimgs-papille de la méningite. La vision est considérablement amoindrie, la pupille paresseuse, et depuis quelques jours, une ulcération commence à la marge externe de la cornée. L'opération fut pratiquée le 20 octobre avec toutes les précautions antiseptiques. Une incision de 6 centimètres fut faite le long du bord du muscle sterno-mastoïdien, l'artère, mise à nu et disséquée d'après le procédé ordinaire, fut liée et abandonnée dans sa plaie, la plaie cutanée fut fermée par des sutures métalliques et un pansement antiseptique fut renouvelé jusqu'à la guérison. Les pulsations à l'intérieur de l'orbite cessèrent immédiatement, la tumeur se réduisit considérablement et le globe se retira dans l'orbite. L'ulcération cornéenne cessa et la vision redevint normale.

Des néoformations de tissu conjonctif dans la pupille et la rétine, par le Dr Berger (*Klinische Monatsblätter für Augenheilkunde*, p. 269-276). — L'auteur rappelle d'abord qu'on observe une prolifération de tissu conjonctif, née d'exsudats organisés soit dans la papille, soit dans la rétine, le plus souvent à la suite d'une névrite ou névro-rétinite, parfois à la suite de rétinite néphritique (Stellwag) de rétinite (v. Jager) de décollement de la rétine (le

Digitized by Google

long des vaisseaux) à la suite de rupture des membranes intra-oculaires avec irruption de sang dans le vitreum.

Suit la relation de trois cas, où l'on observe sur un œil seulement, d'ailleurs pourvu d'une bonne vision, des trainées de tissu conjonctif couvrant une portion de la papille, clairs et d'un éclat argentin, ce qui les distingue de celles décrites par Jager lesquelles étaient d'un blanc jaunâtre et à localiser dans les couches externes de la rétine au rebours de celles observées par Berger. Elles siégeaient ici dans les couches internes. L'auteur pense qu'il s'agit des résidus d'une neuro-rétinite infantile ou même intra-utérine.

Traitement du blépharospasme par le massage forcé du muscle orbiculaire, par le docteur Ch. Abadie (*Gazette des hôpitaux*, 7 octobre 1882). — M. Wolf, (*Progrès Médical*, 21 janvier 1882) ayant traité avec succès la *crampe des écrivains*, au moyen de différentes manipulations qui peuvent se résumer dans une distension forcée ou élongation des muscles affectés, M. Abadie voudrait généraliser ce *modus faciendi*, et l'appliquer à tous les états spasmodiques des muscles accessibles, notamment de l'orbiculaire des paupières. Ce procédé, qu'il appelle le massage forcé, n'est, d'après lui, qu'un cas particulier d'élongation des filets nerveux s'exerçant par l'intermédiaire des muscles qui en sont innervés.

Le blépharospasme, par son étiologie bien connue (excitation réflexe partie des terminaisons sensitives du trijumeau) paraît devoir se prêter particulièrement bien à l'expérience. M. Abadie cite trois cas de massage forcé; deux ont été suivis de succès, le troisième a échoué. Des deux premiers, l'un s'appliquait à un blépharospasme monolatéral, l'autre à un blépharospasme double. Le traitement a été de plusieurs semaines. Chaque séance de massage dure de 7 à 10 minutes. Voici comment on procède : enduire de vaseline tout le pourtour de l'œil, puis pratiquer avec les pouces, vigoureusement, la distension forcée du muscle dans un sens rayonné tout autour de l'œil, refoulant la peau et les tissus sous-jacents de l'ouverture palpébrale vers la périphérie. M. Abadie se propose d'essayer cette méthode contre le *spasme nocturne des paupières*, affection peu connue et qui est cependant loin d'être rare.

Considérations nouvelles sur la rétinite dite albuminurique, par le docteur Ch. Abadie (*Union médicale de Paris*, 15 octobre 1882.) — Il n'est pas nécessaire, d'après M. Abadie, que la rétinite dite albuminurique s'accompagne de la présence d'albumine dans les urines pour qu'il soit permis de poser le diagnostic

Digitized by Google

d'une affection rénale grasse (néphrite interstitielle); à l'appui de son dire il cite deux cas intéressants dans lesquels la lésion rétinienne seule ou aidée de symptômes accessoires (hypertrophie cardiaque avec bruit de galop, céphalée intense etc.,) a suffi pour affirmer le fait d'une néphrite interstitielle; ce ne fut que longtemps après, dans l'un des cas à la période ultime et cachectique de la maladie que l'albumine se montra dans les urines. M. Abadie conclut de ces faits : 1° que l'expression de réténite albuminurique est vicieuse et doit être remplacée par la détermination, rétinite brightique ou rétinite d'origine rénale; 2° que les troubles de la vision et la lésion rétinienne caractéristique qui en est le facteur, peuvent permettre de dépister la lésion rénale ; 3° que les lésions rétiniennes ne relèvent pas du simple fait de la présence de l'albumine dans les urines; 4° qu'il est permis de se demander si le processus qui frappe la rétine ne s'établit pas d'emblée dans le tissu de cette membrane, d'une façon indépendante de l'état du rein.

Enfin, l'anatomie pathologique semble avoir démontré que l'hypertrophie cardiaque qui accompagne si souvent la maladie de Bright porte, comme la néphrite elle-même, sur le tissu conjonctif interstitiel; il en est probablement de même pour la rétine dont les altérations peuvent se produire bien avant la désorganisation du rein. Il s'agirait donc, dans ces cas, non pas seulement d'une simple maladie du rein, mais d'une affection plus générale dans laquelle le rein lui-même serait frappé en même temps que d'autres organes.

Contribution clinique et statistique à l'étude de la myopie, par le docteur SCHLEICH (*Mittheilungen aus der ophthalmiatrischen Klinik* zu Tubingen), 1882. — L'auteur, pendant un laps de cinq années, a examiné avec le plus grand soin, à la clinique de son maître, le professeur Nagel, 578 myopes, dont 410 du sexe masculin et 168 du sexe féminin, ce qui fait 70,9 p. 100 hommes, contre 29,1 p. 100 femmes. Les myopes du sexe masculin se divisent ainsi sous le rapport de l'âge :

7 au-dessous de 10 ans.
137 de 11 à 20 ans.
134 de 21 à 30 —
39 de 31 à 40 —
40 de 41 à 50 —
26 de 51 à 60 —
24 de 61 à 70 —
3 au-dessus de 70 ans.

Le plus jeune myope examiné était âgé de six ans.

Un grand nombre d'enfants âgés de quelques années seulement

Digitized by Google

et même des nouveau-nés furent examinés après instillation préalable d'atropine, aucun d'eux ne fut trouvé myope; presque tous au contraire furent trouvés légèrement hypermétropes.

45 p. 100 des myopes du sexe féminin et 30 p. 100 des myopes du sexe masculin étaient des gens de la campagne. L'anisométropie fut très fréquemment constat

Les hauts degrés de myopie sont beaucoup plus rares que les degrés de myopie faible mais les degrés forts de myopie ont été plus fréquents chez les femmes que chez les hommes. Les femmes âgées comptent incomparablement plus de myopes que les jeunes; le degré de myopie augmente avec l'âge.

Sur 738 yeux myopes, 329 c'est-à-dire 45 p. 100 avaient l'acuité visuelle normale et 409 ou 55 p. 100 l'acuité visuelle au-dessous de 1. Dans les degrés faibles de myopie, l'acuité visuelle est généralement normale et cette dernière diminue à mesure que la myopie augmente ainsi que cela arrive aussi avec l'augmentation de l'âge.

Dans 87 p. 100 des cas, il existait des altérations péri-papillaires appréciables à l'ophtalmoscope et consistant dans la disparition ou le déplacement de la couche épithéliale pigmentaire et de la choroïde; les altérations existent le plus fréquemment au bord temporal de la papille, elles sont très rares à son bord supérieur. Il existe entre la forme de ces altérations, désignées généralement sous le nom de croissants atrophiques et la forme de la papille un rapport à peu près constant; c'est ainsi que le grand diamètre du croissant coïncide avec le petit diamètre du disque optique.

L'étendue, la grandeur et la forme du croissant atrophique sont généralement en relation étroite avec l'âge, le degré de réfraction, l'acuité visuelle et la fréquence des complications. L'acuité visuelle diminue au fur et à mesure que le staphylome augmente.

Dans 41 cas, c'est-à-dire dans 7 p. 100 il existait du strabisme concomittant comprenant 31 cas (5 p. 100) de strabisme divergent et 10 cas $\left(1\ \frac{7}{10}\text{ p. } 100\right)$ de strabisme convergent. Dans 15 cas de strabisme divergent les yeux étaient isométropes et dans les 16 autres cas ils étaient anisométropes. Les yeux n'ont été considérés comme anisométropes qu'autant que la différence de réfraction était supérieure à 2 dioptries. Beaucoup plus fréquemment que ces deux sortes de strabisme manifeste, l'auteur a constaté des troubles musculaires latents de différentes formes. La plus simple et la plus fréquente était la divergence latente pour la vision de près.

Sur 244 yeux qui furent soumis pendant un certain temps à l'atropinisation, 173 c'est-à-dire 70 p. 100 offrirent sous l'influence de l'atropine une diminution de réfraction.

Digitized by Google

Parmi les complications relevées par l'auteur il faut citer les opacités de la cornée ainsi que ces anomalies de forme (kératocone et kératectasies) synélhies postérieures, iridéremie, colobame, membrane pupillaire, tremblement du cristallin (4 fois) cataracte polaire antérieure ou postérieure (12 fois). cataracte zonulaire (22 fois) opacite progressive du cristallin (75 fois). Parmi les complications les plus fréquentes de la myopie il faut noter le ramollissement et le trouble du corps vitré, complications survenant surtout dans les hauts degrés de myopie, et siégeant principalement vers le pôle postérieur de l'œil.

Le décollement de la rétine fut constaté dans 2 $\frac{6}{10}$ p. 100 des cas. Dans 2 $\frac{9}{10}$ p. 100 il existait des affections inflammatoires de la choroïde ou des suites de choroïdite.

Dr Parent.

Les opérations de cataracte à la clinique du professeur Arlt, par le Dr Schmeichler (*Wiener medical. Wochenschrift*, 1882).

L'auteur de ce compte rendu nous dit que pendant les années 1874 à 1881 il a été fait chez 1 460 individus 1 547 opérations de cataracte par le procédé de l'extraction linéaire périphérique 1 210 de ces cataractes étaient mûres; 232 sur-mûres; 67 incomplètes; 38 compliquées.

Dans 33 cas, l'opération fut suivie d'hémorrhagies et dans 183 cas la sortie du cristallin difficile. Il y eut perte de corps vitré 122 fois. Dans les 1 277 autres cas il n'y eut pas d'accidents.

Dans 117 cas il resta des couches corticales; 139 fois il y eut iritis; 22 fois kératite traumatique, et 10 fois panophtalmite. La cicatrisation se fit normalement dans 1 138 cas.

Les opérations consécutives furent les suivantes : iridectomie 19 fois; iridotomie 11 fois, discision 84 fois.

1409 opérés (91 p. 100) furent considérés comme guéris; 33 (2 p. 100) complètement perdus; résultats douteux dans 92 cas (6,5/10 p. 100).

Au point de vue de l'acuité visuelle au moment de la sortie de l'hôpital, les yeux opérés se subdivisent ainsi.

$V = \frac{6}{6}$ dans 10 cas.

$V = \frac{6}{9}$ dans 22 cas.

$V = \frac{6}{12}$ dans 87 cas.

$V = \frac{6}{18}$ dans 205 cas.

Digitized by Google

$$V = \frac{6}{24} \text{ dans 305 cas.}$$

$$V = \frac{6}{36} \text{ dans 303 cas.}$$

$$V = \frac{6}{60} \text{ dans 179 cas.}$$

Dans 96 cas les doigts étaient comptés à une distance variant de 3 à 6 mètres et dans 50 cas, dans une distance seulement de 1 à 3 mètres.

Dr PARENT.

Dans le numéro du mois d'août du *Bollettino d'oculistica* de Firenze, le Dr Giulio Masini rend compte des résultats obtenus à la clinique du professeur Simi par l'emploi de la résorcine dans les maladies oculaires.

L'auteur, dans ses applications opératoires, préfère la résorcine à l'acide phénique. La résorcine étant neutre n'a pas l'inconvénient de moisir les instruments, elle n'a pas d'odeur et elle est comme l'acide phénique très volatile.

Employée dans le traitement de la conjonctivite catarrhale, la résorcine ne produit aucune sensation de brûlure et conduit plus rapidement à la guérison que les moyens ordinaires.

Dans le catarrhe du sac et dans la kératite à hypopion elle donne des résultats fort satisfaisants et est un des meilleurs coadjuvants du pansement établi. La formule du collyre que prescrit l'auteur pour des conjonctivites de 1er, 2me ou 3me degré en suivant la division du Dr Simi est de 5 à 20 centigrammes de résorcine pour 30 grammes d'eau.

Pour les pulvérisations on peut le prescrire 1/200e. La pommade peut être employée avec avantage dans d'autres affections.

Le journal la *Cronica optalmologica*, publié le 12 septembre, donne un article du Dr Santos Fernandez (de la Havane) intitulé : De la perte de la vue dans la fièvre jaune.

Après avoir résumé les différents symptômes qui caractérisent la maladie, l'auteur insiste sur ceux qui appartiennent exclusivement à l'appareil de la vision et mentionne les troubles déjà décrits par Vœgeli, Bérenger, Férand, Cabel et Chené, Heme, Dessables, Dupuis et Méry, c'est-à-dire, la dilatation pupillaire, l'injection conjonctivale[1], le larmoiement, la photophobie et même la conjonc-

1. Selon Bérenger et la majorité des auteurs. l'intensité de cette injection est en raison directe de l'intensité et de la gravité de la fièvre.

Digitized by Google

tivite, la kératite, et le phlegmon de l'œil consécutif à des hémorrhagies oculaires.

Mais tous ces praticiens, dit l'auteur, n'ont observé que les symptômes externes. Seul Griessinger ajoute que : « par hasard, on trouve dans ces cas de l'amblyopie et de l'amaurose. » Le Dr Santos publie trois cas d'individus atteints de la fièvre jaune et qui présentèrent les symptômes d'une amblyopie sans lésions. Chez deux d'entre eux la mort survint avec amaurose complète. Chez le dernier l'amaurose fut transitoire.

Dans les trois cas, les symptômes de l'amblyopie commencèrent avec ceux de l'urémie; l'auteur tenant compte de la théorie de Jaccoud et de quelques autres auteurs qui considèrent l'amblyopie comme un des symptômes prodromiques de l'anurie, se demande si la perte de la vue dans la fièvre jaune est déterminée par celle-ci, ou plutôt par l'urémie.

La Oftalmologia practica, journal que publie à Madrid, le Dr Péna, rend compte dans son numéro 11, d'un cas tout à fait spécial.

Il s'agit d'un individu âgé de 36 ans, officier de l'administration militaire qui, le 22 du mois de décembre 1879, reçut un coup de revolver dans l'œil; le projectile, en pénétrant par l'angle interne et supérieur du pourtour orbitaire droit, se logea au fond de l'orbite. Les premiers symptômes furent un peu de commotion cérébrale et d'abondantes hémorrhagies des fosses nasales qui, en s'écoulant intérieurement jusqu'au pharynx, l'œsophage et même l'estomac; occasionnèrent des vomissements sanguins. La blessure saignait très peu. Après ces premiers phénomènes, le malade accusait la perte complète de la vue de son œil droit, de la difficulté dans les mouvements du globe, de la mydriase, quelques douleurs et les hémorrhagies énoncées ci-dessus. En introduisant le stylet de Nélaton dans la blessure, il ne s'arrêtait qu'à 5 centimètres de profondeur et sans qu'il fût possible de reconnaître aucun corps isolé.

Le 24, consultation de trois médecins de l'armée. L'examen de l'œil, démontra une tuméfaction exophtalmique, blépharoptosis, strabisme divergent et mydriase, mais on ne trouva aucun symptôme du côté du système nerveux et du système cérébral; l'état général était assez satisfaisant on décida de n'employer que l'expectation et la médication symptomatique.

Le 22 janvier, le malade avait recouvré tous les mouvements de l'œil; la blessure était cicatrisée mais il restait de l'exophtalmie, de la mydriase et une cécité complète. On poursuivit donc la voie tracée sans tenter l'extraction du corps étranger de peur d'accidents sympathiques.

Digitized by Google

Et, en effet, aujourd'hui, deux ans après l'accident, le malade présente une atrophie de pupille avec mydriase, sans que le moindre retentissement sympathique ou inflammatoire se soit produit.

Pince à fixer du Dr Péna. — Ce même numéro décrit aussi le nouveau modèle de la pince à fixer que le Dr Péna a présentée au Congrès de Séville.

Un très simple mécanisme lui permet de saisir ou de lâcher prise d'une façon très rapide. Ce mécanisme consiste en une baguette qui au lieu d'être libre, comme dans les pinces ordinaires à ligature, est fixée sur le milieu de la branche droite en lui permettant des mouvements demi-circulaires de haut en bas sur un certain trajet de la branche gauche. Si l'on ouvre la pince, la baguette glisse en bas par son extrémité gauche et à ce niveau existe un petit bouton collé à la branche du même côté qui lui donne la fixité voulue en l'empêchant de retourner en haut quand on lâche les doigts. Il suffit pour la remonter, de presser un peu sur la partie inférieure du bouton, et la baguette quitte sa position en permettant aux deux branches de s'écarter.

Dr Aguilar Blanch.

Nécrologie

Nous apprenons avec la plus grande douleur la mort d'un des plus éminents oculistes de notre époque, le Dr Georges Critchet, de Londres. Né en 1817, à Highgate, il a fait de très brillantes études médicales sous la direction d'un chirurgien très distingué de son époque, le Dr John Scott. Bientôt il se consacra tout spécialement à l'étude des maladies des yeux, et en 1839 il fut nommé membre du Collège Royal des Chirurgiens. Peu de temps après, il devenait à son tour professeur d'anatomie et chirurgien du même hôpital. Il était attaché au Royal London Ophthalmic Hospital et là, avec l'éminent Bowman, ils ont su, par leur enseignement pratique et leurs opérations les plus habiles et les plus brillantes, constituer une vraie école qui attira les ophtalmologistes du monde entier.

Critchett était un chirurgien des plus ingénieux, et ses procédés opératoires de l'extraction de la cataracte, de la pupille artificielle, (iridésis), de stophylotomie, ses méthodes d'autoplastie et ses méthodes de traitement d'ophtalmie purulente, etc., lui ont valu la réputation d'un des chirurgiens les plus habiles et les plus ingénieux.

Par son élévation d'esprit, son caractère affable et bon, et son charmant esprit, il sut conquérir l'admiration, l'estime et l'amitié

Digitized by Google

de tous ceux qui ont eu le bonheur de l'approcher. Après avoir été président, pendant deux ans, de la Société Huntérienne, il fut nommé vice-président de la Société d'ophtalmologie en 1881.

Georges Critchett est mort le 1er novembre 1882, à l'âge de 65 ans; l'ophtalmologie perd en lui un des hommes les plus éminents qui aient contribué aux progrès accomplis dans ces vingt dernières années.

Dr GALEZOWSKI.

Le gérant : GERMER BAILLIÈRE.

MOTTEROZ, Adm.-Direct. des Imprimeries réunies, B, Puteaux

Digitized by Google

PATHOGÉNIE DU GLAUCOME PRIMITIF

par le docteur Parent.

Il existe en pathologie oculaire peu de questions qui aient été plus étudiées, que le glaucome; cependant, malgré les nombreux travaux publiés sur cette question, il faut reconnaître que l'essence du glaucome nous est encore inconnue. Les auteurs se sont donné libre carrière pour édifier théorie après théorie et aujourd'hui encore, après les récents travaux de Priestley Smith, de Brailey et de Mauthner il semble que la liste n'en doive point finir. Aussi, dans une question si controversée, je crois que quelques mots d'historique ne seront pas déplacés.

C'est Weller qui donna le premier, en 1830, une description assez exacte de l'affection qui nous occupe; le premier il signala *la vision des cercles irisés*, symptôme si fréquemment accusé par les glaucomateux.

Après lui, Mackenzie eut le mérite d'appeler l'attention sur la *dureté du globe* qu'il rapporte à un changement de consistance des milieux de l'œil et qu'il considère comme due à une accumulation de liquide dans l'intérieur du globe. Voici d'ailleurs comme il s'exprime dans son traité : « Le ramollissement du corps vitré (Mackenzie considérait le ramollissement du corps vitré comme un symptôme glaucomateux) est toujours accompagné, du moins dans le stade moyen de la maladie, d'une *dureté exagérée, parfois même d'une distension véritable des membranes oculaires*. Il est vraisemblable, ajoute-il plus loin, que l'exsudation séreuse qui prend la place du corps vitré occasionne, en devenant surabondante (*becoming superabundant*), l'atrophie par pression du pigment choroïdien et rend finalement la rétine insensible. »

Sichel père, en 1837, voyait dans le glaucome le résultat d'une choroïdite engendrée elle-même par l'ophtalmie veineuse ou arthritique.

En 1851, Helmholtz découvre l'ophtalmoscope et quelques années plus tard, en 1854, Ed. de Jœger donnait le premier

Digitized by Google

dessin ophtalmoscopique d'une amaurose glaucomateuse mais, par suite d'une erreur d'interprétation, les changements survenus dans le nerf optique furent attribués par cet auteur à un état bombé de la papille. La même année, Græfe publie son premier travail sur ce sujet, et il appelle l'attention sur un signe très important : la pulsation spontanée de l'artère centrale. Dans ce travail il commet d'ailleurs la même erreur que Ed. de Jœger, et il pense que la papille glaucomateuse est en saillie.

Ce n'est que trois ans plus tard, en 1857, que Græfe décrit la papille glaucomateuse, non plus comme convexe, mais comme excavée, et la même année, il adresse à l'Institut de France son important mémoire sur la curabilité du glaucome par l'iridectomie « mémoire dans lequel il cherche à démontrer que la véritable cause du mal est l'exagération de la tension intra-oculaire, qu'il attribue à une exsudation séreuse, due à une altération inflammatoire du tractus uvéal, qui y provoquerait la stase veineuse »

« En 1861, Hoffmans, reproduisant dans sa thèse inaugurale les idées de Donders sur cette question, attribue, lui aussi, ce développement du glaucome à l'exagération de la tension intra-oculaire, produite par une *hypersécrétion séreuse*, que le professeur d'Utrecht rapporte, lui, à une *névrose des nerfs ciliaires sécréteurs.* » (Sichel, *Traité d'Opht.*, t. I.)

Ainsi, pour Donders, l'hypersécrétion séreuse (et par suite l'exagération de tension) n'est pas le résultat des phénomènes inflammatoires, d'une uréite partielle ou totale, mais elle serait produite par une névrose du nerf de la cinquième paire (C. Bernard), on observe toujours une diminution de la tension intra-oculaire, du côté correspondant. Les phénomènes inflammatoires qui s'observent dans certaines formes de glaucome ne seraient pour Donders que le résultat de l'exagération de tension et non la cause de celle-ci. Pour lui donc, il y aurait bien, comme pour de Græfe une plus grande quantité de liquide dans l'œil, il ne s'agirait plus ici d'une exsudation séreuse, mais d'une hypersécrétion anormale de liquide intra-oculaire.

Digitized by Google

Se plaçant à un point de vue tout opposé à celui de Donders, Weber (de Darmstadt) n'attribue plus le glaucome à une hypersécrétion, mais bien à un défaut de filtration, et il explique la genèse de cette affection de la façon suivante :

Il se produit dans les procès ciliaires une hypérémie passive, dégénérant bientôt en une véritable *stase veineuse*. Les procès ciliaires gonflés, augmentés de volume, compriment le grand cercle artériel de l'iris, repoussent le cristallin et l'iris en avant, et la base de l'iris également gonflée par la compression de son grand cercle, vient obturer l'espace de Fontana, qui est, d'après Leber, la principale voie de filtration des liquides intra-oculaires. Le glaucome est ainsi produit par un défaut de filtration.

Quant à l'hypérémie passive des procès ciliaires (point de départ de tout le processus), elle se produirait surtout, d'après Weber, dans les circonstances suivantes :

Les maladies où il existe une diminution de l'impulsion cardiaque, comme l'insuffisance mitrale et les affections valvulaires du cœur droit, tout ce qui prédispose aux hypérémies passives comme l'emphysème, la pléthore, la ménopause, la suppression d'hémorrhoïdes habituelles. Toutes les circonstances ainsi que les états professionnels qui occasionnent passagèrement la dilatation des veines, comme les accès de toux fréquents et prolongés, les accouchements répétés et laborieux, le métier de serrurier, de forgeron, etc., seraient, d'après Weber, autant de conditions favorisant le gonflement des procès ciliaires et, en conséquence, autant de causes éloignées du glaucome. — C'est surtout les affections cardiaques que cet auteur signale comme fréquentes chez les glaucomateux; il a même constaté des signes d'affection du cœur dans tous les cas de glaucome survenant chez des personnes encore jeunes.

Priestley Smith, après avoir constaté que le diamètre équatorial du cristallin est plus grand dans les yeux glaucomateux que dans les yeux sains, considère cette augmentation de diamètre comme la cause première du glaucome et raisonne ainsi : Le courant des liquides intra-oculaires va du corps

Digitized by Google

vitré vers l'humeur aqueuse à travers la zonule de Zimm, ou à travers ce que Priestley Smith appelle l'espace circumlenticulaire. Si le cristallin vient à augmenter de volume, surtout dans son grand diamètre, cet espace est rétréci, le courant du liquide intra-oculaire est plus gêné, et il y a augmentation de pression dans le corps vitré, qui entraîne secondairement le gonflement des procès ciliaires; enfin, ceux-ci, étant augmentés de volume repoussent en avant et accolent le grand cercle de l'iris à la cornée, obstruant ainsi plus ou moins la voie de filtration du canal de Schlemm. Brailey veut voir dans le glaucome primitif une inflammation du corps ciliaire et de l'iris, qui seraient déjà altérés dans le premier stade du glaucome, avant que l'augmentation de pression se soit produite.

Ce dernier phénomène serait dû à une hypersécrétion inflammatoire du corps ciliaire et de l'iris, mais c'est principalement le cercle ciliaire qui est le siège du processus inflammatoire. A cette inflammation succède une atrophie consécutive et dès que le cercle ciliaire et l'iris sont atrophiés, l'oblitération des voies de filtration du canal de Schlemm reste le seul agent qui maintient l'augmentation de pression.

C'est aussi à l'oblitération des voies de filtration que Knies, et après lui Wecker attribuent le glaucome, tandis que Ulrick, prétendant que le liquide de la chambre postérieure passe dans la chambre antérieure, non pas par l'ouverture pupillaire, mais directement à travers l'iris, voit dans les altération de cette membrane, la cause principale du glaucome. L'iris, dans ce cas, est considéré comme un filtre dont la perméabilité a diminué.

Les auteurs dont nous venons de nous occuper font jouer aux voies antérieures de filtration le principal rôle dans la production du glaucome; d'autres, parmi lesquels je citerai Stilling et Laqueur, en attribuent la cause à l'obstruction des voies de filtration postérieures et il faut comprendre par là les veines émergentes de la choroïde, ainsi que l'espace suprachoroïdien et l'espace intervaginal du nerf optique qui

Digitized by Google

sont considérés par Schwalbe comme des voies lymphatiques du globe oculaire.

Enfin, d'après les théories de Stellwag et de Cusco, le glaucome reconnaîtrait pour principale cause la rigidité de la sclérotique, qui entraverait ainsi la sortie du sang veineux, occasionnerait une stase veineuse et par suite une hypersécrétion passive.

Quant à Mauthner il ne voit dans le glaucome qu'une inflammation du tractus uvéal d'une nature particulière. Voici comment cet auteur, dans un travail récemment paru, a résumé ses vues à ce sujet :

« Le glaucome est une inflammation siégeant dans le territoire du système ciliaire, s'étendant à la totalité ou seulement à une partie des vaisseaux de ce système, inflammation qui diffère des autres inflammations du tractus uvéal en ce qu'elle donne lieu à peu d'éléments figurés et aussi en ce qu'elle occasionne très rapidement l'atrophie des tissus affectés. Elle s'accompagne fréquemment d'augmentation de tension intra-oculaire ; cette dernière se produit rarement quand la maladie n'atteint que les artères ciliaires courtes postérieures, mais elle existe presque toujours quand la maladie occupe les parties de l'œil où se distribuent les artères ciliaires longues postérieures et les ciliaires antérieures (cercle ciliaire, iris et cornée). Dans ce dernier cas, le liquide sécrété dans le corps vitré provient fréquemment du cercle ciliaire enflammé.

« L'augmentation de pression intra-oculaire n'est pas un phénomène constant et ce n'est pas à elle non plus que l'on doit attribuer le trouble des fonctions rétiniennes. Ce dernier phénomène est dû bien plutôt à ce que l'inflammation de la choroïde se propage à la couche avoisinante des cônes et des bâtonnets de la rétine ; d'un autre côté l'altération du nerf optique spéciale au glaucome, est produite par l'inflammation siégeant dans le territoire du cercle de Haller et de Dzinn et ce n'est qu'en deuxième ou en dernière ligne que ce facteur amène la perte définitive de la vue.

Si l'inflammation glaucomateuse éclate brusquement dans

Digitized by Google

le territoire de distribution des artères ciliaires longues postérieures et des artères ciliaires courtes (cas où il existe une kérato-irido-cyclite), nous avons alors le *glaucome inflammatoire aigu*. La diminution brusque de l'acuité observée dans cette forme n'est pas due à l'augmentation de pression supportée par la rétine, mais bien au trouble des milieux de l'œil et elle lui est correspondante ou proportionnelle.

Exceptionnellement, l'inflammation glaucomateuse s'étend à tout le tractus uvéal et le glaucome n'est alors qu'une irido-cyclo-choroïdite généralisée. L'exsudation qui se produit alors de la choroïde à travers la rétine altère immédiatement la couche des cônes et des bâtonnets et c'est de cette façon qu'on doit expliquer la perte immédiate et définitive de la vue dans le cas de *glaucome inflammatoire foudroyant*.

Quand, au contraire, le processus traîne en longueur, et que l'inflammation se propage d'avant en arrière ou d'arrière en avant (dans le premier cas l'excavation ne se forme que très tardivement, tandis que dans le dernier cas elle apparaît avant les altérations inflammatoires au segment antérieur du globe), on observe alors le *glaucome inflammatoire chronique*.

Se développe-t-il une choroïdite postérieure à marche lente et insidieuse, on a alors la forme appelée communément : *glaucome chronique simple*. Enfin le *glaucome aigu simple* est cette forme rare dans laquelle la choroïdite postérieure apparaît brusquement; mais l'expérience nous apprend que l'affection ne reste pas longtemps confinée dans le segment postérieur et que l'augmentation de pression non douloureuse et la cécité ne tardent pas à être suivies de l'apparition de symptômes inflammatoires dans le segment antérieur de l'œil.

Ainsi qu'on peut juger par cet exposé, Mauthner ne voit dans les différentes formes de glaucome qu'une inflammation plus ou moins étendue du tractus uvéal.

Au milieu d'opinions si diverses, présentées toutes par des hommes de valeur et paraissant chacune s'appuyer sur des faits démontrés, peut-être est-il sage de se montrer éclectique

Digitized by Google

et d'admettre avec Sichel que le glaucome primitif n'est généralement pas produit par une seule cause, mais que plusieurs facteurs interviennent dans sa formation. Voici d'ailleurs les conclusions que cet auteur a formulées dans son traité à ce sujet, conclusions auxquelles nous nous rallions :

« Si nous devons, à notre tour, exprimer une opinion sur la nature du glaucome, nous dirons que pour nous toutes les théories sont justes, mais pas plus l'une que l'autre, ni l'une à l'exclusion de l'autre; chacune constitue en quelque sorte l'un des anneaux d'une chaîne qui se tiennent étroitement. Et, au fond, c'est encore la théorie de Græfe, celle de la *stase veineuse*, qui semble être le phénomène dominant, de sorte qu'on peut établir l'enchaînement des phénomènes de la façon suivante :

1° Stase veineuse, gonflement, œdème des procès ciliaires;

2° Propulsion du cristallin en avant;

3° Compression du grand cercle artériel et de la base de l'iris, gonflement de celle-ci et obturation de l'espace de Fontana;

4° Entrave plus ou moins complète apportée à la filtration des liquides intra-oculaires;

5° Rétention d'une quantité trop considérable de liquide à l'intérieur du globe oculaire, d'où exagération de la tension intra-oculaire;

6° Si la sclérotique est souple et extensible, ectasie-scléroticale, pouvant aller jusqu'au bouphthalmos. Si au contraire elle est plus ou moins rigide et inextensible, *glaucome*.

PARENT.

Digitized by Google

RECHERCHES MICROSCOPIQUES

SUR LES OSSIFICATIONS CHOROÏDIENNES

Par le docteur J. HOENE, de Varsovie.

Les ossifications, qui se produisent dans le milieu du globe oculaire, ont été jusqu'à présent assez bien étudiées, par les recherches de Knapp, de Poncet, de Alt et d'autres; il n'y a nul doute que dans certaines conditions les membranes constituantes du globe oculaire peuvent donner lieu à la formation d'un tissu hétérogène, qui possède toutes les qualités, d'un vrai tissu osseux. Celui-ci se développe dans la choroïde, mais comme celle-ci n'est pas uniforme et se compose de tissus histologiquement tout à fait différents, il n'est pas sans intérêt de connaître plus particulièrement le mode de développement du tissu osseux et les éléments qui subissent cette transformation hétérogène. D'autre part c'est le corps vitré, qui produit le tissu maternel à ces ossifications. Comme nous n'avions à notre disposition que des globes oculaires dans lesquels le tissu osseux provenait de la choroïde, ce n'est que ce dernier qui fait l'objet de la présente étude.

Les auteurs mentionnés plus haut ne sont pas d'accord sur les éléments, qui donnent l'initiative aux formations osseuses. Selon Knapp c'est une exsudation de la choroïde dans laquelle se forme le tissu osseux. Alt est d'avis que c'est la lamelle vitrée de la choroïde qui joue un rôle important dans cette transformation et dans l'atlas classique de Pagenstecher et Gents, les figures qui représentent les ossifications choroïdales démontrent que celles-ci se développent dans la choriocapillaire.

Par la complaisance de M. le docteur Galezowski, j'ai eu à ma disposition deux globes oculaires représentant de fortes ossifications, qui avaient été énucléés dans sa clinique et j'ai profité de cette occasion pour les examiner au microscope. Je

Digitized by Google

publie le résultat de ces recherches, dans la conviction que chaque examen particulier peut contribuer à jeter quelque lumière sur le véritable mode et les circonstances dans lesquelles se forme le tissu osseux. C'est un fait aussi intéressant pour l'ophtalmologie que pour la pathologie générale.

Le premier globe oculaire portait l'inscription d'iridochoroïdite traumatique droite et avait été énucléé le 10 mai 1881; par conséquent il avait été conservé dans l'alcool pendant dix mois avant d'être soumis à l'examen histologique. Le milieu du globe oculaire se présente sous l'aspect d'une coquille osseuse fort adhérente à la sclérotique à l'entrée du nerf optique. Dans les parties antérieures, la sclérotique, de même que la choroïde se laissent facilement détacher de la coquille osseuse. La choroïde, qui se présente sous l'aspect d'une membrane mince, est plutôt adhérente à la sclérotique qu'au tissu osseux, par les nerfs ciliaires, qui sont très bien conservés. Ce n'est qu'alentour du nerf optique, que ces deux membranes se confondent si intimement avec le tissu osseux, qu'on ne peut les séparer sans déchirer les tissus. De même, le corps ciliaire est absolument libre et ne laisse découvrir aucune liaison appréciable avec le tissu osseux. L'iris est libre sur toute sa surface antérieure, mais il est rattaché par sa surface postérieure à la capsule du cristallin par de fortes et épaisses adhérences. Le cristallin occupe le centre de la surface antérieure de la coquille et se montre retenu à elle dans sa circonférence et sa partie postérieure par un tissu conjonctif, qui se laisse facilement découper avec les ciseaux. Ce même tissu conjonctif remplit le milieu de la coquille. La coquille même a une surface inégale, raboteuse, et offre l'aspect d'une masse osseuse spongiée, par rapport à son apparence, elle se laisse diviser en deux parties, dont la partie postérieure, les deux tiers de la coquille, ne se laisse pas découper avec des ciseaux à cause de sa dureté; elle est dure et fragile et présente toutes les particularités microscopiques d'un tissu osseux. Le tiers antérieur de la coquille montre une coloration noirâtre, se

Digitized by Google

laisse découper avec les ciseaux et a l'apparence d'un tissu conjonctif renfermant des fragments osseux.

Les différentes parties de la sclérotique et de la choroïde ont été examinées au microscope, autant par elles-mêmes que dans leur ensemble avec les parties antérieures et postérieures de la coquille et l'entrée du nerf optique avec le tissu osseux et les membranes adhérentes. La décalcification du tissu osseux était effectuée par une solution saturée d'acide picrique dans laquelle la coquille était suspendue pendant trois semaines, puis lavée dans de l'eau distillée et de nouveau durcie dans l'alcool absolu.

Les coupes de la sclérotique montraient le tissu fibreux constituant normalement cette membrane. Seulement dans la partie postérieure, dans les environs de l'entrée du nerf optique correspondant à la liaison plus intime de cette membrane avec la choroïde et le tissu osseux, à l'examen macroscopique on remarquait que le tissu fibreux de la sclérotique était envahi dans ses couches internes par une infiltration intra-cellullaire, qui s'était déposée entre les fibres sclérales sans les altérer cependant. Cette infiltration ne dépasse pas le tiers interne de la sclérotique, s'élargit évidemment en s'approchant de la choroïde et consiste en un écartement des fibres, parmi lesquelles on rencontre de petites cellules, d'un aspect légèrement granité et possédant des nucléoles, qui se colorent par le picrocarminate. La choroïde avoisinant cette partie de la sclérotique est réduite à une mince couche fortement pigmentée dans laquelle on ne peut reconnaître nul élément constituant normalement la tunique vasculaire de l'œil, et ce n'est que l'infiltration amorphe, qui trahit l'origine de ce tissu nouvellement formé. Quant à l'entrée du nerf optique, celle-ci est libre de ladite infiltration. Les fibres nerveuses sont complètement atrophiées et remplacées par un tissu amorphe, dans lequel on ne rencontre que quelques fibres très fines. Les grosses fibres composant la lame criblée sont évidemment hypertrophiées et celles du tissu amorphe ainsi que les petits vaisseaux. Le tissu fibreux de la lamelle se colore dans le picrocarminate, tandis que le tissu

Digitized by Google

intra-fibreux provenant de la dégénéresence du nerf optique reste incolore.

La construction histologique de la choroïde diffère essentiellement dans ses différentes parties. Tandis que le corps ciliaire et les parties les plus proches de la choroïde, ne sont que très peu altérées, de sorte qu'on peut facilement distinguer sur des coupes conformes les couches constituant normalement la choroïde, les parties postérieures de celle-ci montrent de grandes modifications. Les altérations des parties antérieures se laissent définir par une hypertrophie des parois des vaisseaux de la chrorio-capillaire avec grossissement de leur calibre. Les cellules renferment moins de pigment, mais conservent cependant leur aspect irrégulier et étoilé. Je n'ai pu aussi remarquer nul grossissement de la lame vitrée, ni développement des excrescences. Seulement l'épithélium est tout à fait décomposé et remplacé par des cellules oblongues non pigmentées. En examinant les coupes de la partie postérieure, l'aspect de la choroïde est cependant bien changé. Ici nous ne rencontrons plus de cellules étoilées et pigmentées. Le pigment est dispersé à l'état amorphe dans un tissu conjonctif à fibres fines à direction méridionale, qui est infiltré par des petites cellules, pareilles à celles qui envahissent la sclérotique. On ne peut plus reconnaître ni la chorio-capillaire ni la lame vitrée, toutes les deux sont disparues dans le tissu nouvellement formé. Les vaisseaux qu'on rencontre dans ce tissu sont de même hypertrophiés, et démontrent aussi dans leurs parois l'infiltration cellulaire, mais celle-ci n'est pas plus intense, que dans les parties non vascularisées. L'infiltration augmente en allant en arrière, de sorte que toute la choroïde est réduite en une mince couche fortement pigmentée, entourée d'un tissu embryonnaire, qui remplace les autres couches de la choroïde, comme nous les avons déjà signalées en décrivant la sclérotique. Les coupes faites dans la coquille osseuse démontraient que celle-ci se composait d'un vrai tissu osseux, en forme de lames osseuses qui s'unissaient réciproquement par des allongements et montraient préalablement la direction méridionale.

Digitized by Google

Chaque lame se compose de lamelles osseuses, qui se groupent concentriquement autour d'un orifice central, le canal de Harvey. Les corpuscules osseux sont disséminés entre les lamelles particulières. Entre les lames osseuses, on remarque un tissu conjonctif formant par ses fibres un petit vaisseau, dans les mailles duquel se trouvent des cellules graisseuses et des grains amorphes, qui ne se colorent pas dans le picrocarminate. Dans les parties antérieures de la coquille, la structure lamelleuse devient moins distincte. Entre de petites lames osseuses, nous trouvons ici un tissu fibreux avec des fibres courbes qui s'entrecroisent dans divers sens et contiennent des cellules. Ce tissu fibreux relativement à sa structure a cependant la même disposition tendineuse que le tissu osseux, et contient entre ses lamelles le réseau décrit du tissu conjonctif avec des masses amorphes et graisseuses. Nous avons déjà remarqué, que, en l'examinant à l'œil nu, la choroïde n'était que légèrement liée au tissu osseux; de même je ne pouvais retrouver aucune liaison plus intime de cette membrane avec le tissu osseux à l'examen histologique. Dans la partie postérieure, les lames osseuses sont déposées dans le tissu embryonnaire et se relient avec celui-ci par de courts allongements fibrillaires, qui se perdent entre les cellules.

Pour compléter cette description, il ne nous reste encore qu'à ajouter, que des éléments nerveux de la rétine, je ne pouvais rien retrouver. Une couche d'un tissu conjonctif à fibres très fines et des globules sont les seuls restes de cette membrane. De même, le corps vitré s'est complètement transformé en des fibrilles qui confinent aux restes de la rétine. Le tissu osseux est aussi illimité du côté interne, et les lames osseuses traversent librement le tissu conjonctif, restant comme seul débris de la rétine et du corps vitré.

Le second globe oculaire était un moignon d'œil, qui avait subi l'opération de Critchett, mais comme les symptômes de l'ophtalmie sympathique menaçaient le second œil, il fut énucléé. Le moignon, qui était conservé dans l'alcool depuis

Digitized by Google

à peu près dix mois, se présentait sous l'aspect d'une noisette, avec aplatissement à sa surface antérieure, traversé horizontalement par le milieu par un enfoncement linéaire, qui provenait de la cicatrisation de la sclérotique après l'opération de Critchett. Les bords de la cicatrice adhèrent fortement au contenu du globe, de sorte qu'il faut les découper pour pouvoir examiner ce dernier. Au delà des susdites adhérences, la sclérotique se laisse facilement détacher de la coquille osseuse, d'un côté jusqu'à l'entrée du nerf optique, de l'autre jusqu'à la macula. La coquille osseuse remplit tout le milieu du globe. En examinant la sclérotique, on voit sur sa surface interne une membrane très mince et transparente contenant du pigment, qui se laisse facilement détacher de la sclérotique. Cette membrane est évidemment la choroïde entièrement atrophiée et on ne peut que deviner la position du corps ciliaire par un léger épaississement qui se trouve dans l'intérieur de la membrane. L'iris est aussi transformé en une membrane transparente, très mince, mais assez solide. Du cristallin on ne voyait pas de traces, celui-ci ayant été enlevé par l'opération. Par une légère traction, le nerf optique se laisse aussi facilement dégager de sa coquille osseuse et c'est seulement la partie correspondante à la macule qui se trouve intimement liée avec la coquille. Celle-ci occupe le milieu du moignon, sa surface extérieure est inégale, d'un blanc jaunâtre, la consistance osseuse est bien développée. Dans son milieu, la coquille contient un épais tissu conjonctif d'une teinte noirâtre, qui adhérait à l'iris et la cicatrice de la sclérotique.

A l'examen microscopique ont été soumises, la sclérotique avec les couches adhérentes de la choroïde, l'entrée du nerf optique et les différentes parties de la coquille osseuse avec son contenu. Le tissu osseux avait été traité pour la décalcification, de la même manière que dans l'œil précédent.

Outre la cicatrice et la région de la macule, le tissu de la sclérotique ne montrait nulle altération évidente. Dans la cicatrice, les fibres scléroticales étaient transformées, elles s'entrecroisaient en différents sens et différaient bien évidemment

Digitized by Google

par leur largeur et leur direction des fibres constituant normalement la sclérotique et représentant un tissu cicatriciel. Dans la partie intérieure de la cicatrice, on remarque beaucoup de pigment amorphe, déposé entre les fibres du tissu cicatriciel. La lame criblée se présentait de la même façon, que dans l'œil précédent, mais le tissu fibreux est beaucoup moins développé et ne se montre pas hypertrophié. Le nerf optique est fatalement atrophié. Les coupes scléroticales de la région de la lamelle démontrent aussi une abondance de vaisseaux élargis, dépassant de beaucoup le calibre normalement observé.

La membrane qui se présente à l'examen macroscopique comme choroïde, ne permet cependant pas de reconnaître au microscope nul élément constituant normalement la tunique vasculaire de l'œil. Elle est dans son ensemble transformée et le corps ciliaire et la membrane même sont réduits à un tissu conjonctif fibrillaire à fibrilles très fines parallèlement disposées, dans lesquelles se trouvent disséminées, des masses pigmentaires. Dans les parties externes on peut encore reconnaître quelques cellules à forme irrégulière, du reste le pigment est déposé librement en état parfaitement amorphe. Les rares vaisseaux qu'on trouvait dans cette membrane ne laissaient pas voir de ramification, leur orifice était diminué, tandis que les parois étaient hypertrophiées. Les fibrilles de la membrane parallèlement rangées, courent dans la direction méridionale, s'unissent et se désunissent réciproquement et montrent une augmentation numéraire dans la partie correspondante au corps ciliaire, dans les éléments musculaires, les plis du corps ciliaire, la chorio-capillaire, la lamelle criblée et la couche épithéliale sont tout à fait disparus, et de toute la choroïde il ne reste que le tissu fibrillaire antérieurement décrit.

Dans les environs de la macule, et dans celle-ci même, comme nous l'avons déjà mentionné, la sclérotique, la membrane résultant de la choroïde et le tissu osseux nouvellement formé sont tellement étroitement liés, qu'ils ne se laissent pas détacher, et conformément à cet aspect, le microscope

Digitized by Google

nous démontre dans cette partie de vastes altérations. Celles-ci consistent d'abord dans une exsudation qui envahit les couches internes de la sclérotique. On voit entre les fibres scléroticales de petites cellules dispersées, qui dans d'autres coupes forment des agglomérations cellulaires. Les fibres entourant ces agglomérations sont tantôt resserrées, tantôt rompues et fortement atténuées. Outre ces exsudations cellulaires, on remarque aussi dans cette partie de la sclérotique du pigment amorphe disséminé en grande quantité. Les limites de la sclérotique et de la choroïde ne sont pas ici bien restreintes, et le pigment, qui est ici plus abondamment développé et forme des plaques irrégulières, rend la délimitation plus difficile. Immédiatement se joint à ce tissu fibrillaire, le tissu osseux, qui consiste ainsi que dans l'œil précédent, en des lamines formées par des lamelles osseuses entourant le canal de Harvey. Les lamelles sont en partie librement déposées dans les tissus adhérents, quelques-unes cependant s'unissent aussi réciproquement par des allongements. Elles sont beaucoup plus épaisses que dans l'œil précédemment décrit, et contiennent entre elles, en partie, un tissu cellulaire avec une substance intercellulaire lisse, dans d'autres parties un tissu fibreux, avec des fibres irrégulièrement dispersées, parmi lesquelles se trouvent des molécules de pigment et une plus ou moins grande quantité de petites cellules. Les cellules constituant le tissu cellulaire, ainsi que les cellules dispersées dans le tissu fibreux, possèdent l'aspect de cellules lymphoïdes, sont rondes et oblongues, légèrement granulées et renferment un nucléole, bien visible par la coloration avec le picrocarminate.

Dans les parties antérieures de la coquille, les lames osseuses sont moins bien développées, la disposition des lamelles particulières n'étant pas si régulière, et en outre, le tissu osseux était ici plus rare, la plus grande partie de l'épaisseur de la coquille étant constituée d'un tissu fibreux, dans lequel reposaient de petites lamelles osseuses, qui évidemment étaient de formation récente. Vers le centre de la coquille, se rattache un tissu fibrillaire, tantôt aux lames osseuses, tantôt au tissu

Digitized by Google

fibreux, avec des fibres très fines et diaphanes, disposées concentriquement, entre lesquelles on remarque, outre des cellules lymphoïdes, des cellules graisseuses, du pigment et des grains amorphes. Ce tissu est sans nul doute la dernière dépouille de la rétine et du corps vitré, dont les éléments anatomiques ont subi une dégénérescence totale.

En comparant les résultats de l'examen histologique de ces deux globes oculaires, nous arrivons à la conviction qu'ils ont subi à peu près le même processus destructif, et que dans tous les deux, il n'y a pas de différences réelles dans les altérations définitives. Dans les deux cas, ce sont les parties postérieures du globe voisines de l'entrée du nerf optique, qui montrent la plus grande intensité de dégénérescence et de formation du tissu hétérogène, et qui prouvent, par conséquent, que quel que soit le point de départ du tissu morbide, c'est dans les parties postérieures qu'il se développait, et qu'il commettait les plus vastes ravages. Les différences apparentes de ces deux yeux ne résultent que de la plus ou moins grande intensité et durée du processus morbide, et nous pouvons, en traçant leur histoire, les considérer ensemble au point de vue de la formation des tissus osseux.

Selon toute probabilité, c'est d'abord une iridocyclite plastique, qui a donné naissance au mal. La formation des synéchies postérieures et des membranes entre l'iris et le cristallin dans l'œil premièrement décrit, la totale atrophie du corps ciliaire et de l'iris dans le moignon, ne laissent aucun doute d'une participation active et primitive de l'iridocyclite aux processus consécutivement développés. Mais cette participation n'a aucun rapport direct avec la formation du tissu osseux, elle n'a donné que le début au développement d'une choroïdite parenchymateuse plastique, qui est seule la cause de la dégénération totale et hétérogène du globe oculaire. La plus grande intensité du procès plastique dans la partie postérieure du globe ne contredit point cette connexion causale de l'iridocyclite avec la choroïde plastique, et se laisse expliquer par des motifs purement anatomiques. Car tant que le processus inflammatoire de la choroïde pouvait se développer librement

Digitized by Google

à la surface, son intensité relative était modérée par l'extension du mal, mais arrivée à l'anneau du nerf optique où les fibres de la sclérotique se confondent plus intimement avec la choroïde et où le tissu plus resserré se montre moins accessible à un procès exsudatif plastique ; l'intensité de ce dernier devait naturellement augmenter par la délimitation même. Une autre cause bien probable de cette augmentation de l'intensité peut aussi dépendre d'une plus grande affluence des liquides nutritifs de l'œil dans cette région (par les artères ciliaires postérieures). Or, nous voyons donc une prolifération d'une exsudation considérable, qui par sa pression occasionne un décollement complet de la rétine; le corps vitré troublé dans sa nutrition et pressé par l'exsudation, s'est complétement résorbé et dégénéré. L'atrophie complète des éléments nerveux de la rétine et la résorption des parties liquides du corps vitré, en étaient la conséquence immédiate. D'autre part, l'inflammation et la prolifération se sont élargies sur les couches internes de la sclérotique. La choroïde elle-même s'est complétement désorganisée par ce processus, ses éléments anatomiques ont subi une dégénérescence totale, ou se sont transformés en tissu plastique exsudatif.

Les ossifications dans les deux globes oculaires étant déjà terminées, nous sommes donc forcés de conclure sur le mode de développement des tissus entourant les lamelles osseuses. Vu la totale destruction de la choroïde et la liaison faible de la membrane remplaçant la choroïde avec la coquille osseuse, nous pouvons en conclure que les ossifications ne sont pas des produits directs des éléments choroïdiens. En examinant les coupes correspondantes au microscope, nous remarquons des tissus totalement différents qui débutent les uns près des autres, et se retrouvent dans les différentes parties du tissu nouvellement formé. Nous voyons d'abord un tissu embryonnaire (cellulaire), auprès duquel se retrouve le tissu conjonctif à fibres irrégulières dans lesquelles sont disséminées en quantité variable, les cellules, qui évidemment constituent aussi le tissu précédemment nommé. Or, comme ce tissu fibrillaire n'est pas partout uniforme, comme

Digitized by Google

la proportion mutuelle des fibrilles et des cellules subit des variations évidentes, nous pensons que le tissu fibrillaire n'est qu'une formation progressive fournie par la transformation et le développement régulier du tissu embryonnaire.

La pathologie générale nous apprend, qu'il y a deux modes de formation et de développement du tissu osseux. D'une part, nous connaissons une transformation directe du tissu conjonctif en tissu osseux, la formation néoplasique démontrée et basée par J. Müller; d'autre part, le tissu osseux provient d'une métamorphose des cartilages par l'infiltration du tissu intercellulaire avec des sels de chaux et la transformation des cellules cartilagineuses en corps osseux, la formation métaplastique (Stoelzoff). D'après les recherches de M. Stricker (de Vienne), les deux modes de formation du tissu osseux se réalisent dans l'organisme, mais le tissu osseux formé métaplastiquement ne montre pas la construction lamelleuse, qui provient seulement de la formation néoplastique. Comme le tissu ossifié de nos préparations montrait une construction par excellence lamelleuse, c'est donc le tissu fibrillaire, produit du tissu embryonnaire, qui a donné lieu à la formation des ossifications du globe oculaire. Si nous nous permettions, d'après les résultats obtenus par l'examen histologique de ces deux yeux, de tirer des conclusions plus générales, nous serions d'avis, que les ossifications provenant de la choroïde se développent dans un tissu embryonnaire, qui est le produit d'une exsudation proliférante de la choroïde, dans laquelle les éléments anatomiques de cette membrane subissent une complète disjonction et transformation. L'exsudation s'organise en un tissu embryonnaire, lequel, dans son développement et dans son organisation définitive, se transforme en tissu fibreux et puis en osseux. La localisation précise et le rapport du tissu osseux avec la choroïde ne dépendent donc que de l'intensité et de la localisation même du processus inflammatoire dans la choroïde, et une telle considération nous permettrait d'écarter les différentes controverses qui existent au sujet des ossifications proliférées par la choroïde. Dr J. Hoene.

Digitized by Google

DE L'ÉTIOLOGIE DE LA CATARACTE

par le docteur GALEZOWSKI.

Parmi les questions qui doivent préoccuper les ophtalmologistes au plus haut degré, on doit placer, incontestablement, au premier rang, l'étude du processus morbide qui concourt au développement des cataractes et de son étiologie. Il n'est pas, en effet, indifférent pour nous, de savoir dans quelles conditions et sous quelles influences le cristallin perd sa transparence, car en réglant le régime et les conditions hygiéniques des individus, et en les mettant à l'abri des différentes influences morbides, on éviterait peut-être le développement du mal, ou on l'arrêterait à son origine.

Cette étude présente, il est vrai, beaucoup de difficultés, car elle se rattache, en grande partie, à la connaissance des lois de nutrition du cristallin; or, ces dernières, comme dit le Dr Becker, sont encore très peu connues, car elles ne sont basées que sur de simples hypothèses. C'est en se basant sur des données statistiques au point de vue de l'hérédité, de l'âge, du sexe et des constitutions, de même qu'en analysant attentivement les différentes complications qui s'observent dans les cataractes, du côté des membranes internes de l'œil, qu'on parviendra à élucider plus ou moins les causes réelles de la formation des cataractes.

I. Age. — Il est aujourd'hui bien démontré que les cataractes peuvent se développer à tout âge et dans les conditions des plus variées. Des enfants en venant au monde, présentent déjà des cataractes complètement formées; d'autres enfants ne deviennent cataractés que dans les premières années de leur existence. Il y a des individus qui ne deviennent cataractés que vers l'âge de vingt-cinq, trente ou cinquante ans et au delà. La cataracte sénile nucléolaire se développe surtout dans un âge avancé, entre soixante et soixante-quinze ans.

Digitized by Google

D'autre part, si on veut envisager les cataractes accidentelles, telles que traumatiques ou choroïdiennes, on verra que tous les âges sont indistinctement prédisposés; mais néanmoins, la fréquence plus grande est chez ceux qui par leur état, et leur constitution morbide, sont prédisposés à ces sortes de lésions.

Nous avons relevé la fréquence relative des cataractes selon l'âge des individus, sur 4776; et nous avons constaté que le plus grand nombre s'observe entre soixante et soixante-dix ans, comme on en pourra du reste juger par le tableau suivant :

Tableau statistique des cataractes d'après l'âge :

Cataractes entre	1	et	10	ans,	126
	10	et	20	ans,	139
	20	et	30	ans,	197
	30	et	40	ans,	243
	40	et	50	ans,	444
	50	et	60	ans,	967
	60	et	70	ans,	1538
	70	et	80	ans,	734
	80	et	90	ans,	85
	90	et	100	ans,	9

On voit d'après ces chiffres, que le développement de la cataracte est progressif relativement à l'âge et que cette progression atteint son maximum entre soixante et soixante-dix ans, car elles sont au nombre de 1538 sur le chiffre total de 4776, ce qui fait une proportion énorme de 33 p. 100. Ces chiffres se rapprochent beaucoup de ceux observés par Desmarres père, mais ils diffèrent légèrement de ceux de Hasner, qui a observé le plus grand nombre entre cinquante et soixante ans. Au contraire, Fabini et Jæger placent leur maximum de fréquence, comme moi, entre soixante et soixante-dix ans. Passé cet âge, les cataractes deviennent moins fréquentes, d'abord à cause de la proportion moins grande d'individus qui vivent de soixante-dix à quatre-vingt-dix ans, et ensuite en raison de la fréquence bien moins grande de traumatisme du cristallin chez les vieillards.

La plus grande fréquence de la cataracte vers l'âge de

Digitized by Google

soixante à soixante-dix ans tient inévitablement au marasme sénile du cristallin, qui, comme on voit par la statistique, commence le plus habituellement vers l'âge de soixante à soixante-dix ans. Certainement, la dégénérescence ou marasme sénile du cristallin, ne doit pas commencer plus tôt que le processus regressif de tous les autres tissus, et l'observation journalière nous démontre, en effet, que les vieillards de quatre-vingt-dix et de cent ans conservent souvent leur vue intacte. Pour que cette dégénérescence sénile commence plus tôt, il faut le concours de plusieurs circonstances à la fois, soit dans l'organisme tout entier, soit dans les membranes oculaires elles-mêmes.

Les excès de la vue de toute sorte, les vices de sang, les efforts d'accommodation, l'excès des travaux appliquants et minutieux, l'exposition à l'action de la lumière trop vive, sont autant de causes qui peuvent compromettre la nutrition du cristallin et accélérer l'opacification d'une partie ou de la totalité du cristallin.

Il m'est arrivé assez souvent d'observer des opacités périphériques corticales rester stationnaires, pendant dix, quinze et vingt ans, sans grande modification, chez des individus bien portants et bien constitués; puis la constitution s'est subitement modifiée à la suite d'une maladie intercurrente, d'une pleurésie purulente par exemple, ou de rhumatisme goutteux. Consécutivement à ces accidents la santé générale s'est affaiblie rapidement et la cataracte s'est complétée dans l'espace de quelques semaines ou de quelques mois.

Le marasme donc, morbide de l'individu, consécutif à des affections graves survenues à un âge avancé, accélère le développement d'opacités, qui, sans cette circonstance, auraient probablement conservé leur forme latente stationnaire.

Il est rare de trouver à un âge très avancé le cristallin complètement limpide dans toutes les régions; le plus souvent on trouve entre soixante et quatre-vingts ans de petites opacités périphériques, souvent apparaissant sous forme d'un anneau, et qu'on peut facilement comparer au *gérontoxon* de la cornée. C'est un gérontoxon ou cercle sénil du

Digitized by Google

cristallin, qui reste généralement stationnaire pendant tout le reste de la vie. Mais si les conditions vitales et nutritives de l'individu se modifient d'une manière défavorable, si la santé s'altère, il en résultera une perturbation dans la nutrition du cristallin et la cataracte se complétera.

La transformation sénile que subit le cristallin chez les vieillards, se traduit aussi par un autre phénomène, très caractéristique, que nous avons observé nombre de fois. Il prend la teinte *jaune d'ambre*, sans que pour cela sa transparence en soit le moins du monde altérée. On ne sait pas, à la rigueur, à quel processus morbide on doit rapporter ce phénomène, mais il est plus que probable qu'il s'agit là d'une dégénérescence des enveloppes des fibres cristalliniennes, qui continuent malgré cela à recevoir leurs éléments nutritifs. On voit dans ce phénomène comme une transition insensible entre un état de dépérissement physiologique des tissus et l'état morbide pathologique, qui peut apparaître sous la plus petite impulsion.

L'existence de cette teinte ambrée est indispensable à connaître, parce qu'elle peut être la cause d'erreurs fréquentes de diagnostic; elle augmente surtout dans les yeux glaucomateux et peut faire croire à l'existence d'une cataracte, surtout si la pupille se trouve un peu plus large que d'habitude. Mais il suffira de projeter la lumière dans l'œil à l'aide d'un miroir ophtalmoscopique, pour se convaincre que le cristallin conserve sa transparence complète.

L'âge influe d'une manière très puissante sur la nature de la densité de la cataracte. Et en effet, chez les vieillards, le cristallin, en s'opacifiant du centre vers la périphérie, conserve son volume tout entier, sans ramollissement ni diminution de densité; chez les personnes jeunes, au contraire, les cataractes se développent de la périphérie vers le centre et subissent toujours un certain degré de macération d'où il résulte une consistance relativement molle, et le volume moins grand que chez les vieillards.

II. Sexe. — L'influence du sexe sur le développement de la cataracte ne me paraît pas bien prouvée, malgré les affirmations

Digitized by Google

contraires de certains auteurs. D'après la statistique que j'ai établie sur mes malades, je trouve les chiffres suivants :

Sur 4776 cataractes, j'ai trouvé 2419 femmes et 2357 hommes ce qui constitue un chiffre de 62 cataractes de plus chez les femmes, que chez les hommes. Je dois ajouter que j'ai compté toutes les cataractes indistinctement, opérées ou non opérées. Une proportion tout à fait semblable à la mienne se trouve signalée par Desmarres, mais mes résultats diffèrent de ceux qui ont été publiés par d'autres auteurs. Hasner, en effet, déclare d'une manière tout à fait affirmative, que la cataracte est plus fréquente chez les hommes que chez les femmes; sur 630 cas, il a compté 356 hommes et 274 femmes, ce qui constitue une proportion de 100 pour 76. D'après Fabini, la proportion serait de 100 à 86 et d'après la statistique de Jæger, il y aurait sur 100 hommes 63 femmes. Les chiffres publiés par ces auteurs se rapportent évidemment aux cataractes opérées, tandis que mes calculs portent sur toutes les cataractes indistinctement, opérées ou non, commençantes, périphériques, centrales, mûres, congénitales, stationnaires, progressives, etc. Je pense qu'en établissant la statistique sur toutes les cataractes, on arrive à des résultats plus justes, car la proportion de ceux qui se décident à l'opération peut varier selon que les personnes cataractées, sont plus ou moins pusillanimes, et qu'elles se décident plutôt ou plus tard à subir l'opération.

III. PROFESSION. — Desmarres père a établi une statistique, la plus complète, relativement aux professions des individus atteints de la cataracte, et il est arrivé à cette conclusion, que, la cataracte ne frappe pas d'avantage l'homme qui fatigue ses yeux à regarder les petits objets, que l'individu vivant en pleine campagne; « qu'en conséquence, la cause de la maladie n'est pas dans la profession, mais bien dans une disposition individuelle, toute particulière. »

Je partage en grande partie cette manière de voir de mon ancien maître, mais je crois aussi, que les efforts exagérés d'accommodation, chez un individu prédisposé à la cataracte, peuvent activer son développement. Je trouve quelques in-

Digitized by Google

dices de cette influence dans le siège lui-même que le plus grand nombre des cataractes occupent à leur début. Il résulte de mes propres observations, que les cataractes corticales prennent leur naissance, neuf fois sur dix, dans le segment inféro-interne du cristallin. Or, c'est cette portion du cristallin qui subit la plus grande pression pendant le travail d'accommodation, où les muscles droits, interne et inférieur, en se contractant pendant la fixation surtout des objets fins, doivent exercer une certaine pression sur cette portion du cristallin, et gêner plus ou moins la circulation dans la partie correspondante du cercle ciliaire.

Il importe donc beaucoup de recommander aux personnes qui présentent des opacités périphériques dans le segment inféro-interne du cristallin, de suspendre d'une manière absolue tout travail d'application et qui exige de très grands efforts d'accommodation.

L'effet de la lumière et de la chaleur sur le cristallin semble être une cause de son opacification. Telle est au moins l'opinion émise par Mackensie. Telles paraissent être les opinions de Gayet (de Lyon) et de Janssen, émises dans le dernier congrès de la Rochelle. Pour Janssen, en effet, l'absorption de la chaleur rayonnante par le cristallin, joue un rôle prépondérant dans la production de la cataracte.

Si ces assertions étaient exactes, on devrait rencontrer beaucoup de cataractes dans les pays très chauds; or, pour M. Rochard, la cataracte n'est fréquente que dans les pays qui, à une vive chaleur, joignent une disposition sablonneuse, une absence à peu près complète d'ombre et de verdure, de sorte qu'il lui semblerait plutôt, qu'on devrait incriminer la lumière que la chaleur.

Pour moi, ni la chaleur ni la lumière ne doivent pas avoir une grande influence directe sur la formation des cataractes, car autrement nous verrions les altérations se produire fréquemment chez les souffleurs de verre, chez les forgerons, les fondeurs, etc., et pourtant les recherches statistiques sont loin de donner raison à ces opinions. Tout au plus pouvoir nous admettre avec Verneuil, que les circonstances extérieures,

Digitized by Google

cosmiques ne jouent ici qu'un rôle secondaire, et qu'il faut chercher plutôt à quelle dyscrasie morbide appartient la cataracte et chez quelle catégorie d'individus et dans quelles constitutions elle se présente.

Les statistiques ultérieures démontreront peut-être combien ces causes physico-chimiques peuvent exercer leur influence sur la formation de la cataracte. Quant à présent, nous nous contenterons de rapporter des faits qui de près ou de loin peuvent avoir des influences étiologiques sur le mal.

L'observation suivante vient d'être recueillie à ma clinique par les soins de mon assistant Ch. Despagnet. Elle prouve que la réunion de plusieurs causes ensemble chez le même individu, peuvent concourir au développement de l'opacification du cristallin.

Observation.

Cataracte double. Influence du calorique et de l'alcoolisme sur son développement.

Monsieur Ch***, âgé de 62 ans, boulanger, demeurant à Paris se présente à la consultation de la rue Dauphine, le 8 décembre 1882. Il présente une cataracte double complète à droite et très avancée à gauche. La cataracte est demi-molle. Extérieurement les yeux sont normaux, les pupilles réagissent parfaitement sous l'influence des rayons lumineux. A droite, la cécité est complète, néanmoins l'œil perçoit la lumière, les phosphènes existent. L'œil gauche perçoit encore les gros objets, mais il ne peut compter les doigts à vingt centimètres. De tout temps l'œil gauche a été plus faible que l'œil droit. Il y a trois ans que la cataracte aurait débuté dans l'œil droit. Quant à la cataracte de l'œil gauche, le malade ne peut en préciser le début. Si nous accordions foi aux racontars de Ch***, nous ferions remonter la cause de ces opacités au rayonnement calorique qu'il a dû supporter pendant vingt ans. Durant ce temps il a exercé son métier de boulanger, faisant plusieurs fournées par jour, et bien souvent, nous dit-il, il se plaignait de ses yeux fatigués, de la température élevée des lieux où il séjournait.

La santé de notre malade est généralement bonne. Les fonctions physiologiques s'accomplissent normalement. Il a

Digitized by Google

bon appétit. Il dort bien. Son cœur est normal, ses artères ne semblent pas athéromateuses. Les urines sont physiologiques; absence de rhumatismes et d'arthrite.

Il n'y a aucun antécédent dans la famille au point de vue des cataractes, rien qui indique chez le malade l'hérédité, car il ne connaît personne dans sa famille qui ait pu avoir des cataractes. Le malade n'a jamais eu d'accidents syphilitiques, mais il a abusé pendant toute sa vie des alcools, et il a bu beaucoup de vin, de liqueur, et il lui arrivait par moment de rester plusieurs semaines avec la vue trouble et fatiguée.

L'opération de l'extraction de la cataracte de l'œil droit est pratiquée très régulièrement par la méthode du lambeau elliptique sans excision de l'iris, le 8 décembre 1882.

11 *décembre.* — La plaie est en coaplation, la pupille est normale et la vue est bonne.

15 *décembre.* — Les paupières sont enflées par suite d'un eczéma. On supprime le bandage et on saupoudre la paupière avec la poudre de calomel.

20 *décembre.* — L'œil est guéri, la vue est bonne.

IV. Climat. — Si on veut s'appuyer sur l'opinion des anciens auteurs, on doit admettre l'influence des climats sur le développement de la cataracte. Selon Mackensie, les habitants du Nord seraient plus prédisposés que ceux du Sud à cette affection; mais des statistiques manquent encore à ce sujet, nous savons seulement, par l'expérience, qu'en exposant l'œil à l'action du grand froid on rend le cristallin opaque. Mais comme l'œil se trouve caché dans l'orbite et que le cristallin baigne dans l'humeur aqueuse dont la température est celle de notre corps, il est donc difficile d'admettre que la congélation puisse avoir lieu dans ces conditions.

On a prétendu aussi, que les habitants des pays volcaniques, comme par exemple ceux de Naples et de Sicile, sont prédisposés plus que les autres aux cataractes, mais cette opinion ne peut être démontrée, au moins quant à présent, par aucune statistique comparative. Rochard et Janssen affirment que les pays chauds, sablonneux, où l'œil se trouve exposé à une très grande réverbération, prédisposent davantage à cette pertubation de la transparence, mais ce fait n'est pas non plus bien démontré.

Digitized by Google

V. Hérédité. — Parmi les causes prédisposantes à la formation de la cataracte, l'hérédité tient, selon moi, la première place. L'agencement molléculaire des fibres cristalliniennes, la densité plus ou moins grande de leurs éléments constitutifs, leur cohésion plus ou moins parfaite : toutes ces conditions réunies ensemble, donneront à l'organe plus de vitalité et une plus longue durée d'existence, surtout si on y joint les causes constitutionnelles, les influences physiques, professionnelles, etc., dont nous avons parlé plus haut et qui peuvent, avec la prédisposition existante, accélérer le développement de la cataracte.

Tous les auteurs placent l'hérédité parmi les causes de la cataracte, et quelques-uns d'entre eux on rapporté des faits des plus remarquables relativement à la propagation de cette infirmité pendant plusieurs générations. Richter, Dupuytren, Sanson et Bar ont signalé des faits très caractéristiques. Janin a eu six personnes dans la même famille atteintes de la cataracte. Mais le fait le plus remarquable est incontestablement celui dont parle Maunoir dans sa thèse[1]. « J'ai pu, dit-il, à l'occasion de l'hérédité, constater le fait assez curieux d'une femme, dont le grand-père, un oncle, deux tantes, deux cousines (tous du côté paternel) avaient eu la cataracte et avaient été opérés. Elle-même, à l'âge de trente ans, avait été atteinte de la même maladie; enfin de quatre enfants qu'elle avait eus, l'un était venu au monde avec une cataracte; et, chose remarquable, ni son père, ni sa mère, ni ses sœurs, n'avaient jamais rien présenté de pareil.

D'après le même auteur, Roux a opéré de la cataracte trois frères, âgés de trente à quarante ans, nés en Angleterre. Leur père et leur grand-père avaient eu la même maladie, et ils avaient un frère beaucoup plus jeune qu'eux, qui était déjà atteint de la cataracte.

Nous trouvons dans l'excellente thèse de M. Ullmann[2],

1. Maunoir, *Essai sur quelques points de l'histoire de la cataracte.* Thèse de Paris, 1833.
2. Ullmann, *Contribution à l'étude de l'étiologie de la cataracte*, Paris, 1881.

Digitized by Google

quelques détails historiques sur cette question, que nous croyons utiles de rapporter ici. L'auteur a reproduit, en effet, deux observations très intéressantes, qu'il a trouvées dans les thèses du doctorat de Montpellier :

M. Bastard, en 1850, a présenté un tableau généalogique d'une famille, où depuis le bisaïeul jusqu'aux arrière-petits-enfants, quinze sujets ont été atteints de la cataracte.

D'autre part, le Dr Caussade[1] dit avoir vu à l'hôpital Saint-André de Bordeaux, dans le service de M. Denblé, une femme de cinquante-sept ans atteinte d'une double cataracte. Sa sœur, âgée de soixante-deux ans, présentait aussi une cataracte dans un œil ; leur neveu et leur grand'mère avaient la même maladie. A partir de la cinquantième année; et selon leur expression, une mauvaise vue était l'apanage de tous les membres de leur famille, arrivés à un âge avancé.

Klamroth[2] a vu cinq personnes de la même famille atteintes de cataracte; Streatfield[3] rapporte deux faits non moins importants : chez une femme cataractée, cinq enfants sur huit ont eu des cataractes; chez une autre femme, atteinte aussi de la cataracte tous les cinq enfants étaient cataractés.

M. Hirschberg de Berlin[4], cite une observation des plus intéressantes qui démontre que toutes les cataractes héréditaires observées par lui dans une famille, s'étaient développées à peu près vers le même âge. Ainsi le père de quatre enfants fut opéré de la cataracte, à l'âge de trente ans : ses quatre enfants, trois filles et un fils, ont eu la même affection, tous à l'âge de vingt-huit ans; de plus, l'enfant de la plus jeune des trois filles a une cataracte congénitale zonulaire.

Pour mon compte, j'ai vu un nombre assez considérable de faits, dans lesquels l'hérédité constituait un caractère distinctif de la maladie. Le fait suivant qui a été recueilli à ma clinique par mon assistant, M. Despagnet, peut servir aussi d'exemple intéressant à plus d'un titre.

1. Caussade, Thèse de Montpellier, 1859.
2. Klamroth, *Inaugural Dissertation*. Greifswald, 1871.
3. Streatfield, *Opht. Hosp. Report*, 1858.
4. Hirschberg, *Zeitschrift für prakt. Medicin*, 1874.

Digitized by Google

Observation.

Cataracte héréditaire. Extraction, guérison.

M. Boucheron, âgé de quarante-sept ans, chaufournier à Gien (Loiret) se présente à la consultation le 16 octobre 1882. Il a une cataracte dans les deux yeux et demande qu'on veuille bien l'opérer. La cataracte est plus avancée à droite qu'à gauche. Elle est demi-molle et quelques couches corticales antérieures sont encore transparentes. De cet œil il compte encore les doigts à 0,25 centimètres et on peut légèrement éclairer le fond de l'œil par la périphérie. A gauche, la cataracte est moins avancée, cependant toutes les couches corticales postérieures sont blanches, opacifiées; dans les couches corticales antérieures, on trouve quelques opacifications disséminées, mais la plus grande partie de ces couches sont encore transparentes. On ne peut pas plus qu'à droite éclairer le fond de l'œil. L'acuité visuelle est la même que du côté opposé; le champ visuel périphérique est normal des deux côtés. En somme, la cataracte des deux yeux, ayant débuté par les couches corticales postérieures, et se trouvant plus avancée du côté droit que du côté gauche, telle est la situation du malade. Du côté droit l'opacité a commencé il y a six ans environ, et trois ans du côté gauche. Cette cataracte semble être héréditaire, car on la trouve chez les parents de notre malade à quatre générations. La mère de son grand-père son grand-père, et son père ont été ainsi que lui tributaires de l'opacité cristallinienne. Notre malade est assez bien portant, il est parfois cependant sujet aux migraines. Les urines sont normales. On pratique l'extraction à droite le 17 octobre 1882. L'extraction est faite par le procédé du petit lambeau périphérique avec excision de l'iris et sans aucun accident. Néanmoins, vingt-quatre heures après, apparaît une iritis qui s'annonce avec une forme très grave. On applique cinq sangsues à la tempe, on instille les gouttes d'atropine, et on fait administrer de trois à quatre douches de sprée phéniqué sur l'œil ouvert. Depuis, le malade prend cinq centigrammes de protoiodure de mercure par jour, sous forme se pilules. Sous l'influence de ce traitement, un mieux sensible s'est produit au bout de deux jours.

On constate, à l'éclairage oblique, un exsudat pupillaire

Digitized by Google

qui, assez épais vers la partie inférieure de la pupille, va en s'amincissant vers la partie supérieure. La chambre antérieure est trouble, la cornée reste transparente. On continue le même traitement. Dès le troisième jour, se traduit une légère amélioration qui va, chaque jour, progressant à tel point que le vingtième jour le malade sort avec un œil superbe. L'exsudat pupillaire s'est peu à peu résorbé la pupille est revenue trèsnette. L'acuité visuelle est égale à 1.

J'ai donné des soins à deux sœurs, du monde élégant, toutes deux atteintes de cataractes zonulaires incomplètes, dont la mère et la grand-mère étaient opérées de la cataracte. Chacune de ces sœurs sont mariées, l'une a trois enfants dont l'un est garçon, l'autre en a deux :un fils et une fille. Or les fils des deux sœurs n'ont pas de cataractes, tandis que leur trois filles ont des opacités cristalliniennes semblables à celles de leurs mères.

Il faut dire pourtant, que des faits de ce genre sont relativement très rares. Mais ce qui est fréquent, c'est de trouver la cataracte dans deux générations successives; ou bien, il nous est arrivé d'observer la transmission héréditaire, sautant par une génération; le grand-père, la grand'mère ou le grand-oncle ont une cataracte, leurs enfants conservent une très bonne vue jusqu'à la fin de leur vie, tandis que les petits-fils et les petits-neveux présentent des altérations cristalliniennes.

Dans la transmission héréditaire, on peut remarquer quelquefois des particularités dignes de notre attention. Chez les uns, en effet, la maladie se transmet pendant plusieurs générations sous la forme tout à fait identique, par exemple de la cataracte zonulaire, comme cela avait lieu dans le cas observé par moi, et que je viens de signaler, ainsi que dans la famille dont M. Hirschberg a rapporté les détails. Quelquefois la cataracte apparaît; se développe et se complète chez tous les membres de la famille vers le même âge; de sorte que le grand-père, le père et le fils subissent l'opération de la cataracte vers l'âge de quarante à cinquante ans; dans d'autres cas, au contraire, le père aura la cataracte à soixante ou

Digitized by Google

soixante-dix ans, le fils ou la fille l'aura beaucoup plus tôt, vers l'âge de trente ou quarante ans.

Nous nous sommes étendu longtemps sur ce sujet de l'hérédité, car nous pensons qu'elle joue un rôle important dans l'évolution de la cataracte. Mais nous sommes loin de penser que ce soit une cause très fréquente, car si nous nous fondons sur les renseignements que nous avons trouvés chez nos malades, nous ne pouvons assigner à cette cause qu'une place d'une importance minime, car c'est à peine si nous la rencontrons de 4 à 5 fois sur 100. Quoique les renseignements à ce sujet nous fassent souvent défaut, néanmoins la proportion doit être relativement exacte. On comprend dès lors, que les personnes atteintes de cataracte ne doivent pas s'inquiéter outre mesure sur la transmission de cette infirmité aux enfants et aux petits-enfants, car généralement l'hérédité n'existe que pour certaines formes et dans des conditions particulières que rien ne peut indiquer ni présager.

Dans la recherche des causes de la cataracte, il vaut mieux s'enquérir, comme dit justement Verneuil, chez quelle catégorie d'individus se présente la maladie que l'on observe, et quelles sont ces affinités. Or, si on recherche à quelle dynastie morbide appartient la cataracte, on trouve qu'elle se rattache presque constamment à l'arthritisme. L'arthritisme est le véritable terrain de la cataracte, dans laquelle M. Verneuil voit un trouble nutritif auquel il attribuerait volontiers une nature analogue à celle de l'athérome[1].

A. Affections constitutionnelles. — Nous avons déjà démontré, dans les articles prédécents, que les différentes dyscrasies exercent une influence considérable sur la formation de la cataracte. Mais il n'y a qu'un certain nombre de ces dyscrasies, la phosphaturie, qui peuvent avoir cette influence, ce sont notamment : la glycosurie, la goutte, et en partie la syphilis; les autres dyscrasies, telles que la tuberculose, la dyscrasie cancéreuse, la scrofule, le rhumatisme, n'atteignent pas la nutrition du cristallin et le

1. Verneuil, *Congrès de la Rochelle, Progrès médical*, 23 sept. 1882, p. 725.

Digitized by Google

laissent par conséquent complètement intact. Nous concluons de là, que si on trouve une cataracte chez un sujet tuberculeux ou cancéreux, etc., on devra chercher la cause de cette cataracte, non point dans sa constitution, mais plutôt la rapporter à une cause accidentelle, à une dyscrasie morbide qui coexisterait avec la première, à l'hérédité, au traumatisme, etc.

La glycosurie, la goutte et la syphilis, si elles concourent au développement des cataractes, ont une action tout à fait différente. C'est ainsi, que la glycosurie prédispose à la formation de la cataracte par la plus ou moins grande quantité de glycose contenue dans les liquides de l'œil, ce qui doit compromettre le pouvoir endosmotique et exosmotique des éléments cristalliniens. La goutte doit agir, cela me semble, d'une manière toute différente, elle amène des altérations athéromateuses dans les vaisseaux de la choroïde, d'où il s'ensuit un défaut de nutrition, modification dans la composition du liquide nutritif, et opacification des éléments cristalliniens. Pour Mooren, aussi, la goutte agit par une altération athéromateuse des vaisseaux de la choroïde etde la rétine.

En ce qui concerne la syphilis, elle n'agit sur le cristallin, que tant que la choroïde, le cercle ciliaire et l'iris sont atteints, les choroïdites ou les chorio-irites amènent des exsudations dans les parties du cercle ciliaire qui servent à la sécrétion du liquide nutritif. D'où il s'en suit, que des exsudats plastiques se déposent soit sur la capsule antérieure, soit vers le pôle postérieur du cristallin, et de plus, par une altération du pouvoir exosmotique, la masse cristallinienne elle-même subit des atteintes plus ou moins importantes et s'opacifie, le plus souvent, d'une manière partielle; la cataracte devient incomplète, soit polaire postérieure, soit capsulo-corticale antérieure, et dans quelques cas elle prend la forme d'une cataracte molle complète.

D'après mes recherches statistiques, le nombre des cataractes constitutionnelles n'est pas considérable, mais je dois ajouter, qu'il n'est pas toujours facile de retrouver ces causes

Digitized by Google

surtout si on prend en considération le peu de temps que nous pouvons consacrer aux malades de la clinique, qui viennent nous consulter. Les chiffres que je donne ici se rapportent plutôt aux malades de ma clientèle particulière, où je ne manque jamais de rechercher l'étiologie des maladies.

Les cataractes glycosuriques.....	94
Les cataractes goutteuses.....	86
Les cataractes syphilitiques.....	17

L'opinion de l'éminent maître, le professeur Verneuil, que nous avons rapportée plus haut, confirme de tout point notre manière de voir sur l'étiologie de la cataracte. C'est en effet dans l'arthritisme, et la goutte qu'il faut chercher le plus souvent la cause réelle et fréquente de l'opacification du cristallin. Nous avons, du reste, exposé cette question avec les plus grands détails dans nos précédents articles sur les cataractes goutteuses et nous n'y reviendrons plus[1]. Le Dr Brachet[2], en publiant mes leçons sur cette matière, a relevé les points les plus importants relatifs à cette question.

La cause goutteuse des cataractes a été reconnu déjà par plusieurs auteurs et depuis de longues années, mais quelques-uns d'entre eux cherchent à leur attribuer des caractères plus ou moins spéciaux. C'est ainsi que le Dr Warnatz[3], en citant une observation de la cataracte développée aux deux yeux chez un goutteux, mais sans aucune douleur ni aux yeux ni au pourtour des orbites, s'exprime ainsi : « Je ne voudrais pas ranger cette cataracte dans l'ordre des goutteuses, parce qu'elle est survenue sans aucune douleur, tandis que les affections oculaires d'origine goutteuse, ont précisément pour symptômes des douleurs atroces. »

Cette opinion serait exacte s'il s'agissait seulement des

1. Galezowski, *Recueil d'opht.*, 1882, p. 568.
2. Brachet, *Journal de thérapeutique de Gubler.*
3. Warnatz, *Mon. Zeitschr. von Heidelberg und Leipzig*, 1837, p. 50.

Digitized by Google

cataractes goutteuses compliquées d'iritis, mon expérience personnelle a démontré, au contraire, que la cataracte peut se développer sous l'influence d'un principe arthritique ou goutteux, sans que l'iris ou la choroïde en soient affectés.

Les diathèses cancéreuse, tuberculeuse et scrofuleuse ont été souvent considérées comme des causes prédisposantes pour le développement de la cataracte. En ce qui concerne la première de ces diathèses, c'est Benedict qui en a été le plus grand partisan. Il dit positivement dans une de ses publications[1] : que la diathèse cancéreuse engendre la cataracte, et un cancéreux non cataracté est une exception, et ces exceptions existent surtout lorsque la tumeur cancéreuse est éloignée de la tête. On peut affirmer, selon lui, qu'en général, dans le cas où le siège de la tumeur est près de la tête, sur les lèvres, le larynx, les paupières, etc., la cataracte ne peut pas manquer.

Ces assertions ne se sont pas vérifiées, Hasner a soigné plus de trois cents cancéreux et il n'a trouvé parmi eux que trois cas de cataracte. Pour ma part, j'ai examiné pendant une dizaine d'années tous les cancéreux que j'ai rencontrés, dans les hôpitaux de Paris ou à ma clinique, mais je n'ai trouvé que des opacités périphériques chez quelques personnes âgées.

Dans la description que nous avons donnée des différentes variétés de cataractes, nous nous sommes longuement occupé des cataractes diabétiques, et nous avons démontré que ce vice du sang prédispose plus que les autres au développement de la cataracte. Nous n'y reviendrons plus ici.

Mais il existe un autre vice du sang qui exerce une influence sur la nutrition du cristallin, c'est la phosphaturie à forme diabétique, maladie dont la nature a été dévoilée par M. Tissier (de Lyon.) Il existe en effet, dans les urines malades, en dehors du sucre, de l'albumine et de l'urée en excès, d'autres produits, et notamment la présence exagérée des phosphates, qui peut créer à l'organisme un état particulier

1. Benedict, *Abhand. a. d. Gebiete der Augenheilk.*, Breslau, 1842, p. 37.

Digitized by Google

d'altération générale, qui se traduira par des symptômes, ayant dans certains cas une analogie plus ou moins grande avec la glycosurie. C'est la phosphaturie de Tissier, et qui peut dans certains cas amener des altérations analogues à celles que nous observons dans la glycosurie.

On sait que la quantité des phosphates dans les urines normales ne doit pas dépasser 1 gr. 50 par litre. MM. Bayle, Ferrand et Lehmann affirment même, que la proportion de ces sels peut augmenter, par moment, avec un régime exclusivement animal jusqu'à 2 et même 3 grammes, mais sans que cet état se prolonge trop longtemps. Lorsque, au contraire, cette quantité de phosphates venant à augmenter encore, on arrivera à la dose constante de 3, 4 et 8 grammes par litre, et on aura alors à faire à une maladie à part, que le Dr Tissier (de Lyon) a décrite sous le nom de phosphaturie.

Tissier fils rechercha si la phosphaturie se rencontre chez les cataractés, et il a trouvé plus de trente phosphaturiques parmi ceux qui ont subi l'opération de la cataracte chez le Dr Gayet, et chez deux d'entre eux, l'opération a été suivie d'une fonte purulente.

M. Dor [1] a étudié les relations des cataractes avec la phosphaturie, et il a démontré ainsi, d'une manière incontestable, que la phosphaturie entraîne l'opacification du cristallin au même titre que le diabète. Chez tous les malades phosphaturiques qu'il avait opérés de la cataracte, Dor a pu constater, que le poids spécifique était entre 1005 et 1015, et les phosphates étaient dans la proportion de 2 à 5 grammes par litre, sans sucre ni albumine. Tous ces malades étaient jeunes, depuis douze jusqu'à quarante ans, il n'est donc pas douteux que la phosphaturie était pour une grande part dans le développement de ces cataractes.

Les affections fébriles plus ou moins graves peuvent donner lieu, quoique d'une manière tout à fait exceptionnelle, à la formation de la cataracte. Au nombre de ces causes il faut placer la fièvre typhoïde et la petite vérole. Le professeur

1. Dor, *Revue nouvelle de médecine et de chirurgie*, 1878, p. 331.

Digitized by Google

Trélat a communiqué, dans une de ses excellentes leçons, un fait des plus intéressants, relatif à une cataracte qui s'est développée à la suite de la fièvre typhoïde et nous croyons utile de la reproduire en entier, d'après une de ses leçons, publiée dans la *Gazette des hôpitaux*:

Observation.

Cataracte consécutive à la fièvre typhoïde, observée par M. Trélat.

C'est une grande et robuste paysanne de vingt-cinq ans qui nous est envoyée de l'Orne. Elle est arrivée à l'hôpital, atteinte de cécité complète, portant une cataracte double. L'œil droit a été opéré avec succès il y a quinze jours; l'autre œil devra être opéré aujourd'hui. Il s'agit ici d'une cataracte ayant une teinte blanc-bleuâtre nacrée, ce qui caractérise les cataractes occupant les couches corticales superficielles du cristallin. Rien d'anormal dans le champ visuel et la perception lumineuse.

Il y a quatre ans, a dit le professeur Trélat, j'ai reçu dans la salle Sainte-Rose la sœur aînée de cette malade, également âgée à cette époque de vingt-cinq ans, et également atteinte de cataracte double et elle a été opérée avec succès. On a examiné les fonctions nutritives chez cette malade et on n'a point trouvé ni albuminurie, ni glycosurie, ni phosphaturie.

Le fait intéressant étiologique que nous avons relevé: cette fille a eu la fièvre typhoïde il y a deux ans et demi, et c'est quelques mois après qu'elle a commencé à s'apercevoir que sa vue diminuait rapidement et que les cataractes se développaient.

Sa sœur aussi, opérée à l'âge de vingt-quatre ans et demi, avait aussi eu la fièvre typhoïde deux ans auparavant et avait de même vu se développer la cataracte dans les trois mois qui suivirent la fièvre typhoïde. Elle avait de même des cataractes demi-molles et cortico-centrales. (*A suivre.*)

Digitized by Google

BIBLIOGRAPHIE

L'atropine, comme cause du glaucome, par Streatfield. — Dans ces dernières années, l'atropine a été beaucoup employée dans la pratique opthalmique, soit dans le traitement des affections douloureuses de l'œil, soit dans le but de paralyser la pupille pour faciliter l'estimation des erreurs de réfraction ou pour l'examen ophtalmoscopique, et il y a eu tant d'accidents dans l'usage de ce précieux médicament que MM. Streatfield et Snell ont jugé opportun au dernier congrès, d'attirer l'attention des praticiens sur ce sujet. D'après le témoignage de ces messieurs et d'autres ophtalmologistes, une solution très forte est capable de produire le glaucome dans certains cas. Pour prévenir cet accident, M. Streatfield recommande l'usage d'une solution beaucoup plus faible que celle généralement employée en Angleterre, laquelle d'après la *Pharmacopée britannique* est d'une partie d'atropine pour 120 d'eau distillée. Le docteur Ringer a fait quelques expériences, d'après lesquelles il a trouvé que la dilatation de la pupille durant quelques heures peut être produite par une solution deux ou trois cents fois plus faible que la solution de la *Pharmacopée britannique* et qui peut suffire pour l'usage ordinaire de l'ophtalmoscopie.

Dr A. Boggs.

La pilocarpine et la cataracte, par Landesberg. — La valeur de la pilocarpine et du jaborandi dans le traitement des affections oculaires a été étudiée par le docteur Landesberg (*The Lancet*, du 25 novembre 1882). Ce praticien remarque que dans certaines maladies, ces deux substances peuvent être très utiles, mais il a observé certains faits dans la pratique ophtalmologique qui paraissent indiquer que leur usage peut provoquer la cataracte. Dans quatre cas du décollement de la rétine et un de la choroïdite séreuse, dans laquelle le cristallin qui était parfaitement transparent jusqu'au commencement du traitement, est devenu rapidement opaque. Il a traité aussi un cheval pour l'irido-choroïdite et de grandes taches d'opacité du corps vitré, auquel il a administré des infusions de feuilles de jaborandi, et fait des injections sous-cutanées avec la pilocarpine. Le processus morbide fut promptement arrêté, et le corps vitré est redevenu parfaitement transparent; mais pendant la quatrième semaine de traitement le cristallin est devenu opaque. Le docteur Landesberg observe qu'il est pos-

Digitized by Google

sible que le développement de la cataracte et le traitement ci-dessus ont été une simple coïncidence, mais les faits sont au moins suspects. Dr A. Boggs.

Note sur la coexistence de la tuberculose, du tubercule de la choroïde, et de la méningite, par Brudenell Carter. — Cette question a été discutée à la dernière réunion de la Société ophtalmologique de la Grande-Bretagne. Les observations des différents orateurs peuvent être résumées ainsi : que le tubercule de la choroïde n'est pas toujours l'indice d'une méningite, il peut coexister avec cette dernière affection; mais il existe presque toujours dans la tuberculose généralisée. M. Brudenell Carter est aussi de cet avis, et il ajoute que dans les cas avancés de la méningite, la papillité optique est généralement présente. Le docteur Coupland a observé quelques cas du tubercule de la choroïde, mais dans tous ces cas il y avait en même temps de la tuberculose non seulement des méninges; mais aussi dans l'organisme en général. M. Cohnheim a trouvé que la maladie tuberculeuse de la choroïde accompagnait fréquemment la phtisie chronique.

Dr A. Boggs.

Deux cas de la tension exagérée de l'œil; l'un réduit par l'ésérine, l'autre par l'atropine par Tweedy. — Ces deux cas se sont présentés dans la clinique de M. Tweedy à l'hôpital de l'University College et offrent un intérêt considérable au point de vue thérapeutique et pathologique; dans les deux cas la tension qui était dans l'œil gauche était considérablement exagérée, quoique pour des causes différentes. Dans l'une, la tension était réduite à la normale par un moyen myotique, l'ésérine; tandis que dans l'autre le même résultat a été obtenu par un moyen mydriatique, l'atropine. Dans le premier cas, la maladie était le glaucome intermittent; dans le second, l'iritis récurrente. L'intérêt des deux cas est augmenté plutôt que diminué par le fait que de tels exemples ne sont pas rares, et leur gravité s'augmente encore par le fait qu'un choix erroné peut être désastreux. Par exemple, en employant l'atropine dans le glaucome et l'ésérine dans l'iritis, outre que les symptômes existants seront aggravés, il sera probablement produit un dommage irréparable. M. Tweedy observe qu'il est devenu trop à la mode de considérer que la tension exagérée du globe de l'œil est toujours identique avec le glaucome. Cette manière de dire sera aussi peu rationnelle que de considérer l'ascite comme toujours indiquant la cirrhose du foie. Le second de ces cas démontre qu'on peut avoir à un haut degré de dureté du globe de l'œil, et en même temps l'absence du glaucome. Dans le glaucome la tension

Digitized by Google

anormale survient généralement dans les altérations de l'appareil drainage du segment antérieur du globe, arrêtant l'élimination, tandis que la tension exagérée dans l'iritis et les conditions similaires dépend primitivement et principalement de l'engorgement des tuniques vasculaires de l'intérieur du globe de l'œil et de la formation et de l'accumulation des produits inflammatoires. L'ésérine et autres myotiques ne peuvent pas être regardés comme rivaux de l'iridectomie ou de la sclérotomie dans le glaucome, ils en sont plutôt les adjuvants, et au plus comme alternatifs dans les cas où l'opération n'est pas urgente ou autrement impraticable. D'un autre côté, comme le glaucome est un état commutatif, l'emploi judicieux des myotiques peut corriger le vice duquel la maladie dépend essentiellement, et ainsi prévenir une attaque de glaucome réel. A l'appui de sa thèse M. Tweedy publie deux observations, une : *Sur le glaucome intermittent dans lequel la tension anormale était réduite par l'ésérine.* Après quelques jours de traitement M. Tweedy a substitué à l'ésérine le nitrate de pilocarpine qui ne donna pas un aussi bon résultat. Il est revenu encore une fois à l'éserine, et dans une demi-heure, la tension est devenue normale, la douleur a disparu, et la vision a été améliorée. Depuis lors l'ésérine a été employée deux fois par jour, et la vue ainsi que l'état général de l'œil s'améliorent graduellement. *L'autre cas est de l'iritis récurrent, la tension anormal* ($T + 2$), *réduit par l'atropine.* Ces deux cas se trouvent dans *The Lancet* du 10 novembre 1882.

Dr A Boggs.

La tuberculose miliaire du cerveau et de ses membranes par rapport aux affections oculaires, par Deutschmann. — Deutschmann a trouvé les lésions suivantes ante et post-mortem résultant des injections de la matière tuberculeuse dans la cavité crânienne des jeunes lapins : trois semaines après l'inoculation, une névrite optique suivie d'atrophie et quelquefois d'opacités vitreuses a eu lieu. Plus tard, après un laps de temps variable, le développement caractéristique de tubercules de la choroïde a eu lieu. A l'examen post-mortem, la névrite a été trouvée avoir été causée par un dépôt tuberculeux dans la gaîne du nerf. Le dépôt n'a jamais été continu avec celui des membranes du cerveau, mais il a commencé primitivement au bout intra-oculaire du nerf puis s'étendait en arrière.

Dr A. Boggs.

Digitized by Google

INDEX BIBLIOGRAPHIQUE

I. — RÉTINE, NERF OPTIQUE, CERVEAU.

Ayres. Zum Chemischen Verhalten der Sechpurpurs. (*Untersuch. der Phys. Inst. Heidelberg, II*, p. 444.)

Berger. Ueber Bindegewebsbildung in der Schnervenpapille, in der Netfauz. (*Klin. Monatsbl., Aug.* 1882.)

Couturier. Des Sensations colorées. (*Thèse Paris*, 1881.)

Chauvet. Des Amblyopies traumatiques. (*Gaz. hebdom., N*os 6 *et* 7.)

Coupland. Neuro Retintis after contusion of brain. (*Ophthalmol. Society of the United Kingdom. The Lancet, Nr.* 12)

Benson. Nedden Amaurosis resulting *from* a *wound* of lower eyelid. (*Dubl. Medical Journal, Oct.* 1882.)

Benson. On a case of embolism of the central artery of the retina. (*Royal Ophthalmol. Rew., August.* 1882.)

Bert. Observations sur le siège du scrotome scintillant. (*Société de biologie, Comptes rendus, N*° 29.)

Brenner. Ueber Chininamaurose. (*Inaug. Dissert., Zurich*, 1882.)

Buller. Plötzliche und Vollstandige Coblmdung nach grossen Chinsiae dox.

Boll. Tesi ed ipotesi alla perozione della luce e dei colori. (*Annal. di Ottalm. XI fasc.* 2, *t.* 3, p. 95.)

Brill. Report of a case of destructive brain lesion accompanied by colour blindness. (*Med. Record* 1882.)

Hilbert. Eine eigenthümliche Pigmentanomalie des Augenhintergrundes (*Klin. Monatsbl., August* 1882, p. 276.)

Horstmann. Ueber Sehstörungen nach Blutverlust (Vortrag gehalten in der Gesellschaft für innere Medicin, 19th of June, 1882.) (*Deutche med. Wochenschr., Nr.* 28,)

Klein. Retinitis. (*Eulenburg's Real-Encycl. IX*,, p. 45.)

Knies. Zur Frage der Sehnerven-Injection. (*Klin. Monatsbl., August* 1882, p. 287.)

Kuehne. Beobachtungen zur Anatomie und Physiologie der Retina. (*Untersuch. a. d. phys. Inst. zu Heidelberg, IV*, p. 280.)

Modern Theories of Colour. (*The Lancet, August* 1882, p. 275.)

Nettleship (*E.*). Cases of injury to the optic nerve. (*St. Thomas's Hospital Reports. New Series. Vol. X.*)

Passadzki. Pathologisch-anatomische Veränderungen der Netzhaut bei einigen Allgemeinerkrankungen des Auges. Inaug.-Diss. (*Petersburg*, 1882.)

Digitized by Google

Ramorino. Distacco retinico curato con le iniezioni ipodermiche di pilocarpino. (Congresso sanitario degli ospedali civili. May, 1882.) (*Bolletino d'Oculistica IV.*, 11, p. 154.)

Rumschewitsch. Einseitige pigmentirte atrophische Sehnervenpapille. (*Klin. Monatsbl.*, *August* 1882, p. 279.)

Soury. Développement du sens des couleurs chez l'enfant, le sauvage et le barbare. (*République française*, 27 *Juin* 1882.)

Stenger. Die cerebralen Sehstörungen der Paralytiker. (*Archiv. für Psychiatrie, XII.*, 1.)

Stilling. Untersuchungen über den Bau der optischen Centralorgane. 1st part : Chiasma and Optic Tract. With 10 plates. (*Kassel and Berlin*, 1882. *Theodor Fischer.*

Strehl. Zur Casuistik des og. Flimmerscotoms. (*Mitth. a. d. K. Univ.-Augenkl. zu München, I*, p. 97.)

Tartufferi. Studio comparativo del tratto ottico e dei corpori genicolati nell' uomo, nella scimmia e nei mammiferi inferiori. (*Torino*, 1882.)

Tartufferi. Determinazione del vero corpo genicolato anteriore dei mammiferi inferiori e studio comparativo del tratto ottico nella serie dei mammiferi. (Communicazione preventiva.) (*Arch. p. l. Scienze Med. IV*, 5.)

Tartufferi. Contributo anatomico sperimentale ala conoscenza del tratto ottico e degli organi centrali dell' apparato della visione. (*Torino*, 1881.)

The rapidity of visual perception. (*The Lancet*, *August* 1882, p. 319.)

Oglesby, R. P. Typhoid fever in relation to disease of the optic disc. (*Brain, July* 1882, p. 197.)

Pamard. Elongation des deux nerfs optiques. (*Bull. et Mém. de la Soc. de chir.*, *VII*, 4.)

Parinaud. Siège cérébral des images consécutives. (*Compt. rend. hebd. d. Séanc. de la Soc. de biol.*, *Nr* 18.)

Pflueger. Method zur Prüfung des Farbensinnes mit Hülfe des Florcontrastes. Zweite wesentlich verbesserte Auflage. (*Bern*, 1882.)

Renaut. Sur la rétine du type juxta-épendymaire (communication préalable). (*Revue Gén. d'Opht.*, *I Nr.* 5, p. 225.)

Rosenstiehl. De l'emploi des disques tournants pour l'étude des sensations colorées. Intensité relative des couleurs. (*Compt. rend. hebd. des Séanc. de l'Ac. Nr.* 21.)

Ross, J. Post-hemiphlégie chorea, hemianæsthesia, and hemianopsia. (*Med Times and Gaz.*, *July*, 1882, p. 128.)

Samuel. Ueber die diabetische Amblyopie. (*Centralbl. f. pr. Augenh.*, *July* 1882, p. 202.)

Shaw, J. Melancholia with left hemiplegia, and defective vision

Digitized by Google

of leftseye; destructive lesions of right ascending, convolutions and gyrus angularis. (*Brain, July*, 1882, p. 257.)

Soury. Philosophie naturelle. Paris, 1882. Chap. VI : Le sens des couleurs.

Soury. Nouvelles recherches sur le sens des couleurs dans la série animale. (*République française*, 1882, *N*° 30.)

Ulrich. Embolie eines Astes der Arteria centralis retinae. (*Klin. Monatsbl.*, *July* 1882, p. 238.)

Ulrich. Drei Fälle von typischer Retinitis pigmentosa mit rudimentärer Arteria hyaloidea perseverans. (*Klin. Monatsbl.*, *July* 1882, p. 240.)

Capron, F. P. A case of blindness after fracture of the base of the skull. (*Archives of Ophthalmology, September*, 1882, p. 335).

Charcot. Migraine ophtalmique se manifestant à la période initiale de la paralysie générale. (*Progrès méd.*, 1882, N° 30).

Charpentier. Nouvelles recherches sur la sensibilité de la rétine. (*Arch. d'Opht.*, *II*, 3, p. 234).

Deutschmann. Ein experimenteller Beitrag zur Pathogenese der sympathischen Augenentzündung. (*Von Graefe's Arch.*, *XXVIII*, 2, p. 291).

Dickinson, H. W. Meningitis; long-continued and extreme retraction of the head and flexion of the limbs, double optic neuritis and loss of vision, bed-sores, recovery with good vision and powers of movement. (*Brit. Med. Jour.*, *October*, 1882, p. 738).

Fuchs. Aneurysma arterio-venosum retinae. (*Arch. f. Augenh.*, *XI*, p. 440.)

Gauser. Ueber die periphere und centrale Anordnung der Sehnervenfasern und über das Corpus bigeminum anterius. (*Arch. f. Psych. and Nerv.*, *XIII*, p. 341.)

Helfreich. Ueber Arterienpuls der Netzhaut. (*Festschrift zur Feier des* 300 *jährigen Bestehens der Universität zu Würzburg*.)

Higgens. Trois cas d'atrophie simple des nerfs optiques observés sur les enfants d'une même famille. (*Rev. d'Oc. du Sud-ouest*, *III*, 7, p. 154.)

Hulke, J. W. On a case of spurious neuroma of the optic nerve. (*Royal Lond. Ophth. Hospital Reports, August*, 1888, p. 293).

Krause. Anatomische Untersuchung über das Verhalten der Ciliarnerven nach der Neurotomia opticociliaris. (*Berl. klin. Woch.*, Nr. 30 and 31.)

Krause. F. On the anatomical alterations after optico-ciliary neurotomy. (*Archives of Ophthalmology, September* 1882, p. 309.)

Kries, von. Die Gesichtsempfindungen und ihre Analyse. (*Leipzig*, 1882.)

Lawson, G. On a case of tumour springing from the optic nerve.

Digitized by Google

(*Royal Lond. Ophth. Hospital Reports, August*, 1882, p. 296).

Lawson, G. On a fatal case of tumour of the brain, with optic neuritis. (*Royal Lond. Ophth. Hospital Reports, August*, 1882, p. 311.)

Loebell. Ein Fall von centralem Scotom mit ophthalmoscopisch nachweisbarer Veränderung der Macula lutea. Inaug.-Diss. (*Greifswald*, 1882.)

Martin. Du décollement de la rétine. (*Journ. de Méd., Mars*, N° 10.)

Marchand. Beitrag zur Kenntniss der homonymen bilateralen Hemianopie und der Faserkreuzung im Chiasma opticum. (*Von Graefe's Arch., XXVIII*, 2, p. 63.)

Mayerhausen. Einiges über den Maxwell'schen Fleck. (*Von Graefe's Arch., XXVIII*, 2, p. 283.)

Parinaud. Du contraste chromatique. Sa raison physiologique. Son siège cérébral. (*Compt. rend. hebd. des Séances de la Soc. de biol.*, N° 28.)

Poncet. Du gliome de la rétine. (*Arch. d'Opht., II*, 3, p. 211.)

Reich. An interesting and rare case of hemianopia (Russian).

Schweigger. Zur Embolie der Arteria centralis retinae. (*Arch. f. Augenh., XI*, p. 444.)

Soury. Nouvelle théorie du sens des couleurs. (Hering, Preyer, Charpentier). (*Revue scientifique*, 29 *Juillet*.)

Tweedy, J. On the meaning of the words nyctalopia and hemeralopia. (*Royal Lond. Ophth. Hospital Reports, August*, 1882, p. 413.)

Vetsch. Ueber Glioma retinae. (*Arch. f. Augenh., XI*, p. 413.)

Weyde, van der. Die Systeme der Farbenblinden. (*Von Graefe's Arch., XXVIII*, 2, p. 1.)

II. IRIS, CHOROÏDE, CRISTALLIN.

Agnew and Webster. Cases of acute glaucoma. (*N.-Y. Med. Record, August* 1882, p. 146.)

Becker. Contribution à l'anatomie du cristallin et de la cataracte. (*Rev. Gén. d'Opht., I*, 6 p. 273.)

Brailey, W. A. On some points in the anatomy of the ciliary body. (*Brit. Med. Jour., Sept.* 23, p. 577.)

Cornwell. H. G. Purulent cyclitis from septic embolism of the eye, in a case of phlegmonous erysipelas. (*N.-Y. Med. Record, August* 1882, p. 180.)

Couce y Landa. Atresia pupilar considerable del ojo derecho, sintomatica de una iritis parequimatosa. (*Rev. Espec. de Oftal., Mayo*, 1882.)

Digitized by Google

Dimmer. Zur Diagnostik der Glaskörperablösung. (*Klin. Monatsbl.*, *August* 1882, p. 259.)

Eversbusch. Beiträge zur Genese der serösen Iriscysten (*Mitth. a. d. K. Univ.-Augenkl. zu München*, *I*, p. 1.)

Eversbusch. Klinisch-anatomische Beiträge zu Embryologie und Teratologie des Glaskörpers. (*Mitth. a. d. K. Univ.-Augenkl. zu München*, *I*, p. 37.)

Haas. Statistik über dreihundert in der Augenklinik in dem Zeitraum von 1870 bis 1880 ausgeführte Iridectomien. (*Mitth. a. d. K. Univ.-Augenkl. zu München*, *I*, p. 72.)

Hodges, *F. H.* Preliminary iridectomy in extraction of cataract. (*Brit. Med. Jour.*, *September*, 1882, p. 424.)

Monreal. La iridectomia ántes de la operacion de la catarata. (*Oftalmologia pratica*, *I.*, 4, p. 90.)

Moore, *J. W.* Pyæmic panophthalmitis resulting from embolism in mitral stenosis. (*Dublin Med. Jour.*, *September*, 1882, p. 189.)

Ormsby, *L. H.* Medullary sarcoma of the eye. (*Dublin Med. Jour.*, *September*, 1882, p. 247.)

Robinski. Structur der Augenlinsenröhren. (*Centralb. f. d. med. Wiss.*, *Nr.* 28.)

Falchi. Tuberculosi dell' occhio con glaucoma consecutivo. (*Ann. di Ottalm.*, *XI.*, *fasc.* 2 *and* 3, p. 132.)

Falchi. Tuberculosi dell' occhio per inoculazione. (*Ann. di Ottalm.*, *XI.*, *fasc.* 2 *and* 3, 143.)

Goldzieher. Ein Fall von Chorioiditis disseminata nebst Bemerkungen über Chorioidealentzündungen im Allgemeinen. *Pester med. chir. Presse*, 1882.)

Mayerhausen. Zur Aetiologie des Hydrophthalmus. (*Centralbl. f. pract. Augenh.*, *August* 1882, p. 225.)

Peck, *E. S.* Glaucoma. Its diagnosis without the ophthalmoscope; the mechanical theory of its ætiology; with a few clinical cases. (*Boston Med. and Surg. Jour.*, *July*, 1882, p. 8.)

Poncet. Tuberculose de l'iris et du corps vitré. (*Progrès Méd. Nr.* 24, p. 467.)

Streatfield, *J. F.* Mydriatics and glaucoma. (*Brit. Med. Jour.*, *July*, 1882, p. 193.)

Ulrich. Ruptur der Linsenkapsel. (*Klin. Monasbl.*, *July* 1882, p. 230.)

Weinberg. Kyste de l'iris. (*Recueil d'Ophth.*, *July* 1882, p. 439.)

Wolff. Ueber Iristuberculose. (*Centralbl. f. pr. Augenh.*, *July* 1882, p. 196.)

Alexander. Linksseitige Erblindung durch Thrombophlebitis als Folge einer rechtsseitigen Glaskörpereiterung. (*Deutsche med. Woch.*, 1882, Nr. 34.)

Digitized by Google

Berger. Beiträge zur Anatomie der Zonula Zinnii. (*Von Graefe's Arch.*, *XXVIII*, 2, p. 28.)

Brailey, *W. A.* On the size and position of the crystalline lens in glaucoma. (*Royal Lond. Ophth. Hospital Reports*, *August* 1882, p. 372.)

Brailey, *W. A.* Curator's pathological report on new formations in or upon the choroid. (*Royal Lond. Ophth. Hospital Reports*, *August*, 1882, p. 390.)

Brailey, *W. A.*, and *Gama Lobo*. On choroidal new formations. (*Royal Lond. Ophth. Hospital Reports*, *August*, 1882, p. 405.)

Chisolm, *J. J.* Cataract extraction with iridectomy in an infant six months old. (*Archives of Ophthalmology*, *September*, 1882, p. 326.)

Critchett, *A.* On a case of sympathetic ophthalmia occurring fifteen days after removal of the injured eye. (*Royal Lond. Ophth. Hospital Reports*, *August*, 1882, p. 322.)

Falchi. Tuberculosi dell'occhio per inoculazione. (Ricerche sperimentali eseguite nel laboratorio del Prof. Bizzozero). Contribuzioni cliniche e anatomiche alla tuberculosi umana dell' occhio. (*Archive per le Scienze Mediche*, *VI*, Nr. 11.)

Forster, *R.* On the maturity of cataract, its artificial ripening, corelysis, and extraction of the anterior capsule. (*Archives of Ophthalmology*, *September*, 1882. p. 344.)

Fuchs. Melanoma iridis. (*Arch. f. Augenh.*, *XI*, p. 435.)

Haase. Ein Fall von Cysticercus cellulosae im Glaskörper. Extraction desselben, Erhaltung des Auges und des vorhandenen Sehvermögens. (*Arch. f. Augenh.*, *XI*, p. 396.)

Higgens, *C.* Lectures on ophthalmology.—Lecture VII. : Iritis and glaucoma. (*Med. Times and Gaz.*, *September*, 1882, p. 371.)

Landesberg. Zehnjähriges Verweilen eines Eisensplitters im Humor aqueus. (*Klin. Monatsbl.*, *September* 1882, p. 320.)

Landesberg. Siebenjähriges Verweilen eines Zündhütchenfragments in der Iris. (*Klin. Monatsbl.*, *September* 1882, p. 323.)

Landesberg. Dreijähriges Verweilen eines Eisensplitters in der Iris. (*Klin. Monatsbl.*, *September* 1882, p. 324.)

Maklakoff. La sphinctérectomie et le sphinctérectome. (*Arch. d'Opht.*, *II*, 3, p. 230.)

Mauthner. Secundärglaucom und Glaucom-Theorien. (*Wiesbaden*, 1882.)

Milles, *W. J.* On sympathetic ophthalmitis following extraction of cataract. (*Royal. Lond. Ophth. Hospital Reports*, *August*, 1882, p. 325.)

Muralt, *von*. Die Staarextractionen der ophthalmologischen Klinik in Zürich, 1870 bis 1880, Inaug.-Diss. (*Zürich*, 1881.)

Digitized by Google

Parinaud. De l'exagération des réflexes pupillaires. (*Compt. rend. hebd. des séances de la Soc. biol., Nr.* 28.)

Robinski. Untersuchungen über die sogenannten Augenlinsenfasern. (*Arch. f. Augenh.*, XI, p. 447.)

Ulrich. Die anatomischen Veränderungen bei chronisch entzündlichen Zuständen der Iris. (*Von Graefe's Arch.*, *XXVIII*, 2, p. 239.)

III. CORNÉE, CONJONCTIVE SCLÉRATIQUE.

Abadie. Considérations nouvelles sur le traitement de la conjonctivite granuleuse par sa transformation en conjonctivite purulente. (*Ann. d'Oculist.*, *Mai — Juin* 1882, p. 227.)

Brachet. Conjonctivites simples, leur nature, leur traitement. (*Recueil d'Opht.*, *Juillet* 1882, p. 410.)

Dormagen. Ein Fall von Ulcus corneæ rodens. Inaug. Dissert. (*Bonn*, 1882.)

Milligan, von. Ein Fall von Bindehauttuberculose. (*Centralbl. f. pr. Augenh.*, *July* 1882, p. 193.)

Paulsen. Die Anwendung der kalten Douche bei Blenorrhœa neonatorum complicata. (*Berl. klin. Wochensch.*, *Nr.* 21.)

Scott, X. C. Diphtheritic conjunctivitis treated with iodoform. (*Boston Med. and Surg, Jour.*, *July*, 1882, p. 16.)

Armaignac. Étiologie et traitement de l'ophtalmie purulente chez les nouveau-nés et les adultes. (*Rev. d'Ocul. du Sud-Ouest*, *III.*, 6, p. 121.)

Egyptian Ophthalmia. (*Med. Times and. Gazette, August*, 1882, p. 247.)

Harder. Zur Lehre vom Pterygium. (*Mitth. a. d. K. Univ.-Augenkl. zu München, I*, p. 247.)

Heisrath. Ueber die Behandlung der granulösen Bindehautentzündung mit tiefen und ausgedehnten Excisionen. (*Berl. klin. Wochenschr.*, *Nr.* 28 *and* 29.)

Nuel. Des glandes tubuleuses pathologiques dans la conjonctive humaine. (*Annal. d'Oculist.*, *Juillet — Août* 1882, p. 6.)

Reinhard. Vorderkammerdruck und Substanzverluste der Cornea unter Atropin und Eserin. Inaug.-Diss. (*Basel*, 1882.)

Sasse. Zur Chemie der Descemet'schen Membran. (*Untersuch. a. d. phys. Inst. zu. Heidelberg, IV*, p. 433.

Streatfield, J. F. A congenital anomaly of the conjunctiva, hitherto unreported. (*The Lancet, September*, 1882, p. 346.)

Tartufferi. Sull' anatomia patologica della cornea nel glaucoma. (*Giornale d. R. Accad. di Med. di Torino, May—June*, 1882.)

Digitized by Google

Wecker (*de*). L'ophtalmie purulente factice produite au moyen du jequirity ou liane à réglisse. (*Annal. d'Oculist, Juillet — Août* 1882, p. 24.)

Aguilar. Contribution à l'étude de la kératite interstitielle. (*Recueil d'Opht., Août* 1882, p. 457.)

Bader, C. The treatment of gonorrheal ophthalmia. (*Lancet October*, 1882, p. 618.)

Ballerti. Du staphylome pellucide et de son traitement. Thèse. *Progrès méd.*, 11 *Mars, N°* 10.

Bowen, W. S. Long-continued presence of a spiculum of copper in the cornea without exciting apparent irritation. (*Archives of Ophthalmology, September*, 1882, p. 333.)

Burnett. Circumcorneale Hypertrophie der Conjunctiva. Frühjahrs Catarrh (Saemisch), Conjonctivite printanière (de Wecker), Spring catarrh of the conjunctiva, und einige Eigenthümlichkeiten ihres Auftretens bei Negern. (*Arch. f. Augenh., XI*, p. 391.)

Denissenko. Zur Frage der Ernährung der Cornea. (*Klin. Monatsbl., September* 1882, p. 299.)

Heisrath. Ueber die Behandlung der granulösen Bindehautentzündung mit tiefen und ausgedehnten Excisionen. (*Berl. klin. Woch., Nr.* 29 *and* 30.)

Higgins, C. On eight cases of conical cornea, treated by elliptical excision. (*Royal Lond. Ophth. Hospital Reports, August* 1882, p. 316.)

Hoene. Beiträge zur Histologie der Hornhaut. (*Med. Jahrb. d. k. k. Ges. d. Aerzte zu Wien*, 1882, p. 185.)

Hotz. Schlimme Folgen einer Calomeleinstaübung ins Auge. (*Arch. f. Augenh. XI*, p. 400.)

Zelinka. Die Nerven der Cornea der Knochenfische und ihre Endigung im Epithel. (*Arch. f. micr. Anat., XXI*, p. 202.)

IV. VOIES LACRYMALES, PAUPIÈRES, ORBITES.

Bull, C. S. Lesions of the orbital walls and contents due to syphilis (*N.-Y. Med. Jour., Aug.*, 1882, p. 113.)

Hume, G. H. Ectropion of both eyelids operated on by Wolfe's method. (*The Lancet, July* 1882, p. 100.)

Peyrot. Sur une observation de tumeur de l'orbite. (*Bull. et Mém. de la Soc. de chir.*, VIII, 4.)

Rampoldi. Un caso di tenonite primitiva. (*Ann. di Ottalm., XI, fasc.* 2 *and* 3, p. 170.)

Snell, S. Case of ectropion successfully treated by transportation of a large non-pedicled flap from the arm. (*The Lancet, July* 1882, p. 102.)

Digitized by Google

Ulrich. Retrobulbärer Bluterguss, eine Netzhautablösung vortaüschend. (*Klin. Monatsbl.*, *July* 1882, p. 242.)

Weiss (Nancy). Tumeur pulsatile de l'orbite; ligature de l'artère carotide primitive; guérison. (*Revue d'Ocul. du Sud-Ouest*, *III*, 4, p. 97.)

Weinberg. Exophtalmie à la suite de dents cariées. (*Recueil d'Ophth.*, *Juillet* 1882, p. 441.)

Williams, R. On the treatment of entropion and trichiasis by a new operation. (*Liverpool Medico-Chir. Jour.*, *July* 1882, p. 319,)

Kroll. Ein Beitrag zur Pathologie und Therapie der Blepharitis simplex. (*Berl. klin. Wochenschr.*, Nr. 27).

Nettleship, *E*. Cases of orbital cellulitis presenting unusual features. (*St. Thomas's Hospital Reports. New Series*. Vol. X).

Ortiz. Tumor gomoso ulcerado del párpado superior tratado con la tintura de iodoformo. (*Oftalmologia practica I.*, 4 p. 80).

Tartufferi. Le glandule di Moll studiate nelle palpebre dell'uomo e degli altri mammiferi e comparate alle tubolari cutanee. (Dal laboratorio del Prof. Francesco Magni. *Archive per le Scienze Mediche*, *IV.*, 5.)

Wecker (*de*). Une nouvelle opération du ptosis. (*Annal. d'Oculist*, *Juillet*. — *Août* 1882, p. 29.)

Cornwall, *H. G*. A dermoid encysted tumour of the eyelid. (*N. Y. Med. Record*, *September*, 1882, p. 346.)

Cornwall, *H. G*. A compound dermoid cyst of the orbit. (*Archives of Ophthalmology*, *September*, 1882, p. 338.)

Eloui. Sur un cas d'angiome caverneux enkysté de l'orbite. Étude clinique et anatomique. (*Arch. d'Opht.*, *II*, 3, p. 259.)

Galezowski. Nouvelle méthode du traitement des voies lacrymales au moyen d'un dilatateur. (*Recueil d'Opht.*, *Août* 1882, p. 449.)

Huber. Klinische Beiträge zur Lehre von den Orbitaltumoren. Inaug.-Diss. (*Zurich*, 1882.)

Lawson, *G*. On a case of hydatid tumour of orbit. (*Royal Lond. Ophth. Hospital Reports*, *August*, 1882, p. 301.)

Magaard. Ueber das Secret und die Secretion der menschlichen Thränendrüse. (*Virchow's Arch.*, *LXXXIX*, p. 258.)

Panas. D'une modification apportée au procédé dit la transplantation du sol ciliaire. (*Arch. d'Opht.*, *II*, 3, p. 208.)

Pannier. Étude sur l'occlusion des paupières chez l'embryon. Thèse. (*Progrès méd.*, 11 *mars* 1882.)

Raehlmann Ueber amyloide Degeneration des Augenleidens. (*Arch. f. Augenh.*, *XI*, p. 402.)

Streatfield, *J. F*. Syphilis affecting in rare cases the appendages

Digitized by Google

of the eye; with remarks. (*Brit. Med. Jour.*, *September* 1882, p. 633.)

Tweedy, J. On a case of ivory exostosis of the orbit. (*Royal Lond. Ophth. Hospital Reports, August*, 1882, p. 303.)

V. RÉFRACTION, ACCOMMODATION, MOUVEMENTS DES YEUX.

Galezowski. Ophtalmoscope à réfraction et à double foyer. (*Recueil d'Opht.*, *July* 1882, p. 436.)

Herrmann. Ueber die Brechung bei schiefer Incidenz mit besonderer Berücksichtigung des Auges (III part., concluded.) (*Arch. f. d. ges. Physiol.*, *XXVII*, p. 291.)

Hock. Ptosis. (*Eulenburg's Real-Encycl.*, *XI*, p. 167.)

Marchi. Sugli organi terminali (nervosi corpi Golgi) nei tendini dei muscoli motori del bulbo oculare. (Studio istologico fatto nel laboratorio della clinica oculistica della R. Università di Modena.) (*Arch. per le Scienze Med. V, Nr.* 15.)

Matthiessen. Ueber die Beziehungen, welche zwischen dem Brechungsindex des Kerncentrums der Krystallinse und den Dimensionen des Auges bestehen. (Aus dem physiol. Institut zu Rostock (*Arch. f. d. ges. Physiol.*, *XXVII*, p. 510.)

Rava. Contributo allo studio della Paralisi dei nervi motori dell'occhio. *Ann. di Ottalm.*, *XI. fasc.* 2 *and* 3, p. 175.

Schleich. Klinisch-statistische Beiträge zur Lehre von der Myopie. (*Mitth. a. d. ophth. Klin. in Tübingen*, I, 3, p. I.)

Ulrich. Intermittirender Spasmus eines Musc. rect. intern. auf hysterischer Basis. (*Klin. Monatsbl.*, *July* 1882, p. 236.)

Velardi. Dell astenopia accommodativa. (*Bollet. d'Oculistica, IV*, 10, 11 et 12 p. 133.)

Weiss (Heidelberg). Beiträge zur Anatomie des myopischen Auges. (*Mitth. a. d. Opth. Klin. in Tübingen, I*, 3, p. 63.)

Albertotti. Détermination expérimentale de la grandeur de l'image ophtalmoscopique renversée. (*Archives italiennes de biol.*, *I, fasc.* 3.)

Beer. Einleitung in die höhere Optik. Bearbeitet von Lang. 2te Edition. (*Brunswick*, 1882.)

Carl. Theodor, R. H., Duke in Bavaria. Ueber einige anatomische Befunde bei der Myopie. (*Mittheilungen a. d. K. Univ.-Augenkl. zu München, I*, p. 233.)

Hirschberg. Rèfraction. (*Eulenburg's Real-Encycl. IX*, p. 379.)

Javal. Seconde contribution à l'ophtalmométrie. (*Annal. d'Oculist, Juillet—Août* 1882, p. 33.)

Wecker et *Masselon.* Astigmomètre. (*Annal. d'Oculist, Juillet-Août* 1882, p. 44.)

Digitized by Google

Benson, A. H. On a case of voluntary nystagmus. *Royal Lond. Ophth. Hospital Reports, August*, 1882, p. 343.)

Charnley, W. On Keratoscopy. *Royal Lond. Ophth. Hospital Reports, August*, 1882, p. 344.)

Charpentier. Sur quelques usages du trou sténopéique. (*Arch. d'Opht., II*, 3, p. 193.)

Chisolm, J. J. Congenital paralysis of the sixth and seventh pairs of cranial nerves in an adult. (*Archives of Ophthalmology, September*, 1882, p. 323.)

Hogyes. Ueber die Wirkung einiger chemischer Stoffe auf die associirten Augenbewegungen. Untersucht von Kovacs und Kertesz. (*Arch. f. experim. Pathol., XVI*, 1 *und* 2.)

Rosenstein. Totale Augenmuskellähmungen cerebralen Ursprungs. Inaug.-Diss. (*Breslau*, 1882.)

Schneller. Beiträge zur Lehre vom Schielen. (*Von Graefe's Arch., XXVIII*, 2, p. 63.)

Tome. Historia del oftalmoscopio. (*Oftalmologia practica, I*, 5, p. 97.)

VI. DIVERS.

Bampton, A. Nerve-stretching for supra-orbital neuralgia. (*The Lancet, July*, 1882, p. 138.)

Blaschez. Traitement de la syphilis oculaire. (*Gaz. hebd. de Méd., N°* 19.)

Calhoun. Accidental vaccination of the eye. (*Boston Med. and Surg. Jour., July*, 1882, p. 17.)

Govy. Remarques sur la vitesse de la lumière. (*Compt. rend. hebd. des séanc. de l'Ac., N°* 19.)

Hartoc. De l'œil impair des Crustacés. (*Compt. rend. hebd. des séanc. de l'Ac., N°* 21.)

Hirschberg. Ein Fall von Magnet-Operation. (*Berl. klin. Wochensch., Nr.* 21.)

Nagel. Mittheilungen aus der ophthalmiatrischen Klinik in Tübingen. Drittes Heft, 1882.

Nagel. Statistische Notizen aus der ophthalmiatrischen Klinik in Tübingen. (*Mith. a. d. Ophth. Klin. in Tübingen*, I, 3, p. 118.)

Schubert. Ueber den Einfluss der Schiefschrift auf die Augen der Kinder. (*Baier. Intelligenzblatt, XXIX, Nr.* 21, 1882.)

Solomon, J. V. On some advances in modern ophthalmic surgery. (*Brit. Med. Jour., Aug.* 1882, p. 271.)

Stocquart. Note sur l'emploi de l'acide borique dans les affections externes de l'œil. (*Ann. d'Oculist., Mai-Juin*, 1882, p. 221.)

Yvert. De l'extraction des corps étrangers du globe de l'œil

Digitized by Google

(morceau de fer ou d'acier) au moyen de l'aimant. (*Recueil d'Opht.*, 1882.

Ayres, W. C. The development of the eye.—III. (*N.-Y. Med. Jour.*, *September*, 1882, p. 225).

Battesti. De la galvanocaustique en chirurgie oculaire. (*Thèse. Paris*, 1882.)

Berger. Beiträge zur Anatomie des Sehorgans der Fische. (*Morphol. Jahrb.*, *VIII*, p. 97.)

Birmingham and Midland Eye Hospital. (*Brit. Med. Jour.*, *August* 1882, p. 332.)

Durlach. Beobachtungen über Miss-und Hemmungsbildungen des Auges. Inaug-Diss. (*Bonn*, 1882).

Eversbusch. Bemerkungen über die Anwendung der Antiseptica in der Augenheilkunde. (*Mitth. a. d. K. Univ.-Augenkl. zu München*, *I*, p. 127.)

Gillet de Grandmont. De la vision des couleurs au point de vue de la médecine légale. (*Ann. d'Hyg. publ.*, *Juillet* 1882.)

Kuehne. Beiträge zur Opotochemie. (*Untersuch. a. d. phys. Inst. zu Heidelberg*, *IV*, p. 169.)

Kuehne. Bemerkungen zu Herrn Hoppe-Seyler's Darstellung der Optochemie. (*Untersuch. a. d. phys. Inst. zu Heidelberg*, *II*, 4, p. 488.)

Penna (de la). Higiene ocular. Sobre el alumrado publico por la luz electrica. (*Oftalmologia practica*, *I*, 4, p. 73.)

Presentation of the Middlemore Prize. (*Brit. Med. Jour.*, *August*, 1882, p. 321.)

Ritzol. Blessure de la cornée, de l'iris et du cristallin, par un fragment de capsule. Extraction du corps étranger et guérison complète. (*Rev. d'Ocul. du Sud-Ouest*, *III*, 6. p. 131).

Rothmund and Eversbuch. Einrichtung der Klinik, hygienische Verhältnisse, klinische Statistik, etc. (*Mitth. a. d. K. Univ.-Augenkl. zu München*, *I*, p. 282).

Rothmund. Ueber den Unterricht in der Ophthalmologie. (*Mitth. a. d. K. Univ.-Augenkl. zu München*, *I*, p. 270).

Schelske. Versuche über Farbenmischungen. (*Ann. d. Physik und Chemie*, *XVI*, p. 349).

Schuermann. Die Hygiene der Augen. Fragmentarische Mittheilungen aus dem Nachlasse des Verfassers. (*Mitth. a. d. K. Univ.-Augenkl. zu München*, *I*, p. 148.)

Uhthoff. Ein seltener Fall von gummöser Neubildung in menschlichen Auge. (*Monatshefte f. prakt. Dermatol.*, *I*, 5, *July* 1882.)

Albertotti. Telemetria. (*Torino*, 1882.)

Albertotti. Graduazione dell' oftalmometro di Helmholtz. (*Torino*, 1882.)

Digitized by Google

Behring and Wicherkiewicz. Ein Fall von metastasirendem Chlorosarkom. (*Berl. klin. Woch., Nr.* 33, 1882.)

Berlin. Zur Physiologie der Handschrift. (*Von Graefe's Arch., XXVIII*, 2, p. 259.)

Burchard. Ein Fall von einseitigem Anophthalmos. (Ges. d. Charite-Aerzte in Berlin, January 29th. *Berl. klin. Woch., Nr.* 30.)

Carreras-Arago. Del sarampion en sus diversas manifestaciones oculares primarias ó secundarias. (*Oftalmologia pratica, I.*, 5, p. 103.)

Doreste. Sur une anomalie de l'œil. (*Compt. rend. hebd. de séanc. de l'Acad.*, 3 *Juillet* 1882.)

Genzmer. Untersuchungen über die Sinneswahrnehmungen des neugeborenen Menschen. (*Halle*, 1882.)

Horner. Die Krankheiten des Auges im Kindesalter. (*Gerhardt's Handbuch der Kinderkrankheiten, V.*)

Horstmann. Farben und Schöpfung. (*Deutsche med. Woch., Nr.* 33.)

Landmann. Ueber die Virkung aseptisch in das Auge eingedrungener Fremdkörper. (*Von Graefe's Arch., XXVIII*, 2, p. 153.

Leber. Notiz über die Wirkung metallischer Fremdkörper im Innern des Auges. (*Von Graefe's Arch., XXVIII*, 2, p. 237.)

Litten. Ueber Veränderungen des Augenhintergrundes bei Erkrankungen der Leber. (*Zeitschr. f. klin. Med., V*, p. 55.)

Lorz. Die Farbenbezeichnungen bei Homer mit Berücksichtigung der Trage über Farbenblindheit. (*Dritter Jahresber. des Gymnasiums. Arnau*, 1882.)

Masini. La resorcina nelle malattie degli occhi. Nota preventiva. (*Bolletino d'Ocul., IV.*, 12, p. 177.)

Masselon. Examen fonctionel de l'œil comprenant la réfraction, le choix des lunettes, la perception des couleurs, le champ visuel et les mouvements des yeux, avec figures dans le texte et 14 planches en couleurs hors texte. (*Paris*, 1882.)

Milles, W. J. House Surgeon's Notes. On iodoform, atropine ointment, spasmodic entropion of the lower lids, and iridotomy. (*Royal Lond. Ophth. Hospital Reports, August*, 1882, p. 386.)

Mooren, Dr. Disturbances of vision and uterine diseases. (*Archives of Ophthalmology, September*, 1882, p. 281.)

Le gérant : GERMER BAILLIÈRE.

Digitized by Google

TABLE DES MATIÈRES

A

Abcès de la cornée..... 240
Accommodation (Expérience de Scheiner)..... 630
Agriculteurs (Cause la plus fréquente de cécité chez les)..... 633
Aimant (Extraction d'un corps étranger à l'aide de l'). 174, 386, 478, 509, 527
Albinisme..... 691
Albugo..... 188
Albuminoïdes (exsudats)..... 204
Albuminurique (Rétinite)..... 283, 693
Amaurose dans la fièvre jaune..... 697
Ambliopie glycosinique 38, 110
Amblyopie nicotinique..... 110, 210
Amblyopie ou amaurose quinique..... 221, 313
Amyle (Nitrate d')..... 231
Anémie (État des yeux dans l')..... 313
Anévrysme de l'orbite guéri par la ligature de l'artère carotide..... 692
Angiome caverneux de l'orbite..... 375
Angiome de la conjonctive..... 158
Anomalie (Cyclopie)..... 318
Anophthalmos..... 691
Antiseptique dans l'extraction de la cataracte..... 689
Apoplexie du corps vitré..... 31
Association française pour l'avancement des sciences 629
Astigmatisme..... 7
Astigmomètre..... 317
Asthénopie réflexe..... 110
Ataxie (Diagnostic de l' — par les symptômes oculaires)..... 115, 561
Ataxie locomotive d'origine syphilitique..... 574
Atrophie des papilles..... 36, 40, 94
Atropine..... 248, 442
Audition des couleurs 571
Autoplastie des paupières..... 242

B

Bibliographique (Index)..... 250
Blennorrhagique (Conjonctivite)..... 237
Blépharite ciliaire..... 128
Blépharospasme..... 693
Blépharostat..... 152
Blessure par un coup de revolver..... 698
Brûlures du globe oculaire par agents chimiques..... 360

C

Cardiaque (Affection — ophtalmoscopique)..... 564

Digitized by Google

Cataractes..... 4, 75,171, 268. 511, 632, 653, 689, 696, 719, 737
Cataractes choroïdiennes..... 76
Cataracte (Distribution de la — dans la région lyonnaise)..... 632
— glaucomateuse..... 81
Cataractes (Opération de la — à la clinique du prof. Arlt)..... 696
Cataractes spontanées (Étude pathogénique des)..... 381
Cataractes traumatiques..... 17
Cautérisation ignée de la cornée..... 128, 162
Caverneux (Angiome — de l'orbite)..... 375
Cécité..... 22 , 316, 514, 633, 697
Chancre des paupières et du globe oculaire..... 604
Chimiques (Brûlures par agents)..... 366
Chloroforme..... 232
Choroïde (Mélano-sarcome de la)..... 65
Choroïdites..... 75, 104
Choroïdite tuberculeuse..... 475, 738
Chromatiques (Sytèmes)..... 243
Ciliaire (tuberculose du corps)..... 383
Clinique ophtalmologique..... 28, 93, 137, 152, 338
Congénital (Kyste — de l'orbite)..... 378
Congrès médical international..... 567, 628, 629
Conjonctive (Corps étrangers de la)..... 257
Conjonctivite..... 228, 237, 329, 410
Conjonctivite croupale..... 312
Conjonctivite granuleuse..... 510
Corélyse..... 511
Cornée..... 188, 240, 262, 320, 391, 509, 512
Corps étrangers de la choroïde..... 4
Corps étrangers du globe oculaire..... 257, 385
Corps étrangers (Extraction des — au moyen de l'aimant).... 386, 478, 527
Corps vitré (Apoplexie du)..... 32
Couleurs (Audition des)..... 571
Couleurs (Évolution du sens des)..... 307
Couleurs (Méthode suivie au laboratoire de Donders pour la cécité des couleurs)..... 513
Coup d'œil professionnel..... 641
Courants continus (De l'application des — dans les opacités du corps vitré). 634
Cristallin (Corps étrangers du)..... 43, 509
Cristallin (Luxation)..... 29, 190
Croupale (Conjonctivite)..... 312
Cyclopie..... 318
Cystotomie..... 511

D

Daltonisme..... 446, 513
Décollement de la rétine..... 1, 86, 103, 128, 172
Dentition et blépharite..... 128
Diabète (Examen ophtalmoscopique)..... 564
Dilatateur des voies lacrymales..... 449
Diphthéroïde (Ophtalmie)..... 523
Duboisine..... 241, 240

E

Eaux (Emploi des — dans les affections oculaires)..... 374
Électrique (Ophtalmie causée par la lumière)..... 128

Digitized by Google

Embolie (Atrophie de la papille par) 94
Epicanthus 619
Epithélium de l'angle interne de l'œil 59
Érysipélateuse (Paralysie) 238, 318
Ésérine 45 234, 240, 442, 446, 738
Etiologie des cataractes 719
Étiologie des voies lacrymales 56
Examen de la vision au point de vue de la médecine générale 50
Excavation du nerf optique 374
Exophtalmie 441

F

Fièvre jaune (Perte de la vue dans la) 697

G

Génitaux (Rapports pathologiques de l'œil et des organes) 48
Glande lacrymale 314
Glaucomateuses (Cataractes) 81
Glaucome 442, 39, 45, 106, 128, 701, 737
Globe oculaire (Chancre du) 604
— (Amblyopie) 38
Glycosurique (Rétinite) 283, 99
Goître exophtalmique 23
Granulations (Excision du cul-de-sac conjonctival) 156, 68
Granuleuse (Conjonctivite) 510, 68
Greffe dermique 59
Greffe de la conjonctivite du lapin 159

H

Hallucinations 128
Héméralopie 214, 577, 630, 691
Héméralopie tropicale 577
Héréditaire (Nystagmus) 509
Homatropine 119, 189, 220, 241
Humeur vitrée 478
Hyaloïdiens (Persistance des vaisseaux) 129
Hydrophtalmie 314
Hygiène de la vue dans les écoles 381
Hyoscine (Recherches sur l'action de l') 124
Hypodermiques (Injections mercurielles) 290
Hypopyon 230
Hystériques (Hallucinations des) 240
Hystérique (Cécité) 316

I

Images accidentelles (Du siège cérébral des) 637
Index bibliographique 250, 740
Injection hypodermique 290, 373
Iodoforme dans l'affection oculaire 327, 637
Irideectomie dans l'hydrophthalmie ....
Iris (Corps étrangers de l') 397
Iris (Kyste de l') 439
Iris (Tuberculose de l') 383, 445
Iritis (Influences — et des choroïdites sur le développement de la cataracte) 75
Iritis sympathique 511

Digitized by Google

K

Kératocome 17
Kératite interstitielle 457
Kératite ulcéreuse 62, 446
Kyste congénital développé dans les paupières inférieures 691
Kyste congénital de l'orbite 378
Kyste de l'iris 439

L

Lacrymal (Destruction du sac) 15
Lacrymales (Considérations sur l'étiologie et le traitement des voies lacrymales 56
Lacrymales (Nouvelle méthode de traitement des voies) 449
Lacrymales (Stricturotomie dans le rétrécissement des voies) 321
Lacrymale (Tumeur de la glande) 314
Luxation du cristallin 190

M

Maladies du nerf optique 380
Massage 230, 693
Maturation artificielle de la cataracte 511
Mélano-sarcome de la paupière 65, 630
Méningite (Traitement de la — chez les enfants) 630
Mercurielles (Injections hypodermiques) 290
Métallothérapie 316
Migraine ophtalmique 10, 114
Mineurs (Nystagmus et héméralopie chez les) 630, 691
Mydriatiques (De la cause du strabisme convergeant par les) 377
Myopie (Contribution clinique et statistique à l'étude de la) 694

N

Nécrologie 512, 699
Néoformation du tissu conjonctif dans la papille et la rétine 692
Nerfs optiques 33 191, 227, 374, 380
Névralgie faciale 228, 238
Névrotomie optico-ciliaire 174, 681
Névrotomie sous-orbitaire 319
Névrite optique 33
Nicotimique (Amblyopie) 210
Nitrate d'amyle 231
Nutrition de la cornée 512
Nystagmus 509, 630, 691
Nerveuse (Troubles oculaires d'origine) 660

O

Observations cliniques 1
Onanistes (Troubles visuels chez les) 278
Opérations de la cataracte à la clinique du Prf. Arlt 696
Opérations pratiques à la clinique du Dr Galezowski 28
Opérations (Tableau des) 153
Ophtalmie diphthéroïde 530
Ophtalmométrie 510
Ophtalmoscope à réfraction et à double foyer 436
Optico-ciliaire (Névrotomie) 174, 681
Optiques (nerfs) 191, 227, 374, 380

Digitized by Google

O

Optomètre..... 317
Orbite (Anévrysme de l')..... 692
Orbite (Angiome caverneux de l')..... 375
Orbite (De l' — par Chauvel)..... 175
Orbite (Kyste congénital de l')..... 378
Ossification choroïdienne..... 708

P

Papille (Néoformation dans la)..... 692
Papilles (Atrophie des)..... 36
Paralysie érysipélateuse..... 318
Paralysie générale et hallucinations..... 128
Paralysies oculaires..... 41, 137 117
Pathogénique (Étude — des cataractes spontanées)..... 381
Paupières..... 242, 604 620
Périsclérite..... 121, 185
Phéniqué (Spray)..... 268
Phénomènes visuels chez les cataractés..... 653
Pilocarpine..... 99, 128, 315, 737
Pince à fixer..... 699
Plaie de la région ciliaire..... 1
Prisme (Emploi du — pour dévoiler la simulation)..... 376
Professionnel (Coup d'œil)..... 641
Ptosis (Guérison du)..... 690
Pupillaires (Exagération des réflexes)..... 688
Pupille..... 240
Purulente (Conjonctivite)..... 228

Q

Quinine (Amblyopie par la)..... 221, 313

R

Rayons obliques (Réfraction des)..... 216
Réflexe (Asténopie)..... 112
Réflexe pupillaire (De l'exagération du)..... 688
Résection du nerf sous-orbitaire..... 228
Résorcine dans les maladies oculaires..... 697
Rétine (Corps étranger de la)..... 174
Rétine et papille (Néoformation dans la)..... 692
Rétinite glycosurique et albuminurique..... 283, 693, 96
Rétinite pigmentaire..... 85, 101
Rétinite syphilitique..... 101
Rhumatismale (Périsclérite)..... 185
Rupture de la sclérotique..... 314

S

Salicylate de soude..... 231, 45
Sarcome (Melano-)..... 620, 34, 65
Sclérotique (Rupture de la)..... 314
Sclérotomie..... 162, 444, 127
Scrofules (Considérations sur les — en rapports avec les opérations oculaires)..... 128
Seigle ergoté (Injections hypodermiques de)..... 373

Digitized by Google

Sens de la couleur (Évolution du)..... 307
Signaux sur terre et sur mer (Règlement international)..... 567
Simulation (Emploi du prisme pour dévoiler la)..... 376
Sinus frontaux (Kystes muqueux des)..... 128
Société d'ophtalmologistes de langue française..... 624
Sous-orbitaire (Névrotomie)..... 319
Sphénoïde (Tumeur du)..... 314
Spray phéniqué..... 268
Strabisme convergent (De la cause du — par les mydriatiques)..... 377
Strabotomie..... 158
Stricturotomie dans le rétrécissement des voies lacrymales..... 321
Sympathique (Iritis)..... 511
Synéchotomie..... 164
Syphilis oculaire..... 290, 101
Syphilitique (Ataxie locomotrice d'origine)..... 574

T

Tableau des corps étrangers..... 479, 534
Tendon (Recherches sur le mode de cicatrisation du — après la strabotomie..... 88
Tératologie..... 318
Thrombose des vaisseaux rétiniens..... 10
Trachiome (Nature du)..... 383
Traumatisme oculaire..... 249, 17
Trijumeau..... 238
Tropicale (Héméralopie)..... 577
Troubles oculaires d'origine nerveuse..... 666
Troubles visuels..... 274
Tuberculose du cerveau..... 475, 738
Tuberculose de l'iris et de la choroïde..... 383, 445, 475, 738
Tumeur de la glande lacrymale..... 314
Tumeurs de l'orbite..... 811
Tumeur du sphénoïde..... 318

U

Ulcère infectieux de la cornée..... 320
Ulcère rongeant..... 162, 739

V

Vaisseaux hyaloïdiens..... 129
Vaisseaux rétiniens (Troubles des)..... 10
Valeur séméiologique des phénomènes visuels chez les cataractés..... 653
Visites aux grandes cliniques ophtalmologiques de Paris..... 338
Visuels (Troubles)..... 278
Vitré (application des courants continus dans les opacités du corps).... 634
Vitrée (Corps étrangers de l'humeur)..... 478
Vue (Hygiène de la = dans les Écoles)..... 382

X

Xérosis ou xérophthalmie..... 157, 193

Z

Zona ophthalmique..... 225, 670

FIN DE LA TABLE DES MATIÈRES

Digitized by Google

TABLE ALPHABÉTIQUE

PAR NOMS D'AUTEURS

Abadie, p. 242, 320, 510, 693.
Aguilar Blanch, p. 185, 188, 318, 446, 457, 620, 120.
Alia, p. 128.
Apergis, p. 175.
Arlt, p. 696.
Armaignac, p. 56.
Barraqueur, p. 475.
Baudry, p. 376.
Bethmann, p. 313.
Berger, p. 692.
Berthuex, p. 128.
Boggs, p. 221, 442, 45.
Borthen, p. 210, 619, 576.
Bosso, p. 318.
Boucheron, p. 377.
Brachet, p. 329, 410, 68.
Camusel, p. 375.
Carré, p. 234, 62.
Carreras-Arago, p. 189, 317, 446.
Charpentier, p. 50.
Chauffard, p. 223.
Chauvel, p. 175.
Chibret, p. 321, 628.
Chiralt, p. 446.
Chisholm, p. 231, 314.
Cohn, p. 278.
Coursserant, p. 564.
Couturier, p. 128.
Critchett (Nécrologie), p. 699.
Cuignet, p. 641.
Debicorre, p. 128.
Dehenne, p. 137, 127.
Delsol, p. 128.
Derby, p. 314.
Desmarres (Nécrologie), p. 512.
Despagnet, p. 152, 28, 65, 93.
Deutschmann, p. 231, 739.
Donders, p. 243, 513.
Dor, p. 378.
Dransart, p. 630, 690.
Dujardin, p. 204.
Duvau, p. 240.
Escande, p. 128.
Fernandez Santos, p. 697.
Ferré, p. 240, 128.
Fonseca, p. 316.
Fontan, p. 520, 577.
Forster, p. 511, 691.
Fourguette, p. 637.
Fournier, p. 574.
Fuchs, p. 237.
Galezowki, p. 10, 17, 28, 75, 120, 193, 268, 290, 327, 436, 449, 604, 653, 719.
Gallardo, p. 319.
Gama Lobo, p. 513.
Gastaldo, p. 190.
Gayet, p. 249, 632.
Georgeon, p. 48.
Gibson, p. 243.
Gillet de Grandmont, p. 373.
Giraud Teulon, p. 243, 634.
Gosselin, p. 232.
Guéneau de Mussy, p. 238.
Hirschberg, p. 689.
Hobby, p. 313.
Hoene, p. 708.
Hulke, p. 41.
Interriano, p. 128.
Javal, p. 510.
Josso, p. 128.
Just p. 230.
Knapp, p. 312.
Kraux, p. 681.
Labbé, p. 233.
Landsberg, p. 681, 739.
Latteux, p. 65.
Lavallée, p. 128.
Magnus, p. 307.
Martin, p. 234, 633.
Masini, p. 697.
Mauthner p. 374.
Mengin, p. 338, 1.
Naudier, p. 128.
Nicaisse, p. 228.
Orwen, p. 509.

Digitized by Google

Panas, p. 374.
Parent, p. 216, 509, 564, 637, 696, 701.
Parinaud, p. 637, 688.
Pedrono, p. 571.
Péna, p. 698.
Perrin, p. 228.
Poncet, p. 191, 227, 681.
Prompt, p. 630.
Ringer, p. 220.
Robert, p. 387.
Rubio, p. 318.
Sattler, p. 383.
Schaeffer, p. 241.
Schleich, p. 694.
Scifers, p. 238.
Siméon Inell, p. 511.
Skrebitsky, p. 691.
Smith, Priestley, p. 442.
Swanzy, p. 445.
Testut Maurice, p. 88.
Thau, p. 137.
Toro (Del-), 315.
Tweedy, p. 738.
Verneuil, p. 632.
Vernier, p. 128.
Vilalonga, p. 188.
Voyard, p. 630.
Wadsworth, p. 681.
Weinberg, p. 257, 283, 366, 439, 666.
While, p. 314.
Wolfe, p. 383, 692.
Yvert, p. 385, 478, 527.

FIN DE LA TABLE ALPHABÉTIQUE

MOTTEROZ, Adm.-Direct. des Imprimeries réunies, B, Puteaux

Digitized by Google

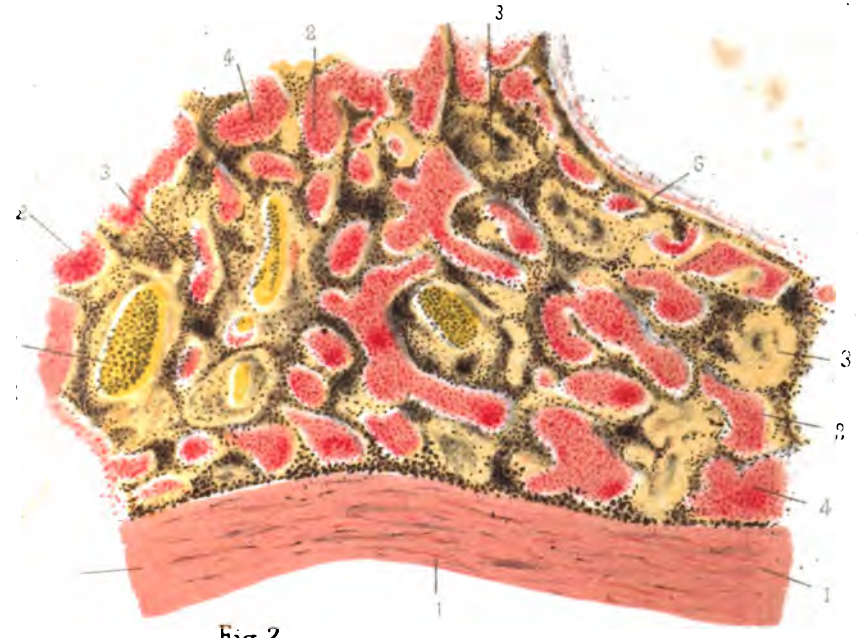

Fig. 2.

Fig. 3.



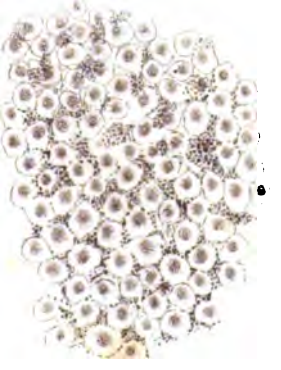

Fig. 4.

Fig. 5.

Meyeux del. IMP. BECQUET PARIS Mercier lith.

Melano-Sarcome de la Choroïde

Digitized by Google

Digitized by Google

Fig. 1.

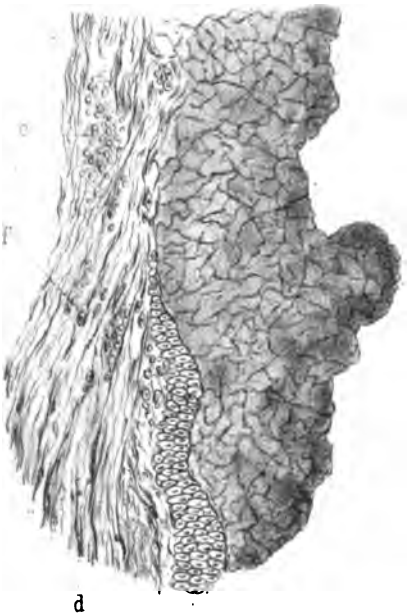

Fig. 2

Fig. 3.

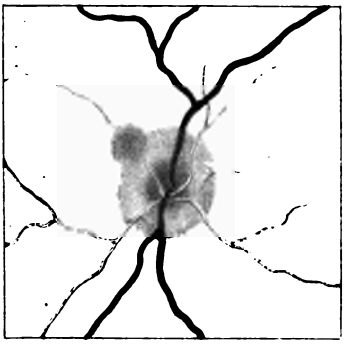

Fig. 4.

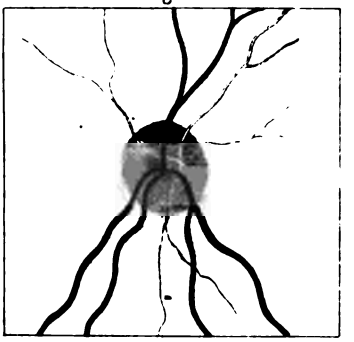

Fig. 5.

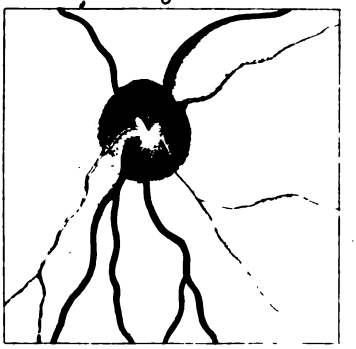

Fontan del *Imp. Monquet Paris.*

Ophtalmie diphteroide (Fig. 1 et 2.)
Héméralopie tropicale (Fig. 3, 4, 5.)

Digitized by Google

Digitized by Google

Digitized by Google

Digitized by Google

UNIVERSITY OF MICHIGAN
3 9015 06275 8142

UNIV. OF MICH.
JUN 4 1906
RECEIVED

Digitized by Google

Digitized by Google